日消外会誌　42（1）：49～54，2009年

症例報告

急性膵炎を伴った膵動静脈奇形の１例

JA 北海道厚生連旭川厚生病院外科，丸谷病院*

吉田　雅　高橋　昌宏　中野　詩朗　赤羽　弘充
柳田　尚之　正村　裕紀　今井　浩二　萩原　正弘
丸谷　巖*　小橋　重親*

症例は 37 歳の男性で，左側腹部痛と背部痛を主訴に当科入院となった．精査の結果，膵体尾部動静脈奇形に伴う急性膵炎と診断した．保存的加療を開始したが制御困難な腹痛が持続したため，外科的切除を施行した．膵体尾部の炎症に伴い，周囲臓器との癒着や新生血管の増生が高度であり，膵体尾部切除・脾臓摘出・胃部分切除・横行結腸部分切除を必要とした．術後，膵液漏に伴う腹腔内膿瘍を発症し，第 17・37 病日に CT ガイド下ドレナージを施行した．現在，術後２年を経過したが，症状は完全に消失している．膵動静脈奇形に伴う急性膵炎は非常にまれな疾患であり，文献的考察を加え報告する．

はじめに

膵動静脈奇形（pancreas arteriovenous malformation；以下，膵 AVM）は，まれな疾患であるが，血管造影検査の普及に伴い報告が増加してきている[1)～18)]．膵 AVM には急性膵炎を合併することがあり，その成因には先天性や後天性の要因が考えられているものの，いまだ確定的なものはない．治療法に関しては，手術，血管内放射線療法，放射線照射などが代表的である．今回，我々は急性膵炎を伴った膵 AVM に対し，外科的切除が有効であった１例を経験したので報告する．

症　例

患者：37 歳　男性

主訴：左側腹部・背部痛

既往歴：33 歳，副睾丸炎．

家族歴：父，糖尿病．

生活歴：喫煙 40 本/日，機会飲酒．

現病歴：2006 年５月上旬，左側腹部痛と背部痛を主訴に前医を受診．急性膵炎の疑いで，精査加療目的に当科転入となった．

入院時現症：眼球結膜に黄染なく，眼瞼結膜に貧血なし．心音・肺音に異常なし．腹部は平坦・軟で，左側腹部と左背部に圧痛を認めた．腫瘤は触知せず．血管雑音は聴取せず．

入院時血液検査所見：炎症所見（白血球 9,800/mm^3，CRP 3.32mg/dl）と膵酵素の上昇（P-Amy 424IU/*l*，Lipase404IU/*l*）を認めた（**Table 1**）．

腹部超音波検査（以下，腹部 US）：膵体尾部に約 1cm 大の hypoechoic mass を認めた．同部に Doppler 法にて拍動性でモザイク状の血流シグナルを認めた（**Fig. 1**）．

超音波内視鏡検査：胃内部からのスキャンで膵体尾部に蜂巣状の hypoechoic mass を認めた．

腹部造影 CT：膵体尾部に動脈相にて強く造影され，平衡相でも造影効果が残存する不整な領域を認めた．また，周囲脂肪織の density も上昇しており，膵周囲組織の壊死を伴った急性膵炎を疑う所見（CT grade III）であった（**Fig. 2**）．

腹部造影 MRI：膵体尾部に動脈相から強い造影効果を伴う線状影が集簇し，T1 強調画像では signal void を認めた（**Fig. 3**）．

腹部血管造影検査：脾動脈造影検査にて膵体尾部に tumor stain 様の網状血管増生と膵内血管網濃染像（racemose vascular network），門脈の早期描出を認めた（**Fig. 4**）．上腸間膜動脈・左胃動脈

＜2008 年７月 23 日受理＞別刷請求先：吉田　雅
〒060-8638　札幌市北区北 15 条西７丁目　北海道大学第１外科

Table 1　Laboratory data on admission

WBC	9,800 /μl	BUN	11.4 mg/dl
RBC	523×10^4 /μl	Cr	0.82 mg/dl
Hb	16.0 g/dl	Na	141 mEq/*l*
Ht	47.50 %	K	4.3 mEq/*l*
Plt	28.8×10^4 /μl	Cl	104 mEq/l
		Ca	9.7 mg/dl
PT	88.70 %	TC	106 mg/dl
APTT	28.4 s	TG	100 mg/dl
		CRP	3.32 mg/dl
TP	9.0 g/dl	FBS	96 mg/dl
ALB	4.0 g/dl	HbA1c	5.00 %
T-Bil	0.5 mg/dl	IgG	944 mg/dl
D-Bil	0.1 mg/dl	IgA	341 mg/dl
ChE	180 IU/*l*	IgM	87 mg/dl
ALP	337 IU/*l*		
AST	18 IU/*l*	CEA	3.3 ng/ml
ALT	26 IU/*l*	CA19-9	5.8 U/ml
LDH	170 IU/*l*	DUPAN-2	25 U/ml
γGTP	29 IU/*l*	SPAN-1	10 U/ml
LAP	47 IU/*l*	Elastase	2,041 ng/dl
S-Amy	454 IU/*l*		
P-Amy	424 IU/*l*		
LIPA	404 IU/*l*		

Fig. 1　Abdominal US showed a hypoechoic mass in the pancreatic body and tail with mosaic-like blood flow.

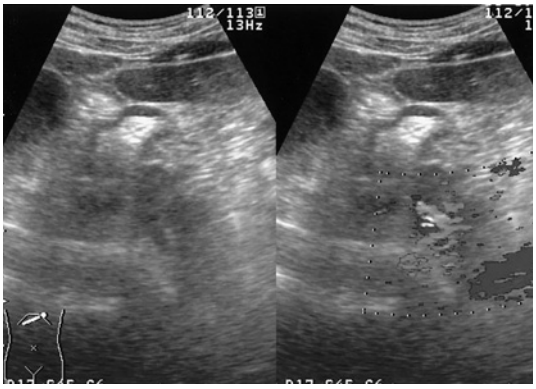

造影検査でも膵体尾部に同様の血管増生と膵内血管網濃染像を認めた．

以上から，急性膵炎（重症度スコア0点 Stage 0）と診断した．まず，絶食，補液のうえにメシル酸ナファモスタットや抗生物質による保存的加療を行ったが，疼痛の改善は認められなかった．CT上，膵AVM周囲の炎症所見が最も強く，他に膵炎の原因となりうる病変や生活歴がなく，急性膵炎の原因は膵AVMと考えられた．AVMのfeeding arteryが複数あり，持続動注療法は効果が低いと考え，入院から第31病日に外科的切除を施行した．

Fig. 2　Abdominal enhanced CT showed enhanced lesion in the pancreatic body and tail (arterial phase).

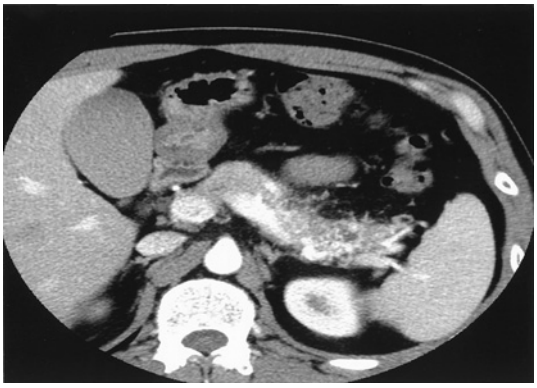

Fig. 3　Abdominal enhanced MRI showed aggregated linear shadow with strong enhancement in the pancreatic body and tail (arterial phase).

術中所見：膵炎により，膵体部前面と胃後面の一部が強固に癒着していた．また，横行結腸間膜を介して新生血管が膵内へ多数流入して剥離が困難であったため，膵体尾部切除・脾臓摘出・胃横行結腸部分切除を施行した．術中USにて膵AVMが体尾部に存在することを確認後，約2cm程度のsurgical marginを確保し上腸間膜静脈直上を膵切除ラインとした．手術時間は7時間，出

Fig. 4 a：Splenic arteriography revealed a racemose vascular network in the pancreatic body and tail in the very early phase. b：Splenic arteriography showed the filling of the portal vein in the early phase.

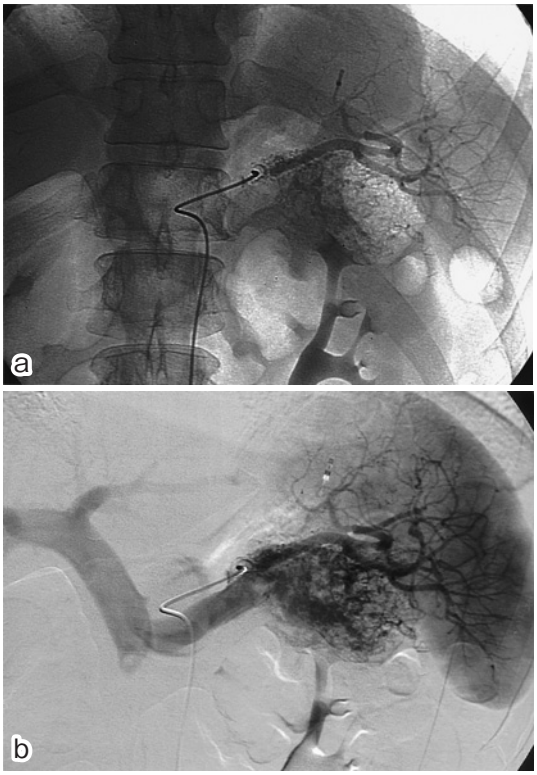

血量は1,525gであった.

摘出標本所見：膵体尾部は硬化しており，胃との癒着を認めた．膵断面は白色硬化していた(**Fig. 5a, b**).

病理組織学的検査所見：不規則な内膜・中膜を有する異常血管を膵管周囲に認め，複雑な血管叢を形成していたが，明らかな膵管と血管との交通や膵管内出血は認められなかった．膵体尾部は膵実質よりも膵辺縁から脂肪織にかけての炎症・変性壊死・間質の脂肪壊死が強い傾向にあった(**Fig. 6**)． AVMに特徴的な細小動脈の屈曲蛇行，洞様拡張，動脈壁の線維性硬化，内皮細胞の菲薄化などの代表的な所見は認められなかったが，その他の臨床的所見を総合的に判断するとAVMの所見として矛盾しないと思われた.

Fig. 5 a, b：Macroscopic finding of the resected specimen：A scleroid pancreas with adhesion to the stomach（arrow).

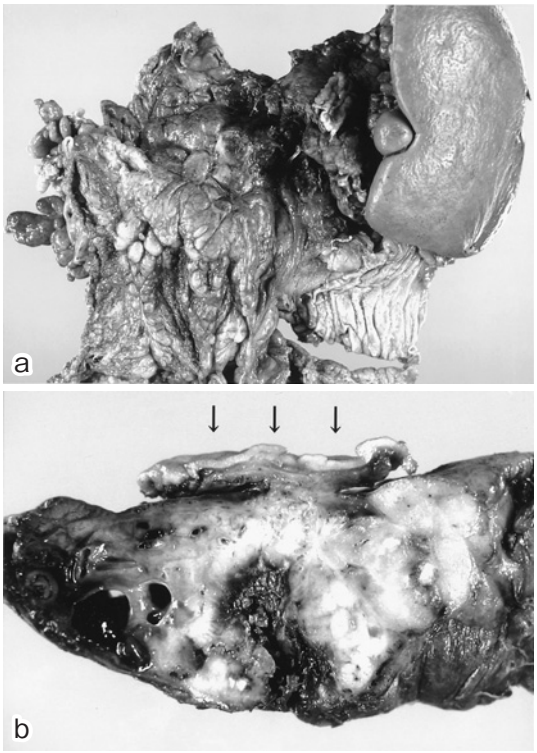

術後経過：術後第12病日に一旦退院となったが，膵液漏に伴う腹腔内膿瘍を発症し，第17・37病日にCTガイド下ドレナージを施行した．現在，術後2年を経過したが症状は完全に消失しており，外来で経過観察中である.

考　察

膵AVMはまれな疾患であり，我々が医学中央雑誌（検索期間1983～2007年，検索キーワード「膵臓」「動静脈奇形」)とPubMed（検索期間1986～2007年，検索キーワード「pancreas」「arteriovenous malformation」)を用いて渉猟しえたかぎり，1968年にHalpernらが最初に報告してから現在までに自験例を含めて104例(本邦85例，海外19例）が報告されたに過ぎない[1)～18)]．過去，膵AVM 104例をまとめると，平均年齢52.56歳（7か月～73歳)，男女比は86：18と男性に多い傾向であった.

Fig. 6　(H.E. stain ×4) Histological examination of the resected specimen revealed complicated the vessel plexus which was composed of abnormal vessels with atypical intima and media (arrows). The finding was consistent with arteriovenous malformation (AVM) of the pancreas. And the pancreas had focal inflammation, denatured necrosis and fat necrosis of stroma.

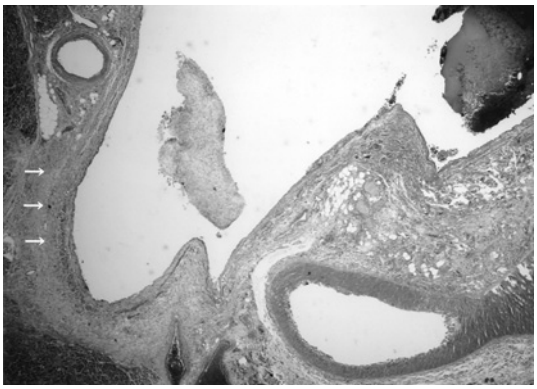

膵 AVM の発症機序としては，①先天奇形（原始血管網遺残），② Rendu-Osler-Weber 病(以下，ROW 病) に合併，③後天性 (腫瘍・炎症・外傷など) などに分類されている[2]．病因に関しては，動静脈毛細血管の調節能欠落によって動静脈シャントが形成されることが成因ではないかと Adam ら[3]は推測している．

症状は，消化管出血・腹痛がその大部分を占める．膵 AVM は急性膵炎を併発することがあり，急性膵炎合併症例は非合併症例に対して腹痛・背部痛の出現率が高い傾向にあった．急性膵炎は自験例を含めて 14 例報告されているが, 先天性の血管病変から膵炎を併発するのか，膵炎によって血管新生が惹起されて後天的に AVM が形成されるのかは結論の一致を見ていない[4]．先天性の AVM が膵炎を併発する機序としては，AVM から膵管へ穿破する出血や，AVM による膵臓の虚血などが考えられている[5)6]．また，膵炎により後天的に血管病変が惹起される機序としては，炎症による過剰な血管新生が考えられている[6)7]．自験例の場合，ROW 病・膵炎・外傷・腫瘍などの既往はなく，先天性の膵 AVM が何らかの要因で膵炎を併発したものと推測された．

Table 2　Clinical characteristics：cases with acute pancreatitis (＊1) and cases without acute pancreatitis (＊2)

Case	n = 14 (＊1)	n = 90 (＊2)
Age (average)	37－63 (50.9)	7m－73 (52.8)
Sex (Male/Female)	14/0	72/18
Symptoms	n (%)	n (%)
GI bleeding	2 (14.2)	48 (53.3)
Abdominal pain	12 (85.7)	27 (30.0)
Back pain	3 (21.4)	2 (2.2)
Distention	0 (0.0)	5 (5.6)
Others	0 (0.0)	8 (8.9)
Asymptomatic	0 (0.0)	15 (16.7)
Congenital/Acquired		
Congenital	7 (50)	60 (66.7)
Acquired	3 (21.4)	7 (7.8)
Unknown	4 (28.6)	23 (25.6)
Location		
Head	4 (28.6)	46 (51.1)
Head & body	0 (0.0)	6 (6.7)
Body & tail	7 (50.0)	24 (26.7)
Entire	3 (21.8)	14 (15.6)
Others	0 (0.0)	1 (1.1)
Other AVMs		
Jejunum	0 (0.0)	4 (4.4)
Liver	0 (0.0)	4 (4.4)
Duodenum	1 (7.1)	2 (2.2)
Ileum	0 (0.0)	2 (2.2)
Others	0 (0.0)	9 (10.0)
First line treatment		
Pancreatoduodenectomy	3 (21.4)	15 (16.7)
Distal pancreatectomy	8 (57.2)	6 (6.7)
Total pancreatectomy	0 (0.0)	1 (1.1)
Local resection	0 (0.0)	3 (3.3)
Palliative operation	2 (14.2)	5 (5.6)
TAE	1 (7.1)	20 (22.2)
Ligature of artery	0 (0.0)	6 (6.7)
Radiation	0 (0.0)	3 (3.3)
Conservative therapy	0 (0.0)	9 (10.0)
Others	0 (0.0)	1 (1.1)
No treatment	0 (0.0)	15 (16.7)
Unknown	0 (0.0)	6 (6.7)

診断は，US・CT・MRI・血管造影検査などを用いて総合的に行われるが，その中でも Doppler US と腹部血管造影検査は有用性が高く，確定診断に用いられることが多い[8)9]. 腹部 US では, 膵内の多数の拡張した血管が，無エコーまたは低エコーを呈する嚢胞性病変として描出され，Dop-

pler法で内部に拍動性血流を確認できる[9]．CTでは網状の濃染・門脈系の早期描出が認められる．MRIではT1強調像，T2強調像ともにflow voidが検出されるが，これはAVM内の血流が速いことに起因する[10]．また，腹部血管造影検査では，膵内血管網濃染像（racemose vascular network）と早期消失，門脈系の早期描出，蛇行したfeeding arteryやdrainage veinなどの所見が認められる[4]．自験例でも，Doppler USでモザイク状の拍動性血流を認め，腹部血管造影検査では膵内血管網濃染像や門脈系血管の早期描出所見など，膵AVMに典型的な画像検査所見を呈した．病理組織学的検査所見としては，細小動脈の屈曲蛇行，洞様拡張，動脈壁の線維性硬化，弾性板欠損，内皮細胞の菲薄化などが代表的である[11]．

治療は無症状・軽症の場合は経過観察や保存的加療が中心であり，出血や腹痛の出現，急性膵炎の併発などがあれば，外科的切除や血管内放射線療法，放射線照射などが適応となる．膵AVMは複数のfeeding arteryが存在するケースが多いため，TAEや結紮術のみで流入血流を遮断することは困難なことが多く，単独の治療での寛解率は38.1%（21例中8例）と低い[12)13]．その他には，経頸静脈的肝内門脈大循環短絡術（transjugular intrahepatic portosystemic shunt；以下，TIPS）と放射線照射（20.8～40Gy）もそれぞれ3例ずつの報告があるが，根治的な治療ではないために全身状態が不良な症例や門亢症改善による手術リスクの軽減を図る場合などが良い適応と思われた[14)～18]．一方，外科的切除は症状寛解率が94.4%（36例中34例）と高いだけでなく，門亢症改善率も他治療法の15%（治療前後の門脈圧の記載のあった26例中3例）に対して50%（6例中3例）と高いため，AVMの根治的治療法の第1選択と思われた．その中でも，急性膵炎合併例では14例中11例（78.6%）に根治的切除を要しており，急性膵炎非合併例の90例中25例（27.8%）に対して有意に高く（P＝0.002），急性膵炎合併例に対しては根治的切除を必要とする可能性が高いことが示唆された（**Table 2**）．本症例も術後，膵炎の再燃はなく症状も完全に消失しており，積極的な外科的切除が有効であったと考えられた．

稿を終えるにあたり，病理学的にご助言をいただきました旭川厚生病院病理部の櫻井宏治先生に感謝の意を表します．

文　献

1) Kanno A, Satoh K, Kimura K et al：Acute pancreatitis due to pancreatic arteriovenous malformation：2 case reports and review of the literature. Pancreas **32**：422—425, 2006
2) Halpern M, Turner AF, Citron BP：Hereditary hemorrhagic telangiectasia. An angiographic study of abdominal visceral angiodysplasias associated with gastrointestinal hemorrhage. Radiology **90**：1143—1149, 1968
3) Adam L, Alfred B, Lawrence SS：The spectrum of arteriographic findings in Osler-Weber-Rendu disease. Angiography **27**：223—240, 1976
4) Vincent PC, Calixto MP, Joseph FW et al：Angiography of pancreatic arteriovenous malformation. AJR Am J Roentgenol **129**：1015—1018, 1977
5) Ohtani N, Kimoto K, Yoshida S et al：Pancreatic arteriovenous malformation with pancreatitis involving a pancreatico-venous fistula. Gastroenterol Jpn **27**：115—120, 1992
6) 阿部哲夫，石原敬夫，野家　環ほか：膵動静脈奇形の2例．膵臓　**13**：432—439, 1998
7) Aida K, Nakamura H, Kihara Y et al：Duodenal ulcer and pancreatitis associated with pancreatic arteriovenous malformation. Eur J Gastroenterol Hepatol **14**：551—554, 2002
8) Nancy CL：Radiologic seminar CCVI：pancreatic arteriovenous malformation. J Miss State Med Assoc **9**：184—185, 1980
9) 今野英一，宮本　岳，下谷真里子：カラードプラ法が病態把握に有用であった膵動静脈奇形の1例．日消誌　**92**：1799—1803, 1995
10) 豊川達也，洲腋謹一郎，中津守人ほか：無症状にて発見され，診断に3D-CTが有用であった膵動静脈奇形（AVM）の1例．日消誌　**104**：64—70, 2007
11) 野村益世，松川滋夫，安田敏男ほか：膵動静脈奇形の1例．臨消内科　**2**：1355—1359, 1987
12) Katoh H, Kojima T, Okushiba S et al：Bleeding esophageal varices associated with pancreatic arteriovenous malformation. World J Surg **15**：57—60, 1991
13) 森田　譲，斎藤博哉，篠原正裕ほか：膵動静脈奇形の臨床・画像的検討．胆と膵　**9**：605—613, 1988
14) Hirai T, Ohishi H, Yamada R et al：Color doppler flow imaging of pancreatic arteriovenous malformation. J Ultrasound Med **14**：393—398, 1995

15）高橋元一郎，岡和田健敏，加藤俊彦ほか：門脈圧亢進症を伴う膵動静脈奇形．IVR　9：208―211, 1994
16）Hayashi N, Sakai T, Kitagawa M et al：Intractable gastrointestinal bleeding caused by pancreatic arteriovenous malformation：successful treatment with transjugular intrahepatic portosystemic shunt. Eur J Radiol 28：164―166, 1998
17）児玉芳尚，齋藤博哉，平松一秀ほか：動脈塞栓術と経頸静脈肝内門脈静脈短絡術の併用が有効であった膵動静脈奇形の1例．日消誌　98：320―324, 2001
18）Sato M, Kishi K, Shirai S et al：Radiation therapy for a massive arteriovenous malformation of the pancreas. AJR Am J Roentgenol 181：1627―1628, 2003

A Case of Arteriovenous Malformation of the Pancreas with Acute Pancreatitis

Tadashi Yoshida, Masahiro Takahashi, Shiroh Nakano, Hiromitsu Akabane,
Naoyuki Yanagida, Hiroki Shoumura, Koji Imai, Masahiro Hagiwara,
Iwao Maruya* and Shigechika Kohashi*
Department of Surgery, JA Hokkaido Kosei-ren Asahikawa Kosei Hospital
Maruya Hospital*

A 37-year-old man seen for left abdominal and back pain diagnosed with acute pancreatitis with arteriovenous malformation of the pancreatic body and tail initially underwent conservative therapy, but continued to experience severe abdominal pain. We conducted distal pancreatectomy with splenectomy and partially resected the stomach and transverse colon because of tight adhesion to surrounding tissues and the formation of new blood vessels. The postoperative course was uneventful except for abdominal abscess.

Key words：pancreas, arteriovenous malformation

〔Jpn J Gastroenterol Surg 42：49―54, 2009〕

Reprint requests：Tadashi Yoshida　Department of Surgery I, Hokkaido University, School of Medicine
Kita 15 Nishi 7 Kita-ku, Sapporo, 060-8638 JAPAN

Accepted：July 23, 2008

©2009 The Japanese Society of Gastroenterological Surgery　Journal Web Site：http://www.jsgs.or.jp/journal/