日消外会誌　42（1）：55～60，2009年

症例報告

膵 indeterminate mucin-producing cystic neoplasm の１例

北九州市立医療センター外科，同　放射線科[1]，同　病理[2]，岩本内科医院[3]

永吉　絹子　　西原　一善　　空閑　啓高　　松永　浩明
阿部　祐治　　中野　　徹　　光山　昌珠　　小野　　稔[1]
豊島　里志[2]　　岩本　昭三[3]

症例は68歳の女性で，嚥下困難を主訴に前医を受診し，膵体尾部に嚢胞性腫瘍を認め当科紹介となった．腹部超音波検査で膵体尾部に径8cm大の内部に石灰化を有する多房性嚢胞性腫瘤を認め，腹部CTでは脾動脈，胃壁への浸潤が示唆された．ERCPでは主膵管は膵体尾部で途絶し，腫瘤との明らかな交通は認めなかった．膵嚢胞性腫瘍に対し膵体尾部切除，噴門部胃切除・脾臓合併切除術を施行した．摘出標本は径9cm大の充実部を伴う多房性嚢胞性腫瘍であった．病理組織学的検査では粘液産生を伴う腺癌で胃浸潤，脾梗塞を認めた．Ovarian-type stromaの発現がなく，膵切離断端の主膵管と分枝膵管上皮に乳頭腺腫様病変がみられたことより分枝型膵管内乳頭粘液性腫瘍の浸潤癌である可能性が示唆されたが，病理組織学的にも明らかな膵管との交通がなかったため，最終的にはindeterminate mucin-producing cystic neoplasmと診断した．

はじめに

Intraductal papillary-mucinous neoplasm（以下，IPMN），mucinous cystic neoplasm（以下，MCN）などの膵嚢胞性腫瘍は，しばしば臨床像からの鑑別が困難であり病理組織学的検査によって診断が確定される．しかし一方で，病理組織学的検査においても両者の鑑別が困難である例が報告され，このような分類困難な症例はindeterminate mucin-producing cystic neoplasmと呼ばれている[1]．今回，臨床学的，病理組織学的に分枝型IPMN，MCNとの鑑別が困難であり，indeterminate mucin-producing cystic neoplasmと考えられた１例を経験したので，若干の文献的考察を加えて報告する．

症　　例

症例：68歳，女性

主訴：嚥下困難

現病歴：2005年より喉のつかえ感，背部痛を認めていた．2007年３月初めより喉のつかえ感が増強したため前医を受診した．腹部US，CTで膵体尾部に嚢胞性腫瘍を指摘され，当院紹介となった．

既往歴：糖尿病，緑内障，C型慢性肝炎で前医にて加療中，2005年に他院で慢性胆嚢炎に対し腹腔鏡下胆嚢摘出術を施行．

家族歴：特記事項なし．

入院時現症：身長146.7cm，体重44.0kg，血圧120/57mmHg，脈拍82回/分，体温36.8℃，腹部は平坦，軟，圧痛なく，腫瘤は触知せず．

血液生化学検査所見：空腹時血糖151mg/dl，ヘモグロビンA1c 7.5％と耐糖能異常を認め，腫瘍マーカーはエラスターゼ１100ng/ml，Span-1 43U/ml，シリアルLeX-iAg 180U/ml，CA19-9 1.5 U/mlが基準範囲以下であったが，DUPAN-2≧1,600U/ml，CEA 201.4ng/mlは上昇していた．

腹部US：膵体尾部に径8cm大の多房性嚢胞性腫瘤を認めた．嚢胞内部には石灰化を示唆する高輝度病変が点在していた．

腹部造影CT：2005年にC型慢性肝炎の経過観察のために前医で施行された腹部CTでは膵体

＜2008年７月23日受理＞別刷請求先：永吉　絹子
〒803-8505　北九州市小倉北区金田１丁目３番１号
新小倉病院外科

Fig. 1　a：Abdominal CT showed the cystic mass 2.0cm in diameter in 2005（arrow）. b：The mass developed to 8cm in diameter invading the stomach and spleen in 2007（arrows）.

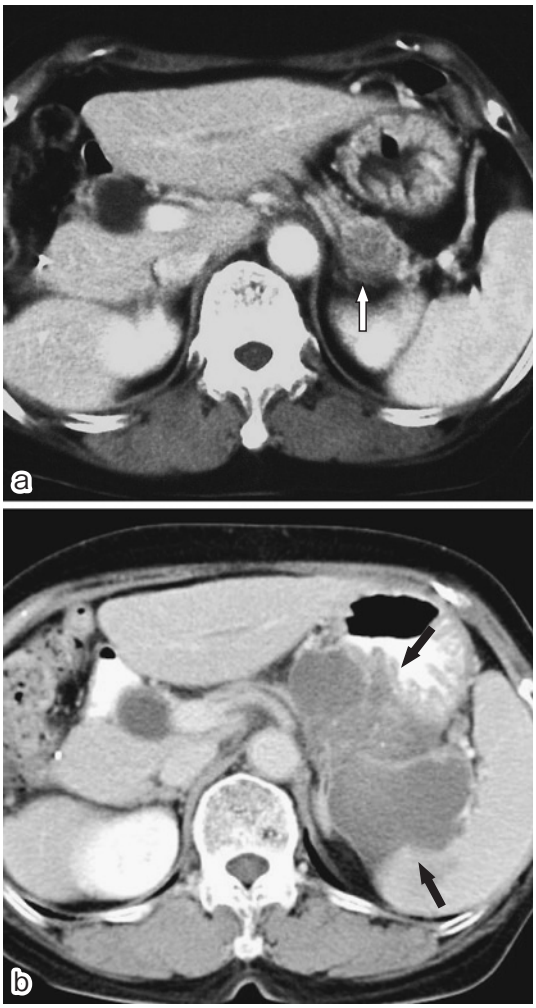

尾部に径 2cm 大の多房性嚢胞性腫瘤を認めていた．この時には充実性成分や主膵管の拡張は認めておらず，病変は認識されていなかった．2007 年の当院での腹部 CT では同腫瘤径は 8cm に増大しており，造影効果のある充実部分を伴う多房性嚢胞性腫瘤として描出された．嚢胞内隔壁の一部に石灰化もみられた．脾動脈，胃壁への浸潤および脾臓の一部に梗塞が示唆された（**Fig. 1**）．

腹部 MRI：膵体尾部に T1 強調画像で低～等信号，T2 強調画像で高信号を呈する径 8cm 大の多房性嚢胞性腫瘤を認めた．嚢胞の一部には T1 強調画像で高信号を示す部分があり，内部の出血が示唆された．

Fig. 2　ERCP showed the obstruction of the mail pancreatic duct at the tail of the pancreas（arrow）. No communication between the tumor and the pancreatic duct was detected.

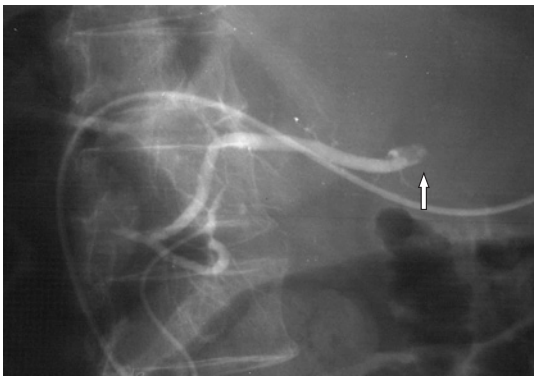

ERCP：膵体尾部の主膵管は途絶し，嚢胞性腫瘤と主膵管との明らかな交通は認めなかった．十二指腸乳頭や膵管像からは粘液の産生を示唆する所見は認めなかった（**Fig. 2**）．

以上の所見より，周囲への浸潤を伴う MCN を第 1 に疑い，膵尾部切除術，噴門側胃切除，脾臓合併切除術を行うこととした．

手術所見：左肋弓下弧状切開で開腹した．膵体尾部に被膜を有する径 9cm 大の多房性腫瘍を認めた．リンパ節転移，肝転移，腹膜播種は認めず，胃噴門部，脾動脈，脾臓，左横隔膜への浸潤が疑われたため同部の合併切除を伴う膵体尾部切除術を行った．膵断端には術中迅速病理組織学的検査にて悪性所見を認めなかった．

切除標本肉眼的検査所見：腫瘍は 9×8cm 大で被膜を有し，内部には暗赤色のゼラチン様物質を含む多房性嚢胞から成り，一部に充実性成分の混在を認めた．割面でも胃壁，脾臓，横隔膜への浸潤が疑われた．主膵管は肉眼的には同定できなかった（**Fig. 3**）．

病理組織学的検査所見：嚢胞壁の上皮は粘液を有する高円柱上皮で著明な乳頭状増殖を呈していた．核は腫大し異型が強く癌と診断された．嚢胞

Fig. 3 The resected specimen revealed a multilocular cystic tumor with fibrous capsules, hemorrhagic content and whitish mural nodul. The tumor strongly touched the stomach and the spleen.

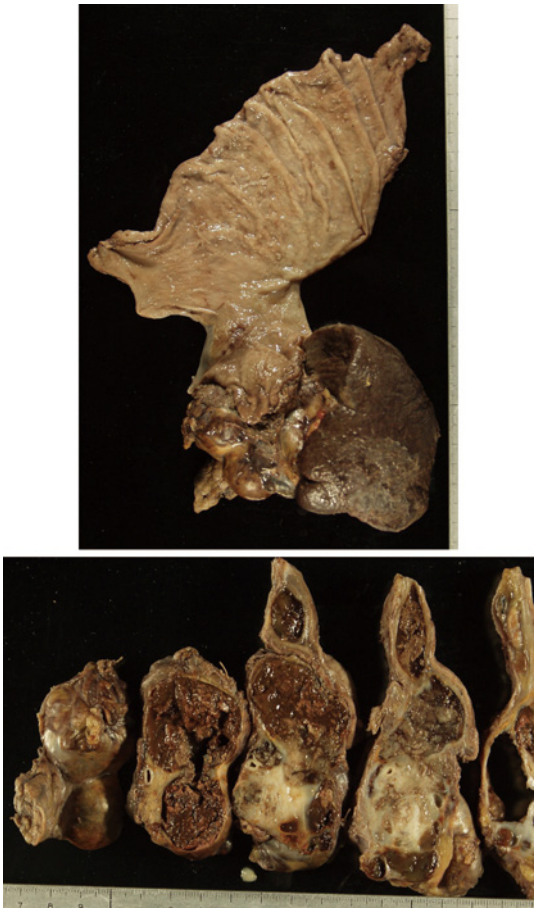

壁の一部に石灰化を認めた．腫瘍内部の間質には残存ランゲルハンス島を認め，萎縮した膵組織と考えられた．間質にはovarian-type stromaは認められず，免疫組織染色でもエストロゲン受容体，プロゲステロン受容体はいずれも陰性であった．主膵管との交通部位は認められなかったが，膵切離断端近くの主膵管および分枝膵管上皮に乳頭腺腫様病変がみられた．胃壁への浸潤は認められたが，脾臓は梗塞のみであり，脾臓，横隔膜への組織学的浸潤は認めなかった（**Fig. 4**）．

病理組織学的検査所見からindeterminate mucin-producing cystic neoplasm，invasive，intermediate type，INF beta，ly0，v0，ne1，s(−)，rp(−)，pv(−)，a(−)，pl(−)，n(−)，oo(＋：stomach）と診断した．

術後経過：術後経過は順調で，術後35日目に退院となった．術後6か月の時点では明らかな再発は認めていない．

考　察

MCNは1978年にCompagnoら[2]が独立した疾患概念として報告し，IPMNは1982年に大橋ら[3]が粘液産生膵癌という概念を報告したのが始まりである．その後も膵嚢胞性腫瘍は鑑別診断が問題とされ，特にIPMN，MCNは1996年にWHOにてintraductal papillary mucinous tumor，mucinous cystic tumorとして分類された[4]後2000年にはIPMN，MCNと改められ[5]，臨床病理組織学的に異なった疾患としてとらえられた．2006年のIPMN/MCN国際診療ガイドラインでもその臨床学的，画像診断的，病理組織学的特徴が提示されている[1]．MCNの特徴としては閉経前女性の膵体尾部に多く発生し，形態は「夏みかん状」「cyst in cyst」，厚い被膜と被膜内の石灰化を有し，膵管との交通がないことが多いとされており，分枝型IPMNは高齢の男性の膵頭部に多く，形態は「ぶどうの房状」「cyst by cyst」を呈し，被膜や石灰化はなく，膵管との交通があるとされている．IPMNやMCNを始めとする膵嚢胞性腫瘍の術前診断はMRI，ERCP，超音波検内視鏡検査などの各種画像診断法の特性を理解すれば多くの症例において鑑別可能[6)7]であるが，粘液栓により交通枝が閉塞しているIPMN[5]や膵管との交通を認めるMCN[8]，ぶどうの房状多房性嚢胞の形態を呈した漿液性嚢胞腺腫[9]などの報告もあり，診断に難渋する症例がありうることを念頭に診察を行う必要がある．Indeterminate mucin-producing cystic neoplasmが提唱された背景には，このような分枝型IPMNとMCNとの鑑別困難な例が少なからずみられていることにある．Tanakaら[1]は確実な鑑別ができない症例に関しては分類不可能として将来的にこれらに特異的な診断マーカーが出現してから再分類するよう提案している．

自験例においては，閉経後ではあるが女性の膵

Fig. 4　Histopatholodical findings of the specimen. a：The tumor was consisted of papillary proliferation of the atipical columnar epithelium and fibrous stroma（×40）. b：The cystic space was lined by atypical columnar cells. Ovarian-type stroma could not be detected（×200）. c：The epithelium of the main pancreatic duct（white arrow）and a branch duct（black arrow）showed papillary adenomatous growth in the dissected pancreatic margin（×20）. d：The main duct was lined by atypical columnar cells showing neoplastic nature（×100）.

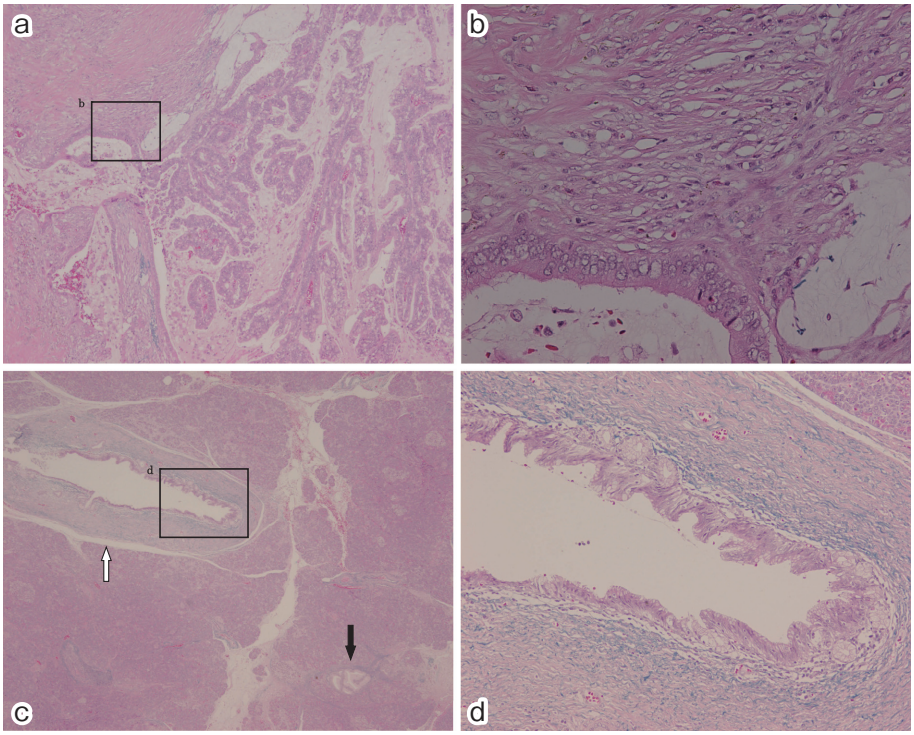

体尾部に発生した嚢胞性腫瘍であり，術前の画像検査では隔壁を有する石灰化，充実部を伴った嚢胞性腫瘤として描出され，ERCP で膵管との明らかな交通が見られなかった点が MCN の特徴に一致している．一方，形態的に「ぶどうの房状」「cyst by cyst」に類似した形態を呈し，病理組織学的診断で膵切離断端の主膵管，分枝膵管上皮に乳頭腺腫様病変が認められたことは分枝型 IPMN の特徴と一致する．病理組織学的検査から MCN の病理組織学的特徴とされる ovarian-type stroma やホルモン受容体[10)11)]の発現が認められなかったことを合わせると，MCN よりも分枝型 IPMN 由来の浸潤癌の可能性が強く示唆されたが明らかな膵管との交通が認められなかったために，いずれも確定診断には至らなかった．また，自験例は 2 年の経過より多房性嚢胞性病変が進展して浸潤性の形態を呈するようになったことからも，通常型膵癌より IPMN や MCN のような嚢胞性腫瘍の可能性が高いと考えられた．以上を踏まえて，自験例を indeterminate mucin-producing cystic neoplasm と診断した．

本邦における indeterminate mucin-producing cystic neoplasm は，医学中央雑誌で 2006 年から 2007 年について「indeterminate」,「cystic neoplasm」をキーワードに検索したところ，検索しえたのは東北大の石田ら[12)]の報告と自験例を含む 3 例のみであった．報告例が少数なのは 2006 年からの提唱であり，今後報告例は増加するものと思われる．

膵 indeterminate mucin-producing cystic neo-

plasmの定義に関しては明確なものは提示されておらず，症例の蓄積，検討が必要であり，新たな分類指標が出てくることが期待される．また，治療指針，予後についてもさらなる調査が必要であり，現段階では個々の症例について慎重に検討することが必要である．

文　献

1) Tanaka M, Chari S, Adsay V et al：International consensus guidline for managemnent of IPMN and MCN of the pancreas. Pancreatology **6**：17—32, 2006
2) Compagno J, Oertel JE：Mucinous cystic neoplasms of the pancreas with overt and latent malignancy（cystadenocarcinoma and cystadenoma）. A clinicopathologic study of 41 cases. Am J Clin Pathol **69**：573—580, 1978
3) 大橋計彦，村上義史，丸山雅一ほか：粘液産生膵癌の4例—特異的な十二指腸乳頭所見を中心として．消内視鏡の進歩　**20**：348—351, 1982
4) Kloppel G, Solcia E, Longnecker DS et al：World health organization international histological typing of tumors of the endocrine pancreas. Springer, Berlin, 1996, p1—61
5) Longnecker DS, Adler G, Hruban RH et al：Intraductal papillary-mucinous neoplasms of the pancreas. Edited by Hamilton SR, Aaltonen LA. World health organization classification of tomors. Pathology and genetics of tumors of the digestive system. IARC Press, Lyon, 2000, p237—241
6) 真口宏介，高橋邦幸，潟沼朗生ほか：膵嚢胞性疾患の新展開—IPMNを中心に．画像診断．日外会誌 **104**：447—452, 2003
7) Yamao K, Nakamura T, Suzuki T et al：Endoscopic diagnosis and staging of mucinous cystic neoplasms and intraductal papillary-mucinous tumors. J Hepatobiliary Pancreat Surg **10**：142—146, 2003
8) 渡辺伸和，袴田健一，鳴海俊治ほか：主膵管との交通が明らかなmucinous cystic tumorの1例．日消外会誌　**38**：196—201, 2005
9) 井戸政佳，世古口務，大倉康生ほか：分枝型IPMNとの鑑別が困難であった漿液性嚢胞腺腫の2例．日消外会誌　**38**：1124, 2005
10) Zamboni G, Scarpa A, Bogina G et al：Mucinous cystic tumors of the pancreas：clinicopathological features, prognosis and relationship to other mucinous cystic tumors. Am J Surg Pathol **23**：410—422, 1999
11) Reddy RP, Smyrk TC, Zapiach M et al：Pancreatic mucinous cystic neoplasm defined by ovarian stroma：demographics, clinical features, and prevalence of cancer. Clin Gastroenterol Hepatol **12**：1026—1031, 2004
12) 石田晶玄，江川新一，元井冬彦ほか：膵Indeterminate mucin-producing cystic neoplasmと考えられた粘液産生膵腫瘍の2例．日消外会誌　**40**：1391, 2007

A Case of Indeterminate Mucin-producing Cystic Neoplasm of the Pancreas

Kinuko Nagayoshi, Kazuyoshi Nishihara, Hirotaka Kuga, Hiroaki Matsunaga,
Yuji Abe, Toru Nakano, Shoshu Mitsuyama, Minoru Ono[1],
Satoshi Toyoshima[2] and Syozo Iwamoto[3]
Department of Surgery, Department of Radiology[1] and Department of Pathology[2],
Kitakyusyu Minicipal Medical Center
Iwamoto Clinic[3]

A 68-year-old woman with dysphasia and found to have a multilocular cystic mass in the pancreatic body and tail was found in abdominal ultrasonography and computed tomography to have an 8cm diameter mass in the pancreatic tail. ERCP showed the main pancreatic duct to be obstructed at the tail and no continuity to be found between the tumor and the pancreatic duct. Distal pancreatectomy, proximal gastrectomy, and splenectomy were done. The mucous-containing cystic tumor found in the pancreas body and tail consisted histopathologically of atypical columnar cells and a fibrous capsule, and had invaded the stomach. No ovarian-type stroma were detected by HE staining or immunohistological examination using estrogen receptor and progesterone receptor antibodies. Adenomatous papillary growth was found in the main tumor and branch pancreatic ducts in the pancreatic margin. Due to the absence of communication between the tumor and the pancreatic duct, we diagnosed this case as an indeterminate mucin-producing cystic neoplasm.

Key words：indeterminate mucin-producing cystic neoplasm, pancreatic neoplasm, intraductal papillary-mucinous neoplasm

〔Jpn J Gastroenterol Surg 42：55—60, 2009〕

Reprint requests：Kinuko Nagayoshi　Department of Surgery, Shin-Kokura Hospital
1-3-1 Kanada, Kokurakita-ku, Kitakyusyu, 803-8505 JAPAN

Accepted：July 23, 2008

©2009 The Japanese Society of Gastroenterological Surgery　　Journal Web Site：http://www.jsgs.or.jp/journal/