日消外会誌　42（1）：61～66，2009年

症例報告

脾臓に限局し悪性疾患との鑑別に難渋したサルコイドーシス症の１例

横浜労災病院外科，同　臨床病理*

田﨑健太郎　大島　郁也　有我　隆光　吉村　清司
篠藤　浩一　岡崎　靖史　森岡　伸浩　佐塚哲太郎
尾崎　正彦　角田　幸雄*

症例は36歳の男性で，嘔気および腹満感を主訴に受診．腹部超音波検査で低エコー，腹部造影CTで低吸収域となる多発結節性病変を脾臓に認めた．血液生化学検査では異常値を認めず，s-IL2は324U/mlと正常範囲内であった．上部および下部消化管内視鏡検査を施行したが異常所見を認めず，また症状経過したこともあり経過観察となったが，fluorine-18 fluorodeoxyglucose-Positron emission tomographyでStandardized Uptake Value 4.8と異常値を示したため，脾臓原発性悪性腫瘍疑いの診断にて開腹下の脾臓摘出術を施行した．摘出した脾臓は11×9×4cm，200gで黄白色調の多発結節を認めた．病理組織学的にはランゲルハンス型多核巨細胞と類上皮細胞，膠原線維で形成される肉芽腫を多数認め，また乾酪壊死巣は認められず，抗酸菌蛍光およびZiehl-Neelsen染色は陰性でホジキン細胞も認めなかったことから，脾サルコイドーシスと診断した．術後経過は良好で，第13病日退院した．術後1年8か月現在で，肺，皮膚，眼などに病変を認めていない．

はじめに

サルコイドーシス症は原因不明の疾患であるが，その多くは両側肺門リンパ節，肺，皮膚に発症することが多い．その中でも脾サルコイドーシス症は比較的まれであり，報告例の多くは悪性疾患との鑑別が困難で手術施行されている[1)～19)]．今回，我々は脾臓に限局し悪性疾患との鑑別に難渋したサルコイドーシス症の１例を経験したので報告する．

症　例

患者：36歳，男性

主訴：嘔気および腹満感

家族歴：特記すべきことなし．

既往歴：30歳，原因不明の腸閉塞にて開腹手術．

現病歴：平成18年1月に嘔気および腹満感を主訴に当院消化器病センター消化器科受診．腸炎の診断にて薬剤投与され経過観察となった．症状の改善傾向を認めないため2月上旬精査目的に腹部超音波検査および腹部造影CTを施行した．腹部超音波検査では低エコーを示し，腹部造影CTでは低吸収域となる多発結節性病変を脾臓に認めた．血液生化学検査では異常値を認めず，s-IL2は324U/mlと正常範囲内であった．転移性脾腫瘍も視野に入れ上部および下部消化管内視鏡検査施行したが異常所見を認めず，また症状軽快したこともあり経過観察となった．3月中旬施行の腹部超音波検査および腹部造影CTでは脾臓多発性結節性病変に変化を認めなかったが，悪性疾患を否定できなかったことから4月にfluorine-18 fluorodeoxyglucose（以下，FDG）-positron emission tomography（以下，PET）を施行したところ，Standardized Uptake Value（以下，SUV）4.8と異常値を示した．脾臓原発性悪性疾患疑いの診断となり，手術目的に当科紹介となった．

現症：身長176cm，体重58kg，腹部は平坦・軟で圧痛はなかった．

＜2008年6月18日受理＞別刷請求先：田﨑健太郎
〒222-0036　横浜市港北区小机町3211　横浜労災病院外科

Fig. 1　Abdominal ultrasound examination showed round shaped and clear bordered multiple relatively hypo echoic lesions which were 10 to 15mm in diameter in the spleen.

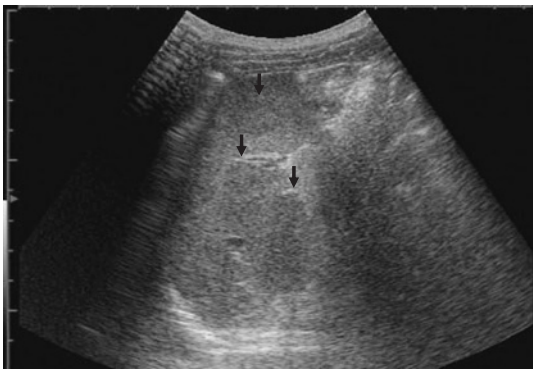

Fig. 2　Abdominal contrast enhancement CT showed multiple low density tumors in the spleen.

血液学的検査所見：貧血なく，肝・腎機能に明らかなる異常を認めず．腫瘍マーカー(CEA，CA 19-9)は正常範囲内であった．s-IL2も正常範囲内で推移していた．

胸部X線検査：異常所見を認めなかった．

腹部超音波検査：脾臓内に10～15mm大の境界明瞭なる形状整で，脾実質よりやや低エコーな充実性の腫瘤を多数認めた（**Fig. 1**）．

腹部CT：脾臓内に造影効果のない境界明瞭なる数mmから数cmの大きさの低濃度腫瘤を多数認めた（**Fig. 2**）．

上部消化管内視鏡検査：異常所見を認めなかった．

Fig. 3　Abdominal Magnetic resonance imaging showed tumors in the spleen which were iso intensity in T1 weighted image（a）and low intensity in T2 weighted image（b）.

Fig. 4　The SUV on FDG-PET imaging was 4.8 suggestive of malignancy.

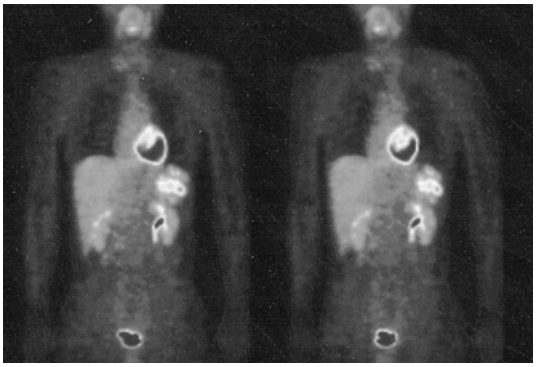

下部消化管内視鏡検査：異常所見を認めなかった．

腹部MRI検査：脾臓内にT1強調では等信号，T2強調ではやや低信号の腫瘤を認めた(**Fig. 3**)．

Fig. 5 The removed spleen measured 11×9×4cm in size, weighted 200g, and showed multiple yellow-white colored nodules.

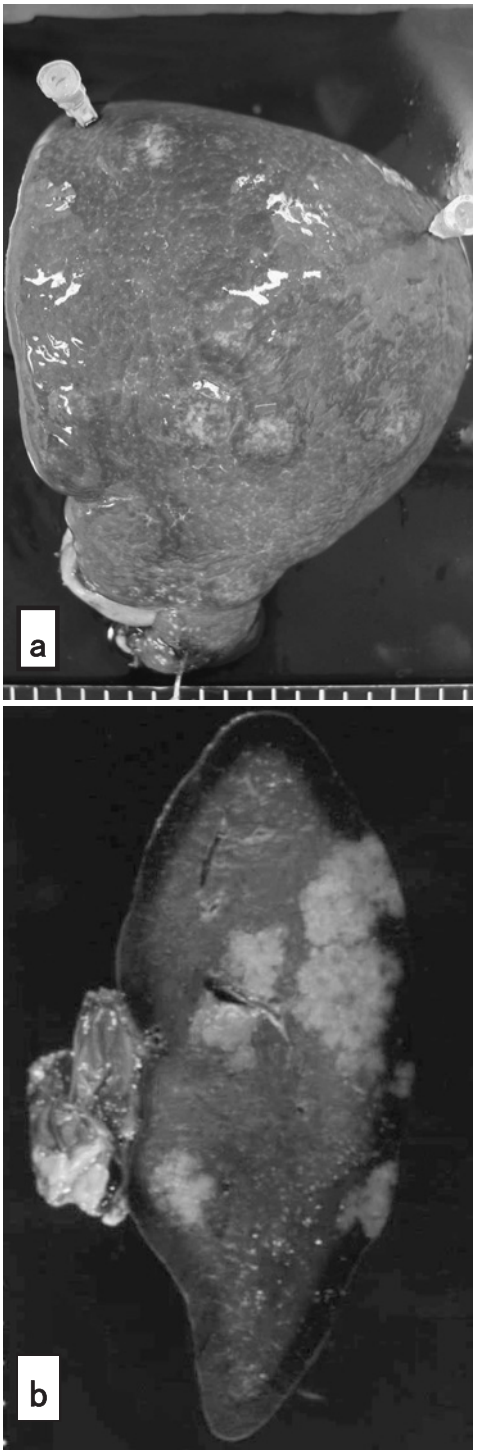

Fig. 6 Microscopic findings；a large number of granulomas composed of Langerhans-type multinucleated giant cells and epithelioid cells, collagen fibers were recognized. No nests of caseation necrosis or Hodgkin's cells were recognized.

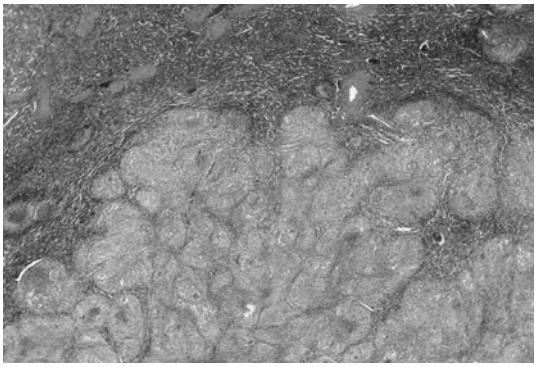

FDG-PET：脾臓のほぼ全体に不均一なFDGの集積を認め，SUVは4.8であった．脾臓以外に病変を示唆するFDGの異常集積を認めなかった（**Fig. 4**）．

以上より，脾臓原発悪性リンパ腫や脾サルコイドーシスも鑑別診断に入れつつ，脾臓原発悪性腫瘍疑いの診断にて5月下旬に手術施行した．

手術所見：上腹部正中切開にて開腹した．開腹既往による癒着を認めた以外に播種を思わせるような所見を認めず，脾臓摘出術を施行した．

切除標本肉眼検査所見：摘出した脾臓は11×9×4cm，200gで黄白色調の多発結節を認めた（**Fig. 5**）．

病理組織学的検査所見：ランゲルハンス型多核巨細胞と類上皮細胞，膠原線維で形成される肉芽腫を多数認め，また乾酪壊死巣は認められず，抗酸菌蛍光およびZiehl-Neelsen染色は陰性でホジキン細胞も認めなかったことから，脾サルコイドーシスと診断した（**Fig. 6**）．

術後経過：順調に経過し，第13病日退院した．診断確定後に肺，皮膚，眼などの評価を行ったが，サルコイドーシスを疑わせる所見を認めなかった．また，術後1年8か月現在でも，肺，皮膚，眼などに病変を認めていない．

考　察

サルコイドーシス症（以下，サ症）は原因不明

Table 1　Reported cases of splenic sarcoidosis in Japan

Author	Year	Age/Sex	Lesion	US	CT	MRI T1/T2	Angio	Operation	Recurrence	PET
Yoshimura[1]	1986	71/F	—	—	—	—	—	yes	no	—
Nakata[2]	1988	54/M	mult	—	—	—	—	yes	—	—
Takayama[3]	1989	57/F	mult	—	—	—	—	yes	—	—
Fukuchi[4]	1990	51/F	mult	—	low	—	—	yes	—	—
Kamiyama[5]	1992	43/M	mult	—	low	—	hypo	yes	—	—
Tsuda[6]	1993	51/F	mult	low	low	iso/low	hypo	yes	—	—
Hayashi[7]	1996	55/M	mult	—	low	—	hypo	biopsy	no	—
Kurata[8]	1996	49/F	mult	low	low	iso/low	hypo	yes	—	—
Nagahama[9]	1998	51/F	sol	—	—	—	—	yes	—	—
Nagahama[9]	1998	59/F	mult	—	—	—	—	yes	—	—
Inoue[10]	2000	59/F	mult	low	low	iso/low	—	yes	—	—
Mizohata[11]	2001	58/F	mult	—	low	/low	hypo	yes	—	—
Asano[12]	2001	68/F	mult	low	low	—	hypo	yes	—	—
Nagata[13]	2003	52/F	sol	low	low	iso/low	hypo	yes	no	—
Tsuruta[14]	2003	88/F	mult	—	low	—	—	yes	—	—
Tsuruta[15]	2003	73/F	mult	—	low	—	—	yes	—	—
Hanefuji[16]	2003	55/F	mult	—	low	—	—	yes	—	—
Mori[17]	2004	81/F	mult	low	low	—	—	yes	no	—
Tanaka[18]	2005	60/M	mult	low	low	iso/low	—	yes	Skn	positive
Harada[19]	2005	72/M	mult	low	low	—	hypo	yes	—	—
Our case		36/M	mult	low	low	iso/low	—	yes	no	positive

mult：multiple，sol：solitary
Skn：skin

の全身性肉芽腫性疾患であるが，その多くは両側肺門リンパ節，肺，皮膚に発症することが多い．その他に肝，脾，リンパ節，唾液腺，心臓，神経系，筋肉，骨が罹患することもあり，なかでも肝，脾病変の報告例が増加傾向にある．脾病変に関しては，サ症剖検例の 33.3～41.4% で認められたとの報告[20)21)]があるが，臨床症状に乏しいことから肺病変などの治療が優先され腹部病変精査がなされていないことが考えられる．すなわち，脾サ症の報告は比較的まれであり，医学中央雑誌で「脾サルコイドーシス」をキーワードとして 1983 年～2007 年 12 月までについて検索し，さらにその関連文献を我々が検索しえた範囲では自験例を含めて 41 例の報告を認めるのみであった．このうち，脾病変のみを認めたものは自験例を含めて 21 例であった（**Table 1**）．

報告例 21 例のなかで男性は 6 例，女性は 15 例あり，平均 59.2 歳（36～88 歳）で中年女性に発症が多かった．発見動機は自験例のような不定愁訴の精査画像診断で発見されたり，他併存疾患の精査中に発見されたりと，特徴的なものはなかった．

病変数に関しては 20 例で記載があり，多発性 18 例，単発性 2 例であった．画像診断で特徴的と考えられる所見としては，超音波検査で低エコー（9 例），造影 CT で低吸収（16 例），MRI 検査で T2 低信号（7 例），T1 等信号（6 例），血管造影検査で hypovascular（8 例）であった．また，FDG-PET は自験例を含めて 2 例のみで施行されていたが，2 例とも FDG の集積を認めた．

画像診断のみで悪性リンパ腫，転移性脾腫瘍と本症を鑑別診断することは困難であり，脾病変のみの脾サ症 21 例において確定診断のために 20 例で手術が行われ，1 例は経皮的脾生検が行われていた．自験例においては FDG-PET の結果より悪性腫瘍を疑い，腫瘍細胞散布や implantation，出血の危険性を考慮して手術を選択した．

一般的には，サ症に対する治療法としてステロイド投与，手術が挙げられるが，ステロイド投与

の適応となる症例は，著明な心疾患，中枢神経病変を認めるものや著明な肝脾病変を認めるもの，高カルシウム血症，腎病変を認めるものなどとされる[22)23)]．しかしながら，無治療での経過観察で肺脾サ症病変の消失例の報告もあり[24)]，脾サ症に対する治療としては，治療法の選択や必要性に関する一定の見解はないといえる．手術施行した脾病変のみの脾サ症20例において，術後補助療法としてのステロイド投与例はなく，皮膚再発した1例でステロイド外用処方されていた[18)]．長期予後に関する報告はないが，皮膚再発例や全身性肉芽腫性疾患であることを考慮すれば慎重な経過観察が必要であると考えられた．

以上より，脾サ症は診断困難であると言わざるを得ないが，前出のような画像検査所見を呈した場合には脾サ症も念頭におき，より低侵襲的である腹腔鏡下生検や腹腔鏡下脾臓摘出術，経皮的生検も考慮すべきと考えられた．

文　献

1）吉村明文，石田亘宏，吉峰修時ほか：大腸癌に合併した脾サルコイドーシスの1例．日臨外医会誌 **47**（Suppl）：79, 1986
2）中田安成，前田　剛，小塚　彰ほか：特発性血小板減少性紫斑病を合併したサルコイドーシス．日胸疾患会誌　**26**：700―706, 1988
3）高山哲治，茂木良弘，由崎直人ほか：血小板減少による出血症状にて発症した脾サルコイドーシスの1例．日内会誌　**78**：1203―1204, 1989
4）福地一樹，神長達郎，野口由美ほか：脾サルコイドーシスの1例―画像診断を中心に．日本医放会誌　**50**：144, 1990
5）上山数夫，佐伯啓三，山筋　忠ほか：原発性脾悪性腫瘍との鑑別が困難であった脾サルコイドーシスの1例．超音波医　**19**：364―369, 1992
6）津田　恭，村上卓道，中村仁信ほか：脾サルコイドーシスの1例．臨放　**38**：613―616, 1993
7）林　星舟，大竹寛雄：脾サルコイドーシス．消内視鏡　**8**：1537―1539, 1996
8）倉田忠宣，吉寺研一，金田　智ほか：脾サルコイドーシスの1例．日独医報　**41**：240, 1996
9）長浜実穂，戸田慶五郎，野上隆司：脾サルコイドーシスの2例．日臨外会誌　**59**（Suppl）：411, 1998
10）井上　泉，畠　信介，山崎幸茂ほか：脾サルコイドーシスの1例．日内会誌　**89**：2347―2349, 2000
11）溝端静馬，田伏洋治，山出尚久ほか：脾サルコイドーシスの一例．日臨外会誌　**62**（Suppl）：742, 2001
12）浅野直子，小野寺博義，鵜飼克明ほか：脾サルコイドーシスの1例．超音波医　**28**：J1004―J1005, 2001
13）永田直幹，日暮愛一郎，平田敬治ほか：脾サルコイドーシスの1例．日臨外会誌　**64**：1463―1467, 2003
14）鶴田宏之，田尻　孝，古川清憲ほか：脾サルコイドーシスの合併と考えられた横行結腸癌の一例．日臨外会誌　**64**（Suppl）：894, 2003
15）鶴田雅士，橋本光正，安賀　裕ほか：盲腸癌に合併した脾サルコイドーシスの1例．埼玉医会誌 **38**：185―188, 2003
16）羽藤　泰，松井英男，五十嵐直喜ほか：上行結腸癌に合併した，脾サルコイドーシスの1例．日臨外会誌　**64**（Suppl）：1810, 2003
17）森隆太郎，三浦　勝，高橋徹也ほか：脾サルコイドーシスの1例．日臨外会誌　**65**：3019―3023, 2004
18）田中千恵，野崎英樹，小林裕幸ほか：皮膚に転移をきたした脾サルコイドーシスの1例．日臨外会誌　**66**：940―944, 2005
19）原田昌範，須藤隆一郎，村上順一ほか：下部胆管癌に合併した原発性脾サルコイドーシスの一例．日臨外会誌　**66**（Suppl）：719, 2005
20）立花暉夫，若井和郎，武村民子：日本サルコイドーシス剖検例の最近の傾向，1984～1988．日胸疾患会誌　**29**：266, 1991
21）Iwai K, Takemura T, Kitaichi M et al：Pathological studies on sarcoidosis. I. Epidemiological features of 320 cases in Japan. Acta Pathol Jpn **43**：377―385, 1993
22）立花暉夫：サルコイドーシスの治療法/その1．臨科学　**23**：229―232, 1987
23）立花暉夫：サルコイドーシスの治療法/その1．臨科学　**16**：1013―1020, 1980
24）森　雅秀，武田悦子，坂井清昭ほか：発症前より自然消退まで脾臓内多発結節の経過を追えた肺脾サルコイドーシスの1例．日胸臨　**64**：68―71, 2005

A Case of Splenic Sarcoidosis without Extrasplenic Lesions That Is Suffered from Differentiation with Malignant Disease

Kentaro Tasaki, Ikuya Ooshima, Takamitsu Ariga, Seiji Yoshimura,
Koichi Shinoto, Yasushi Okazaki, Nobuhiro Morioka, Tetsutaro Sazuka,
Masahiko Ozaki and Yukio Kakuta*
Department of Surgery and Department of Surgical Pathology*, Yokohama Rosai Hospital

A 36-year-old man consulted our hospital for abdominal discomfort and nausea. Abdominal US showed multiple hypo echoic lesions which were visualized on enhanced CT as low-density areas in the spleen. Laboratory data, including the serum sIL-2 (324U/ml), were within normal limits. The SUV on FDG-PET imaging was 4.8, suggestive of malignancy, and we performed open splenectomy under the diagnosis of primary splenic malignant tumor. The removed spleen measured 11×9×4cm in size, weighted 200g, and showed multiple yellow-white colored nodules. Histopathologically, a large number of granulomas composed of Langerhans-type multinucleated giant cells and epithelioid cells, and collagen fibers were recognized in the specimen. No nests of caseation necrosis or Hodgkin's cells were recognized, and acid-fast bacterial fluorescent staining and Ziehl-Neelsen staining were negative. Finally, we made the diagnosis of splenic sarcoidosis. The postoperative course of the patient was uneventful, and he was discharged on the 13th postoperative day. There were no lesions in any other organs, including the lungs, skin or eyes, until the time of writing (1year and 8months after the operation).

Key words：sarcoidosis, spleen, fluorine-18 fluorodeoxyglucose-Positron emission thomography

〔Jpn J Gastroenterol Surg 42：61—66, 2009〕

Reprint requests：Kentaro Tasaki　Department of Surgery, Yokohama Rosai Hospital
3211 Kozukue, Kohoku-ku, Yokohama, 222-0036 JAPAN

Accepted：June 18, 2008

©2009 The Japanese Society of Gastroenterological Surgery　　Journal Web Site：http://www.jsgs.or.jp/journal/