日消外会誌　42（1）：67～71，2009年

**症例報告**

# 経過観察中に形態変化を来した脾臓原発血管肉腫の１例

奈良県立医科大学消化器・総合外科，同　病理診断学*，済生会中和病院臨床病理科**

赤堀　宇広　　庄　　雅之　　鶴井　裕和　　大住　周司
田村　智美*　　堤　　雅弘**　野々村昭孝*　　中島　祥介

脾臓原発血管肉腫はしばしば急速な発育傾向を示し，転移を来しやすく，極めて予後不良な疾患とされている．今回，我々は脾血管腫として約３年半の経過観察の後に切除術を施行し，血管肉腫と病理組織学的診断された１例を経験したので報告する．症例は77歳の男性で，解離性大動脈瘤を指摘された際，径6cmの脾腫瘍を指摘され，血管腫と診断されていた．その後，経過観察中に腫瘍径の増大と腫瘍内部の形態変化を認めたため，手術を施行し，血管肉腫と診断された．術後経過良好であり，現在まで55か月経過し無再発生存中である．本症例のように経過観察された後に切除された脾臓血管肉腫は，本邦にて検索しうるかぎり，初めての報告である．脾臓原発血管肉腫の自然史を考えるうえで貴重な症例と思われた．

## はじめに

脾臓原発血管肉腫はまれな疾患であり，その悪性度は非常に高い．発見時にすでに転移を伴うことも多く，予後は極めて不良である[1)~4)]．今回，我々は約３年半の脾血管腫としての経過観察中に腫瘍内部形態の変化と腫瘍径の増大を認めたため，手術を施行し，脾臓原発血管肉腫と診断された１例を経験したので報告する．

## 症　　例

患者：77歳，男性

主訴：特記すべきことなし

家族歴：特記すべきことなし．

既往歴：解離性動脈瘤．

現病歴：平成12年３月，CTで解離性大動脈瘤と同時に，脾臓に径約6cm大の腫瘤を指摘された．脾血管腫と診断され，解離性大動脈瘤とともに経過観察されていた．平成14年12月の腹部CTで，腫瘤径は約9cm大と増大していた．平成15年７月の腹部CTでは，腫瘤径は12cm大とさらに増大し，内部構造も変化を認め，悪性病変の存在を強く疑われたため，手術目的に当科紹介受診となった．

入院時現症：体温36.4℃．血圧132/60mmHg．脈拍60回/分．眼瞼結膜に貧血を認めた．左肋弓下に脾を３横指触知した．表在リンパ節は触知しなかった．

入院時検査所見：末梢血検査で，ヘモグロビン9.3g/dl，ヘマトクリット29.1％と貧血を認めた．血小板数も9.1万μg/*l*と減少していた．血液生化学検査にて，CRP 4.5と上昇認めたが，肝機能などには明らかな異常はなかった．

腹部CT所見：平成12年３月，脾臓に径6cmの腫瘤性病変認めた（**Fig. 1a**）．造影後期相で辺縁に濃染を認め，血管腫と診断され，経過観察された．平成14年12月，腫瘤径は約9cmと増大していた（**Fig. 1b**）．平成15年の入院時CTでは，約12cmとさらに増大し，また内部に出血を疑わせる所見を認めた（**Fig. 1c**）．腫瘍径は平成14年12月頃より急速な増大傾向を示した（**Fig. 2**）．

腹部単純MRI所見：脾臓内にT1強調像（**Fig. 3a**）で低信号，T2強調像（**Fig. 3b**）で高信号を示す12×11cm大の腫瘤を認めた．T1強調像では，内部に点状の高信号が散在し，内部における出血が示唆された．血管腫が均一な信号強度を示すのに比べて，本症例ではT2強調像で信号強度の異

＜2008年７月23日受理＞別刷請求先：赤堀　宇広
〒634-8522　橿原市四条町840　奈良県立医科大学消化器・総合外科

**Fig. 1**　a：Abdominal CT showed a 6cm mass in the spleen that was diagnosed as a splenic hemangioma. b：After 30 months, the splenic tumor was enlarged to 9cm in diameter. c：Thirty-nine months after initial diagnosis, the tumor was detected as a heterogeneous mass in the enlarged spleen. The tumor grew to 12cm in diameter.

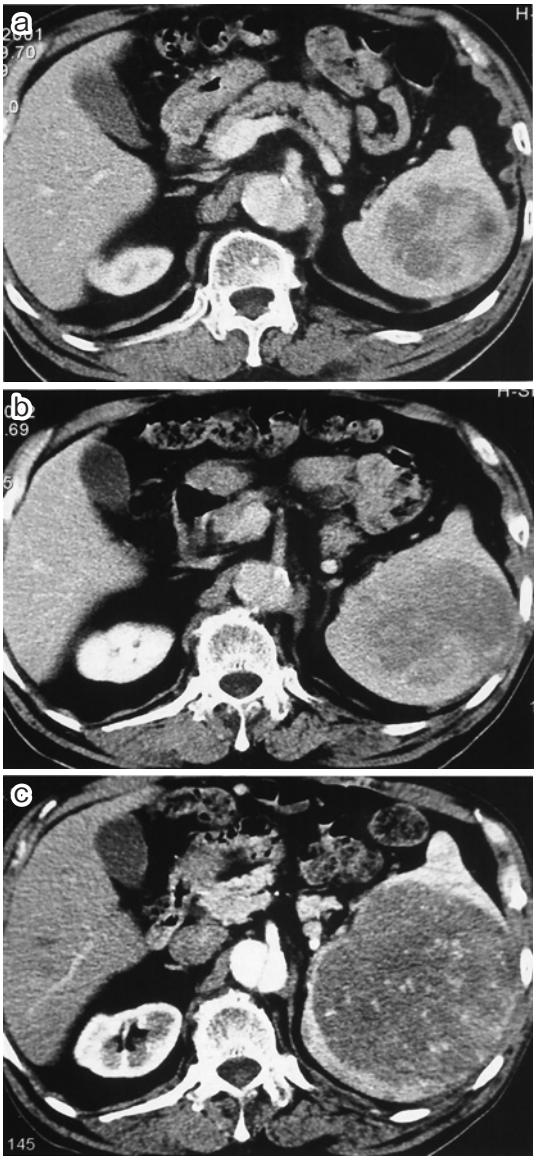


**Fig. 2**　Change of tumor size during a follow-up period of 3 years and 3 months. Tumor doubling time of this tumor was about 20 months.

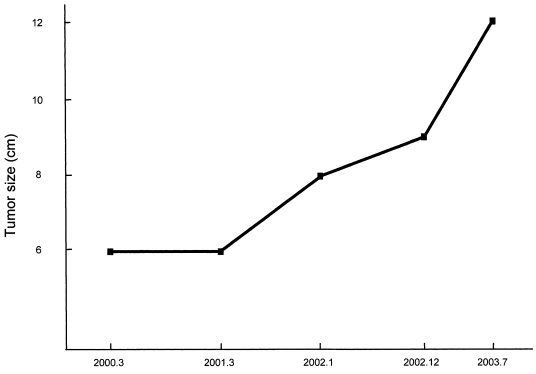


**Fig. 3**　a：T1-weighted MR image demonstrated a 12-cm mass in the spleen with low signal intensity. Tumor has some high intensity spots. b：The tumor was detected as a heterogeneous high intensity mass in T2-weighted MR image.

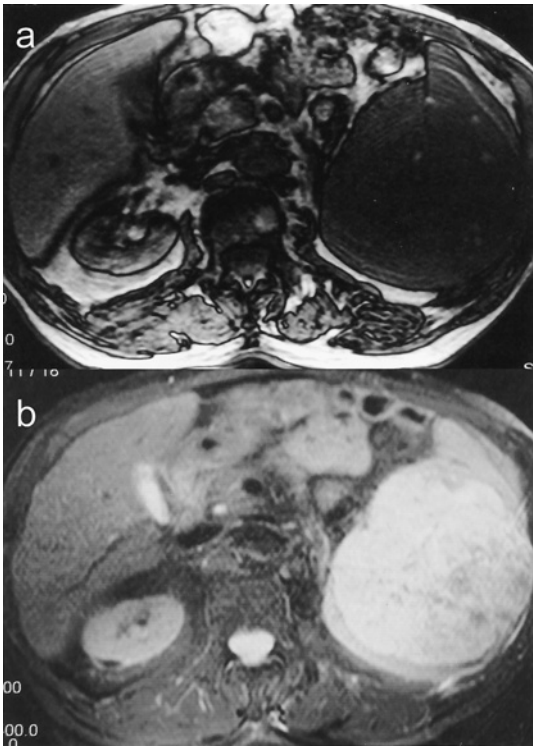


なる部分が混在した．

以上の所見より，悪性脾腫瘍を疑い，平成15年8月，脾摘術を施行した．

手術所見：腹腔内に少量の漿液性の腹水を認めた．腫瘍は脾臓のほぼ全体を占める形で存在していたが，脾被膜への露出はなかった．また，肝表

**Fig. 4** Macroscopic findings of resected specimen. The spleen measures 14.5×12×6cm. The tumor contains spongiform tissue with hemorrhage and necrosis.

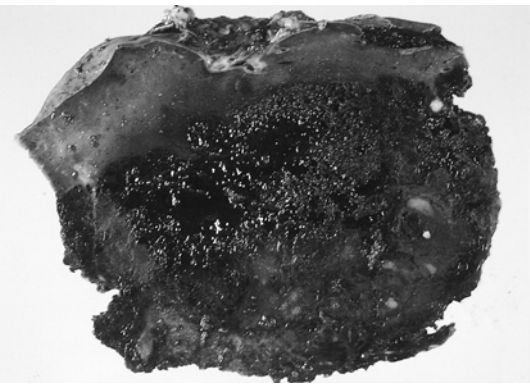

**Fig. 5** Microscopic findings. The tumor was composed of atypical cells with spindle-shape and mitosis, and displayed irregular sinusoidal structure (HE stain ×400).

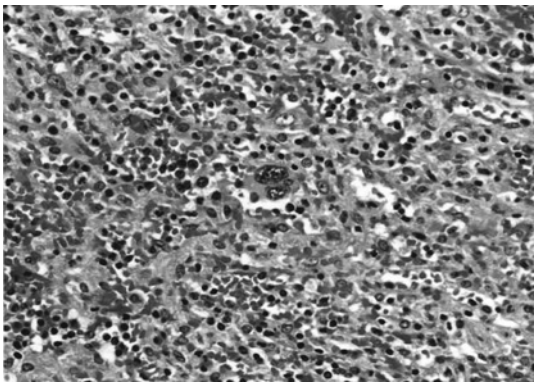

面は平滑であり，転移を思わせる所見はなかった．

固定標本所見：脾臓は14.5×12×6cmであった．正常の脾組織と比較的明瞭な境界を持ち，一部凝血塊を含む腫瘍を認めた（**Fig. 4**）．

病理組織学的検査：腫瘍は，出血の目立つ組織であった．病変内には，内皮の腫大を伴う血管の増殖，紡錘形細胞の増生や大型の細胞が認められたが，その異型性の程度は，腫瘍内でさまざまであった．血管腫と確定診断しうる病理組織学的検査所見は認めなかった(**Fig. 5**)．免疫染色ではCD31(＋)，CD34(＋)，*c-kit*(－)，HMB45(－)であった．以上の所見より，血管肉腫と診断された．

術後経過：術後経過良好であり，現在術後約4年半無再発生存中である．なお，術後の補助化学療法は行っていない．

## 考　察

脾原発血管肉腫はまれな疾患であり，本邦での報告例は，医学中央雑誌で「脾」「血管肉腫」をキーワードにして1983年1月から2008年1月までに検索した結果，会議録を含め90例であった．本症は，急速かつ破壊性の増殖能や高い転移能を持ち，非常に悪性度が高い疾患であることが報告されている．そのため，初診時にすでに破裂し腹腔内出血を来したり[5)~7)]，他臓器に多発性の転移を伴うことも多い．転移部位としては，血行性転移が主であり，肝臓，肺，骨，リンパ節の順に多いとされている[8)]．有効とされる化学療法も確立していないため[9)~12)]，予後は極めて不良で，術後約6か月前後と報告されている[6)13)14)]．したがって，本症を疑った場合にはただちに脾摘術を施行することが推奨されている[14)15)]．本症例のように，当初血管腫と診断された後に，腫瘍径の増大と形態の変化を来して悪性と疑われるまで，約3年半にわたり経過観察した症例は検索しえたかぎり本邦で初めてであり，脾臓原発血管肉腫の自然史を考察するうえで貴重な症例と考えられる．本症例の腫瘍ダブリングタイムを計算すると約20か月であった．

本腫瘍の自然史としては，2通りの可能性が考えられる．一つは，推論の域は出ないものの，脾血管腫が悪性転化し，血管腫が発生母地となり肉腫となった可能性．もう一つは，休止，休眠状態であった血管肉腫が，何らかのきっかけでそのバランスを崩し，増大傾向を示した可能性である．血管肉腫は，一般的に血管腫や血管内皮腫を発生母地とすることはないという意見が多い．しかしながら，血管肉腫が，血管内皮細胞の悪性腫瘍であるため[16)]，腫瘍が既存の血管腔に生じてくるのは当然であり，腫瘍が血管腫より生じてきても矛盾はないものと考えられ，それを支持する欧米の報告もある[2)17)]．本邦では，血管腫として手術した後，多発性の肝転移を認めたため，再度病理組織学的検索を行ったところ，肉腫病変が脾血管内皮

腫の中の一部に認められたという報告例[18]がある以外に，良性の血管腫や血管内皮腫と血管肉腫との関連性を示唆した報告はない．本症例は，画像診断にて血管腫として経過観察されたのち，腫瘍径の増大と内部の形態変化を認めたため，手術を施行し脾原発血管肉腫と診断されたものであり，血管腫からの悪性転化を示唆する貴重な症例と考えられる．しかし，画像診断により血管腫と診断されていた時点で，実は血管肉腫であった可能性も否定することはできない．その場合，推察の域をでないが，腫瘍細胞が休止状態にあった，あるいは，免疫学的にバランスを保っていたなどの可能性があったと考えられる．

血管肉腫は単純CT上では内部不均一な低吸収性の腫瘤で，造影により，良性血管腫と同じように辺縁増強効果を呈したり，逆に造影効果が全くないものもあり，特徴的所見に乏しいとされている．MRI検査でも確定的な所見なく，鑑別は困難であるとされている[6)19)~21)]．そのため，リンパ節の腫大や肝転移などの悪性度の高さを示唆する間接所見[22)23)]が，診断の一助になるという報告もある．また，近年がん検診などで広く用いられるようになった$^{18}$fluorodeoxyglucose-positron emission tomography（以下，FDG-PET）が鑑別に役立つ可能性は考えられる．本症例ではPETは行っていないが，木山ら[24)]が報告した症例においては病変部に強い集積が認められている．なお，本症例において認めたような，経過観察中の画像診断の変化は，これまでに報告はなく，血管腫の悪性転化か血管肉腫の増悪かはさらなる症例の集積が必要であると思われる．

本症例では解離性大動脈瘤の合併があるために開腹手術にリスクがあり，当初，外科への紹介が躊躇された．しかし，血管肉腫の極めて高い悪性度を考えると，わずかでも腫瘍径の増大が確認された時点で，手術を勧めるべきであったかと思われる．今後，血管腫と診断された脾腫瘍を経過観察する際には，本症例で示唆されるような血管肉腫への悪性転化の可能性が否定できないため，慎重なフォローアップは極めて重要であると思われる．しかしながら，血管腫のみならず，脾腫瘍の画像による良悪性の鑑別は一般に困難なことが少なくないとされている．最近は，より低侵襲な腹腔鏡手術も普及しつつあるので，患者の同意が得られれば，診断的脾臓摘出術も考慮すべきとも思われる．

## 文　献


1) Falk S, Krishnan J, Meis JM：Primary angiosarcoma of the spleen. A clinicopathologic study of 40 cases. Am J Surg Pathol **17**：959—970, 1993
2) Sordillo EM, Sordillo PP, Hajdu SI：Primary hemangiosarcoma of the spleen：report of four cases. Med Pediatr Oncol **9**：319—324, 1981
3) Stutz FH, Tormey DC, Blom J：Hemangiosarcoma and pathologic rupture of the spleen. Cancer **31**：1213—1215, 1973
4) Neuhauser TS, Derringer GA, Thompson LD et al：Splenic angiosarcoma：a clinicopathologic and immunophenotypic study of 28 cases. Mod Pathol **13**：978—987, 2000
5) Dasgupta T, Coombes B, Brasfield RD：Primary malignant neoplasms of the spleen. Surg Gynecol Obstet **120**：947—960, 1965
6) 大野　毅，池田陽一，江崎卓弘：脾臓自然破裂，腹腔内出血にて発見された脾臓原発血管肉腫の1例．日消外会誌　**30**：1952—1956, 1997
7) 菅野雅彦，那須元美，塚田健次ほか：腹腔内出血をきたし発見された脾臓原発血管肉腫の1例．日消外会誌　**36**：1688—1693, 2003
8) 佐熊　勉，小野貞英，冨地信和ほか：【脾臓】脾嚢胞性疾患，炎症性偽腫瘍，血管肉腫．病理と臨　**22**：1266—1271, 2004
9) Montemayor P, Caggiano V：Primary hemangiosarcoma of the spleen associated with leukocytosis and abnormal spleen scan. Int Surg **65**：369—373, 1980
10) 吉龍正雄，中尾量保，仲原正明：著明な貧血，血小板減少をきたした脾原発血管肉腫の1例．日臨外会誌　**59**：1109—1113, 1998
11) Miyata T, Fujimoto Y, Fukushima M et al：Spontaneous rupture of splenic angiosarcoma：a case report of chemotherapeutic approach and review of the literature. Surg Today **23**：370—374, 1993
12) 土居幸司，吉田　誠，中村誠昌ほか：Recombinant interleukin-2療法が有効であった脾原発血管肉腫の1例．日消外会誌　**38**：202—207, 2005
13) 池田真浩，渡辺　透，佐々木正寿：脾血管肉腫の1治験例．消外　**21**：493—498, 1998
14) 田村　光，杉浦功一，前田真悟ほか：高度血小板減少症を伴った脾原発血管肉腫の1例．日臨外会誌　**66**：1734—1738, 2005
15) Autry JR, Weitzner S：Hemangiosarcoma of spleen with spontaneous rupture. Cancer **35**：534—539, 1975

16) 斎田俊明：【比較的まれな腫瘍の診断と治療】血管肉腫．癌と化療 **31**：351—355, 2004
17) Alt B, Hafez GR, Trigg M et al：Angiosarcoma of the liver and spleen in an infant. Pediatr Pathol **4**：331—339, 1985
18) 塚山正市，酒井信光，高屋 潔ほか：巨大な脾血管内皮腫の一部に血管肉腫が併存した1症例．仙台病医誌 **16**：63—66, 1996
19) 長谷川正和，小泉 正，関谷彰子：脾原発悪性血管内皮腫の1例．臨放 **41**：579—582, 1996
20) 鈴木 温，関下芳明，塩野恒夫ほか：脾原発血管肉腫破裂の1例．日臨外会誌 **64**：194—197, 2003
21) 平崎照士，都崎和美，岡咲博昭：脾原発血管肉腫の1剖検例．癌の臨 **40**：211—216, 1994
22) Thompson WM, Levy AD, Aguilera NS et al：Angiosarcoma of the spleen：imaging characteristics in 12 patients. Radiology **235**：106—115, 2005
23) 政所節夫，有馬純孝，二見喜太郎：脾原発血管肉腫の1症例．臨外 **44**：421—424, 1989
24) 木山 茂，今井直基，笠原千嗣ほか：超大量化学療法を施行した脾血管肉腫の1例．日消外会誌 **40**：1508—1513, 2007

## A Case of the Splenic Angiosarcoma with Morphological Change during Follow-Up

Takahiro Akahori, Masayuki Sho, Yoshikazu Tsurui, Shuji Osumi,
Tomomi Tamura*, Masahiro Tutumi**, Akitaka Nonomura* and Yoshiyuki Nakajima
Department of Surgery and Department of Diagnostic Pathology*, Nara Medical University
Department of Diagnostic Pathology, Saiseikai Tyuwa Hospital**

We report a rare case of primary splenic angiosarcoma diagnosed after 3.5-year follow-up as splenic hemangioma. A 77-year-old man with a splenic tumor diagnosed as hemangioma was found in abdominal CT to have morphological change and increased tumor size after 3.5 years. Because we suspected malignant transformation, we conducted splenectomy. The pathological tumor diagnosis was splenic angiosarcoma, and our first case of long-term preoperative observation. This case may aid in understanding the natural history of this disease.

**Key words**：spleen, angiosarcoma, natural history

〔Jpn J Gastroenterol Surg 42：67—71, 2009〕

**Reprint requests**：Takahiro Akahori Department of Surgery, Nara Medical University
840 Shijo-cho, Kashihara, 634-8522 JAPAN

**Accepted**：July 23, 2008

©2009 The Japanese Society of Gastroenterological Surgery Journal Web Site：http://www.jsgs.or.jp/journal/