日消外会誌　42（1）：72～77，2009年

症例報告

4年間腸閉塞を繰り返した多発性狭窄を伴った特発性虚血性小腸炎の1例

千葉県がんセンター
三浦　世樹　　滝口　伸浩　　早田　浩明
永田　松夫　　山本　　宏　　浅野　武秀

症例は76歳の男性で，手術既往はなかったが，腹痛，食欲低下，体重減少を主訴に発症した．イレウスの診断にて保存的治療を行い軽快退院したが，以後4回イレウス症状により，入退院を繰り返した．腫瘍性病変および狭窄病変の確定ができず4年間経過した．その結果，著明な低栄養状態となり，当院へ紹介された．精査の結果，回腸に狭窄像を認め虚血性小腸炎疑いで手術を施行した．手術所見では回腸末端近傍に3か所の狭窄部を認め，狭窄部を含む90cmの小腸切除術を施行した．組織学的検査所見より特発性虚血性小腸炎と診断された．術後経過は良好で，栄養状態も改善し術前の体重43.2kgは60kgと増加した．原因不明のイレウス症状をくりかえし，心血管系疾患，糖尿病などの基礎疾患や肝硬変など腸管循環に影響を及ぼす要因を有する場合，本疾患の存在も念頭に入れ，診断にあたりいたずらに時を過ごさず手術に踏み切ることが望ましいと考えられた．

はじめに

虚血性小腸炎はまれな疾患であり，診断基準が明確に確立しておらず，手術で初めて診断されることも多い．臨床症状が一時緩解することもあり，発症から手術まで比較的長期間経過する症例もみられる[1]．今回，初発から手術まで4年を要した特発性虚血性小腸炎の1例を経験したので報告する．

症　例

患者：76歳，男性

主訴：腹痛，食欲低下，体重減少

家族歴：特記すべき事項なし．

既往歴：15年前より心房細動に対しバイアスピリン100mg/日，ハーフジゴキシン1T/日を内服していた．

現病歴：1999年より腹痛，食欲低下が出現した．腸閉塞の診断で近医に入院後，胃管を挿入し保存的治療で速やかに症状消失し退院した．入院中，上部消化管内視鏡検査および，下部消化管内視鏡検査を施行したが腫瘍を認めず，99mTcを用いた小腸シンチグラムを施行し，小腸からの蛋白漏出も否定できず，蛋白漏出性胃腸症が疑われた．その後，同様症状で4回の入退院を繰り返し，体重の減少も著明となった．2003年12月精査加療目的にて当科入院．

入院時現症：BMI 15.5，身長167cm，体重43.2kg，血圧110/60mmHg，脈拍85回/分・整，体温36.4℃．結膜に貧血・黄染を認めず，口腔粘膜に潰瘍，著明な乾燥を認めず．腹部は軽度膨隆し，全体に極軽度の圧痛を認めた．腸音は著明に亢進していた．

入院時検査：TP 5.8g/dl，ALB 2.2g/dlと低蛋白，低アルブミン血症を認めた．総コレステロールは82と低下していた．CEA 2.0ng/ml，CA19-9 5U/mlと腫瘍マーカーは正常であった．ツベルクリン反応陰性．虹彩炎などの眼症状および陰部潰瘍などの皮膚症状は認めなかった．胸部X線検査は異常陰影なし．

入院後経過：著明なるいそうを認めたため，中

＜2008年6月18日受理＞別刷請求先：三浦　世樹
〒260-8670　千葉市中央区亥鼻1―8―1　千葉大学臓器制御外科

Fig. 1 a：Barium examination of the small intestine revealed the nallow segment at the ileum（arrow head）. b：Barium was remained in the oral side of stenotic site the next day of the barium examination.

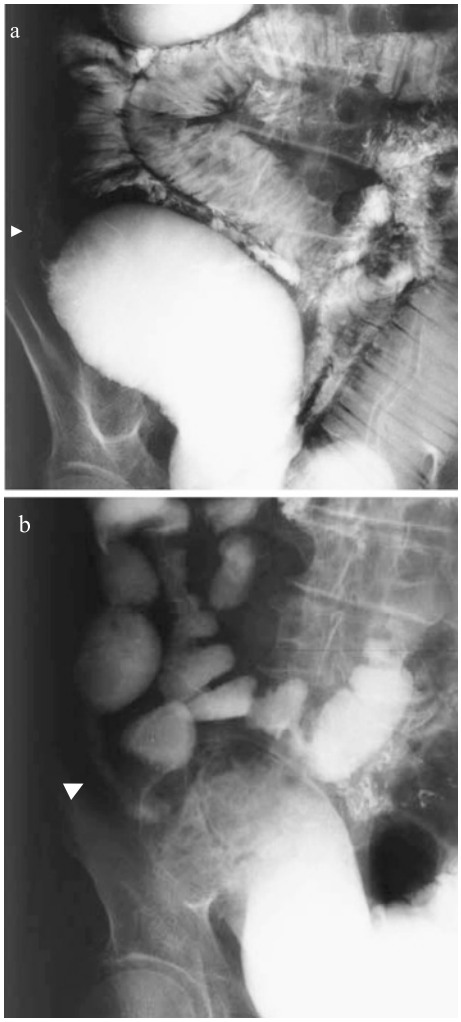

Fig. 2 Angiogram of superior mesenteric artery revealed mild sclerosis and no stenosis were recognized.

Fig. 3 Operation findings showed three tubular and concentric stenoses at the terminal ileum（arrow head）.

心静脈栄養管理を行った．全身検索の結果，腹部CTおよび注腸造影X線検査では小腸拡張像およびS状結腸憩室を認めた．小腸造影X線検査では回腸末端に管状狭窄を認め，その口側の回腸が拡張し一部Kerckring襞が消失している像を認めた(**Fig. 1a**)．翌日の撮影でも狭窄部口側に造影剤が貯留している像が認められた(**Fig. 1b**)．狭窄部の内腔は保たれており，完全狭窄ではなかった．上腸間膜動脈造影検査では，軽度の動脈硬化像を認めるが閉塞や血流の遅延は見られなかった(**Fig. 2**)．静脈相にも明らかな異常は認めなかった．以上より，虚血性小腸炎の可能性を考え，狭窄部の確認ができたため，入院後16日目に開腹手術を施行した．

手術所見：腹水はなく，回盲部より約35cm，50cm，60cmの回腸におのおの2cm，3cm，5cmにわたる腸管壁の肥厚を伴った全周性の狭窄を認

Fig. 4　Resected specimen showed annular and segmental ulcer and thickness of the wall (arrow head).

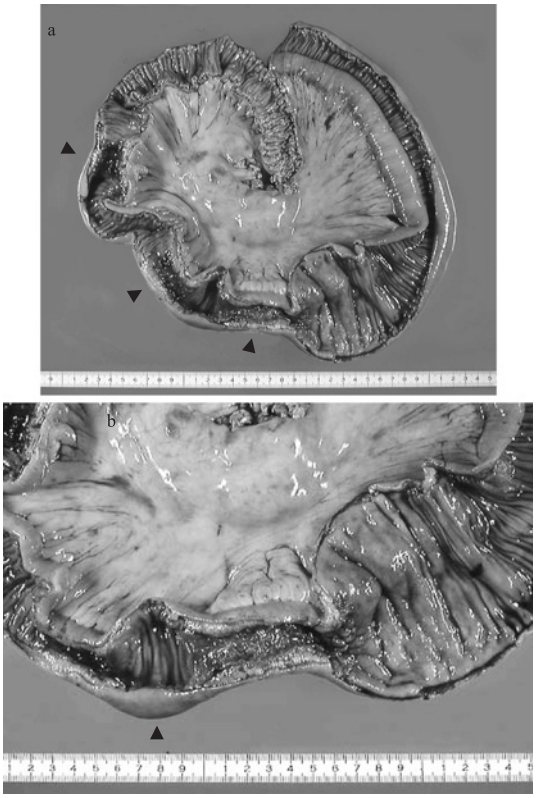

めた（**Fig. 3**）．狭窄部位の口側の回腸は著明に拡張していた．肛門側は回腸末端より 10cm，口側は Treitz 靭帯より 150cm の位置で切離し，3 か所の狭窄病変を含めた約 90cm の小腸部分切除術を施行した．

切除標本肉眼検査所見：固定標本は長さ 90 cm．術中所見と同様，3 か所に非連続性に求心性管状狭窄と浅い全周性潰瘍を認め，潰瘍の長さは口側から順に 7cm，4.5cm，3cm であった（**Fig. 4a**）．潰瘍と潰瘍の間は粘膜が平坦化し壁の肥厚が認められた（**Fig. 4b**）．

病理組織学的検査所見：狭窄部は Ul-II の潰瘍で粘膜上皮は消失していた．粘膜から筋層にかけて炎症性細胞浸潤が高度で，粘膜下層ではリンパ濾胞の形成，線維化，血管拡張，リンパ管拡張がみられた．小型動脈の内膜の線維筋性肥厚を認め

Fig. 5　Microscopic examination revealed a：Ul-II ulcer and thickness of the wall (H.E. ×100). b：Thickness of inner membrane of the small artery, thrombosis and partial reperfusion (H.E. ×100). c：Regeneration of epithelium at the non-stenotic lesion (H.E. ×100).

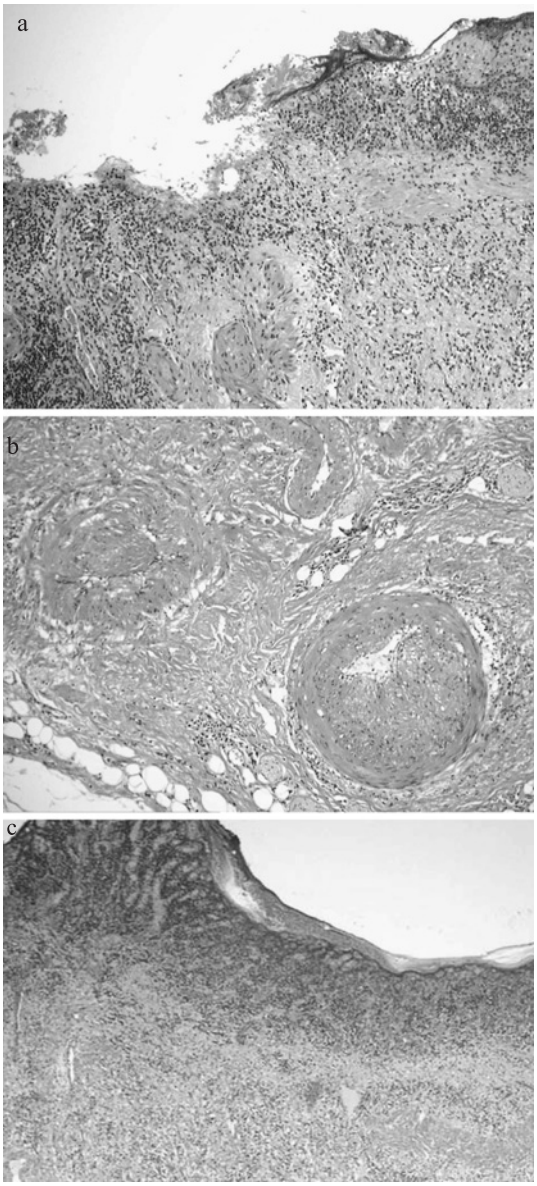

た（**Fig. 5a**）．腸間膜血管も壁肥厚が高度で器質化血栓と再疎通像を認めた（**Fig. 5b**）．非狭窄部でも粘膜下組織には拡張血管が増生し，潰瘍部近傍では幼若化した再生上皮を認めた（**Fig. 5c**）．

Table 1 Summary of 6 cases of multiple ischemic enterocolitis in Japan（1983－2005）

No.	Author	Year	Age	Gender	Chief complaint	Past history	Time before operation	Position of stenosis	Length of stenosis
1	Otaka[1]	1984	52	M	abdominal pain, vomitting	Buerger desease	62day	ileum	3, 14.5cm
2	Katumata[4]	1985	53	M	abdominal pain, fever up	IHD, DM	47day	jejunum, ileum	2, 4, 7cm
3	Suzuki[5]	1994	67	M	epigastralgia, body weight loss	Cerebral infarction, Af	53day	jejunum, ileum	3.5, 2.5cm
4	Yano[6]	1995	73	F	abdominal pain, constipation		42day	ileum	15, 5, 4.5cm
5	Haneda[7]	2000	52	M	abdominal pain	Alcohol dependence	30day	ileum	1, 10cm
6	Kaneko[8]	2002	82	F	abdominal pain	none	48day	ileum	1, 3cm
7	Our case		76	M	abdominal pain	Af	1,538day	ileum	7, 4.5, 3cm

以上より，各病変は虚血性小腸炎と診断し，多発潰瘍部とその介在部は区域性虚血による一連の病変と考えられた．

術後経過：術後8日目に経口摂取を開始し，第21日目に普通食摂取で退院となり，消化管蠕動補助薬として大建中湯を処方した．現在術後4年経過したが，体重は60kgとなり体重増加率は28％で元気に生活している．

考　察

イレウスは臨床上よく遭遇する疾患であるが虚血性小腸炎が原因であることはまれである．虚血性小腸炎は，急性発症後一過性に元に戻る一過性型と慢性経過の後に狭窄型を呈する狭窄型に分けられ，狭窄型については1952年にAlexanderら[2]が腸間膜動脈血栓症に伴う小腸の虚血性狭窄として最初に報告している．虚血性小腸炎の中でも，多発例の報告はまれであり，我々が検索した範囲（医学中央雑誌における「虚血性小腸炎」をキーワードとし，1983年から2004年の期間）では92例の本邦報告例があり[3]，その内多発狭窄型の虚血性小腸炎の報告は本症例を含めて7例[1)4)～8)]あった（**Table 1**）．狭窄の数は2～4個で個々の潰瘍の長径は1～15cm，深さはUl-I，IIと浅かった．7例の多発狭窄例と単発狭窄例では，臨床症状に関しては明らかな相違は認められなかった．

虚血性小腸炎の主な原因として，①血管閉塞，非閉塞性血行不全，②ヘルニアなどによる絞扼，③腹部外傷，④血管炎（アミロイドーシス，膠原病など），⑤放射線照射，⑥塩化カリウム腸溶錠，などの薬剤による潰瘍などがあり[9]，特に①を原因とするものを特発性虚血性小腸炎とすべきであると考えられており[10]，腸管レベルでの微小循環障害が腸管壊死に至るほどではなく，限局性の小腸狭窄が生ずるものと考えられている．したがって，本疾患では心血管系疾患，脳血管障害，糖尿病などの基礎疾患や肝疾患など腸管循環に影響を及ぼす要因を認めることが多い．

三井ら[11]の集計によると特発性虚血性小腸炎の特徴として，急性発症を呈し，平均発症年齢は60歳前後で男性優位である．急性期の症状は腹痛，嘔気・嘔吐，下血の頻度が高い．つまり，特徴的な症状はないといえる．急性期症状は数日から3週間で一過性に軽快し，その後3週間から2か月と比較的短期間で慢性期に移行して狭窄症状を呈する．急性期から慢性期に移行する際に一時的に腹部症状が軽快することが特徴である．

画像診断においては小腸造影X線検査で多くの場合，造影剤の停滞，非特異的な限局性管状狭窄を呈するが，多発狭窄型に関してはCrohn病と鑑別困難である[12]．また，血管造影検査では異常所見を認めないことが多く有効とはいいがたく，自験例でも有意な所見は得られなかった．

虚血性小腸炎の肉眼的特徴として，①求心性管状狭窄，②境界明瞭な全周性区域性潰瘍，③腸管壁の強い肥厚が挙げられる[4]．また，病理組織学的検査所見は虚血性大腸炎と類似点が多く，腸循環障害に基づく組織変化と考えられ，①Ul-II，Ul-III以上の潰瘍，②潰瘍底の血管に富む肉芽組織，

③粘膜下層を主とする高度の繊維筋症と線維化，④比較的強い慢性炎症性細胞浸潤，⑤担鉄細胞の出現などの特徴を有する．自験例でも，これら所見が認められ，本疾患と診断しえた．また，多発狭窄例では，潰瘍間の介在粘膜の病理組織学的検査所見に関する報告は自験例を除くと1例のみであり[6]，慢性の再生上皮変化，粘膜下層の浮腫を認めた．自験例においても，多発潰瘍部とその介在部は，単発狭窄例よりも中枢側での腸間膜血管の閉塞に伴う区域性虚血により生じた広範囲にわたる狭窄が治癒過程にあるものと考えられた．もちろん，病悩期間中，イレウス症状を繰り返すたびに狭窄箇所が順次増えていった可能性は完全には否定できないが，自験例は15年前より心房細動の既往があり，動脈硬化による末梢性の動脈血流障害，脱水による血液濃縮，可逆的な微小血栓の形成などの病態が組み合わさって，1期的に非常にまれな多発狭窄像を呈したと推察された．

他に，小腸多発狭窄病変の発生する機序として，Crohn病などの炎症性腸疾患や免疫異常などにより多発の血管炎を引き起こす病態なども考えられたが，縦走潰瘍，敷石状外観，多発性偽ポリープ，アフタ性潰瘍など，特徴的な随伴病変が認められないこと，また4年にわたる長期間，無治療で再発が認められないことから，自験例の原因としては否定的であると思われた．

本疾患の治療としては狭窄腸管の部分切除術が一般的であり，中村ら[13]は約50日を越えて狭窄症状が持続する場合，保存的治療による狭窄の軽減は望めず，外科的手術が必要と報告している．羽田ら[7]は狭窄に対し狭窄形成術で治癒が得られた症例を報告しており，狭窄が比較的軽度である場合には腸管切除が絶対適応ではないとしている．本症例に関しては，縦走潰瘍，敷石状外観，多発性偽ポリープ，アフタ性潰瘍など，特徴的な随伴病変が認められないことから術前より可能性は低いものと考え狭窄部をすべて含んだ小腸切除を施行したが，Crohn病の可能性が術中にもあれば1か所最小限に切除して，迅速で病理組織学的診断を行い，Crohn病の診断がついた時点で，他の狭窄部位は狭窄形成術にすべきと思われた．一方，鈴木ら[5]は再発例の報告をしており，本疾患は狭窄の可逆性，不可逆性の予測が困難であることから腸管切除術を施行すべきとしている．特に，自験例のような多発狭窄例は保存的治療による軽快の可能性はより低いと思われ，実際に本症例を除く6例は約2か月以内に手術が施行されている．本症例は初発から手術にいたるまでに1,538日と他症例と比較し非常に長い期間を有している．これは，症状が比較的軽度で，腸閉塞と診断されて原因検索をしているうちに症状が軽快し退院するということを繰り返していたためであった．

以上より，自験例のように原因不明のイレウス症状をくりかえし，心血管系疾患，糖尿病などの基礎疾患や肝硬変など腸管循環に影響を及ぼす要因を有する場合，本疾患の存在も念頭に入れ診断にあたり，いたずらに時を過ごさず手術に踏み切ることが望ましいと考えられた．

文　献

1) 大高英雄，勝又伴栄，武宮宗康ほか：Buerger病による虚血性小腸狭窄の1手術例．日消誌　**81**：2588―2593, 1984
2) Alexander H, Elliott G, Scheff H et al：Colonary artery disease with intraabdominal complications. Am J Med **12**：97―106, 1952
3) 萩本龍伸，王寺恒治，中田和孝ほか：X線所見の経時的変化を観察しえた虚血性小腸炎の1例．日本大腸肛門病会誌　**52**：505―511, 1999
4) 勝又伴栄，岡部治弥，中　秀男：虚血性小腸狭窄の臨床的および病理組織学的研究．日内会誌　**74**：1658―1671, 1985
5) 鈴木　衛，佐々木正寿，魚津幸蔵ほか：2度の手術を要した虚血性小腸狭窄の1例．日臨外医会誌　**49**：915―918, 1994
6) 矢野祐二，青柳邦彦，八尾隆史ほか：多発性狭窄を呈した虚血性小腸炎の1例．胃と腸　**30**：1655―1661, 1995
7) 羽田丈紀，河野修三，織田　豊ほか：腸管切除および狭窄形成術を施行した虚血性小腸炎の1例．日消外会誌　**33**：1831―1834, 2000
8) 金子　猛，西平友彦，鷲田昌信ほか：壊死型・狭窄型が異時性に発症した虚血性小腸炎の1例．日臨外会誌　**63**：2971―2975, 2002
9) Marston A：Intestinal ischemia. Edward Arnold, London, 1977, p143―175
10) 飯田三雄，岩下明徳，松井敏幸ほか：虚血性小腸炎15例の臨床像およびX線像の分析．胃と腸　**25**：523―535, 1990

11) 三井敬盛，佐々木信義，丹羽篤朗ほか：虚血性小腸狭窄症の1例．日臨外医会誌 57：610—614, 1996
12) Gillet M, Philippe E, Stoebner P et al：Les stenoses ciatricielles de l'intesitin grele d'origine ischemique. Ann Chir 23：481—491, 1969
13) 中村文隆，道家 充，成田吉明ほか：虚血性小腸炎狭窄症の1例．日臨外会誌 60：129—133, 1999

Idiopathic Ischemic Enteritis with Multiple Strictures Suffering from Repeating Ileus for 4 Years：A Case Report

Seiki Miura, Nobuhiro Takiguchi, Hiroaki Soda,
Matsuo Nagata, Hiroshi Yamamoto and Takehide Asano
Chiba Cancer Center

A 76-year-old man seen in 1999 for epigastralgia, anorexia, and weight loss underwent examination and conservative management with placement of a nasogastric tube under a diagnosis of ileus. Relief was temporary and episodes repeated for four years. Admitted for detailed examinations in 2003, he was found in barium examination of the small intestine to have segmental stenosis and dilation of the oral side of the ileum. Conservative therapy was again ineffective, necessitating surgery was performed. On operation , we found three-wall thickness and stenosis around the terminal ileum, resecting about 90cm of the ileum, including the stenosis. Macroscopic examination of the resected intestine showed three segmental ulcers and microscopic examination Ul-II ulcers with inflammatory cell infiltration, and fibrosis, mainly in the submucosal layer. An increase in small vessels and reproduction of submucosal epithelium were also seen in the ileum between stenosies. Multiple ulcers and ileum between stenosis apparently formed a continuous region due to the segmental ischemia. No evidence of reoccurrence was seen two years after surgery. Such cases should thus be surgically treated without delay.

Key words：ischemic enteritis, ileus, stenosis

〔Jpn J Gastroenterol Surg 42：72—77, 2009〕

Reprint requests：Seiki Miura Department of General Surgery, Chiba University Graduate School of Medicine
1-8-1 Inohana, Chuo-ku, Chiba, 260-0856 JAPAN

Accepted：June 18, 2008

©2009 The Japanese Society of Gastroenterological Surgery Journal Web Site：http://www.jsgs.or.jp/journal/