日消外会誌　42（1）：78～83，2009年

症例報告

回盲部腸重積を形成した回腸子宮内膜症の１例

大田市立病院外科

愛新　啓志　　坂下　吉弘　　小倉　良夫
近藤　　成　　繁本　憲文　　上田　祐華

回腸子宮内膜症により回盲部腸重積を形成した１手術例を経験した．症例は40歳の女性で，心窩部痛を主訴に，2004年10月当院救急外来を受診するも，点滴治療にて症状軽快し帰宅．翌朝より嘔気，嘔吐を認め，腹痛増強し，当院救急外来を再度受診した．右下腹部に圧痛を認め，Blumberg徴候陽性．腹部エコーにて右下腹部の腸蠕動の低下および腸管の拡張，回盲部にmultiple concentric signを認めた．さらに，緊急造影CTにて腹水貯留，回腸の腫脹を認め，腸重積による絞扼性イレウスと診断し，緊急手術を施行．腹腔内には血性腹水を認めた．回腸末端に粘膜下腫瘍を認め，これがBauhin弁に重積していた．腸重積を用手的に圧出，整復後，悪性腫瘍の可能性も考慮し，回盲部切除術＋D2を施行した．切除標本では3cm大の粘膜下腫瘍で，術後病理組織学的検査にて腸管子宮内膜症と診断された．

はじめに

器質性疾患を原因とする成人腸重積症は決してまれではないが，腸管子宮内膜症によるものは少ない．今回，我々は回腸末端に発生した腸管子宮内膜症により，腸重積を形成したまれな症例を経験したので報告する．

症　　例

症例：40歳，女性

主訴：下腹部痛

既往歴：なし．

現病歴：平成16年10月，夜より心窩部痛が出現．当院救急外来を受診するも，症状軽快したため帰宅．翌朝より嘔気，嘔吐を認め，腹痛が増強し，当院救急外来を再度受診し外科紹介され，入院となった．

入院時現症：身長152cm，体重48kg，体温36.6℃．脈拍92回/分，血圧103/31mmHg，月経開始３日目．心窩部および右下腹部に周期的に起こる強い疝痛を認めた．腹部は軽度の膨満があり，腸雑音は減弱，Blumberg徴候は陽性であった．

＜2008年７月23日受理＞別刷請求先：愛新　啓志
〒731-0293　広島市安佐北区可部南2―1―1　広島市立安佐市民病院

入院時検査所見：入院時血液検査ではWBC，CRPの軽度上昇を認め，さらに動脈血液ガス分析にて軽度の代謝性アシドーシスを認めた（**Table 1**）．

腹部単純Xp：立位でniveau，背臥位でKeyboard signを認めた．小腸は著明に拡張していた（**Fig. 1**）．

腹部造影CT：小腸の拡張と回盲部に腸管狭窄の原因と思われる腫瘤を認めた．周囲の腸管は造影されており，広範囲な虚血はないように思われた．ダグラス窩には少量の腹水を認めた（**Fig. 2**）．

腹部超音波検査：回盲部横断像にて，中心部から高エコーと低エコーが多層に重なる，multiple concentric signを認めた（**Fig. 3**）．

以上の検査所見より，回盲部の腸重積による絞扼性イレウスと診断し，緊急開腹術を施行した．

手術所見：腹腔内には大量の血性腹水を認め，拡張した腸管をたどると，回腸末端の腫瘤が先進部となりBauhin弁に重積していた．用手的に腫瘍を圧出し，整復した．腫瘍性病変の漿膜側は壁が肥厚し，炎症性の癒着による引きつれを認めた．子宮，付属器には特に病変を認めなかった．悪性腫瘍の可能性も考え，回盲部切除＋D2を施行した

Table 1 Laboratory data and Blood gases analysis on admission

Laboratory data			
WBC	9,600 /μl	γ-GTP	36 IU/L
RBC	472×10⁴ /μl	ALP	198 U/L
Hb	13.9 g/dl	Amy	99 IU/L
Ht	43.3 %		
Plt	21.8×10⁴ /μl	CRP	1.2 mg/dl
T-Bil	0.6 mg/dl	BUN	6.4 mg/dl
ALT	17 IU/L	Cr	0.68 mg/dl
AST	20 U/L		
LDH	126 IU/L	Na	140 mEq/*l*
ChE	275 IU/L	K	4.1 mEq/*l*
LAP	138 U/L	Cl	104 mEq/*l*
Blood gases analysis			
pH	7.36	tCO2	23.6 mmol/L
PCO2	40.4 mmHg	O2sat	96.8 %
PO2	92.6 mmHg		
HCO3	22.3 mmol/L	Glu	129 mg/dL
BE	− 2.9 mmol/L	Lac	7.4 mg/dL

Fig. 1 Abdominal plain X-ray showed some nive aus.

(**Fig. 4**).

切除標本肉眼検査所見：肉眼では回腸末端より約5cm口側腸管の粘膜下に弾性硬，表面平滑な腫瘍性病変(3.2×2.7cm)を認めた．漿膜面には絞扼による変化と思われる出血を認めた（**Fig. 5**）．

病理組織学的検査所見：回腸外側固有筋層内から漿膜下層にかけて子宮内膜組織が島状に見られた．内膜腺は嚢胞性に拡張し，内部に血液の貯溜．間質にも出血を認めた．以上より，回腸子宮内膜症による回盲部腸重積と診断された（**Fig. 6**）．

術後経過良好にて術後第12病日退院した．

Fig. 2 Abdominal CT showed dilation of small intestine and tumor at ileocecum regarded as the cause of enterostenosis（arrows）.

Fig. 3 Ultrasonographic scan showed multiple concentric sign（arrows）.

考　察

子宮内膜症とは，子宮内膜組織あるいはそれと類似する組織が子宮粘膜外に異所性に発生，増殖し，それにより多種多様な臨床症状を呈する疾患である．腸管壁に発生したものを腸管子宮内膜症といい，その発生頻度は外性子宮内膜症の12.3%と報告されている[1]．発生部位はMassonの報告によると直腸，S状結腸が72.7%とその大部分を占め，小腸発生は7.1%と少ない[2]．

腸管子宮内膜症の肉眼形態分類として泉ら[3]は

Fig. 4　Submucosal tumor was present in the terminal ileum, which intussuscepted in the Bauhin valve.

Fig. 5　The macroscopic figure of the resected tumor (arrows).

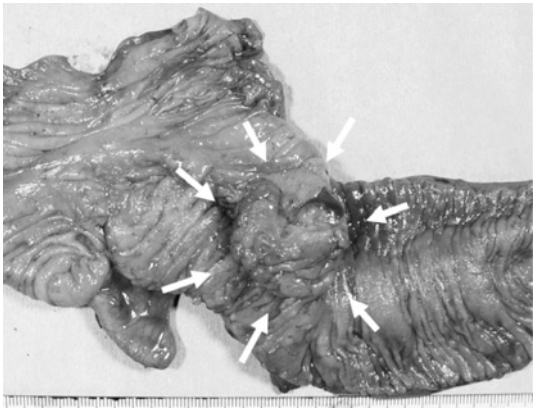

endometrioma 型と diffuse endometriosis 型に大別している．Endometrioma 型では腸管壁の一部に異所性子宮内膜腺が粘膜下腫瘍様の結節を生じて，性周期に同調して出血などの症状を示す．Diffuse endometriosis 型では子宮内膜腺が漿膜側で増殖し，壁内で出血，消退を繰り返し，壁の線維化が進み腸管の狭窄による便通異常が出現する．

腸管子宮内膜症の合併症としては腸管の狭窄，腸閉塞，出血，癌化，腸重積などが報告されているが，腸重積に関する本邦報告例は医中誌 Web (1983～2007 年) にて「子宮内膜症」「腸重積」をキーワードに検索したところ盲腸 2 例[4)5)]，虫垂 5 例[6)～10)]，回腸 1 例[11)]の全 8 例のみと少ない (**Table 2**)．本症例を含む全 9 例のうち，妊娠中に重積を呈した 1 例を除く 8 例が回盲部に生じており，9 例全例が粘膜下腫瘍様の結節を形成する endometrioma 型であった．

Fig. 6　Microscopic finding of the endometriosis (arrows) locating between the muscular layers (low power view).

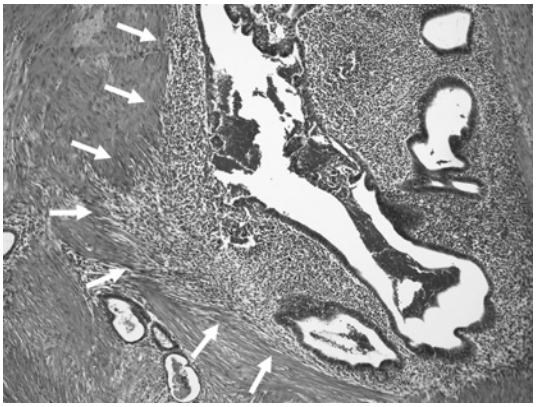

子宮内膜症の発生機序についてはさまざまな仮説がありいずれも絶対的なものではないが，最も有力な説は Sampson[12)]が唱えた子宮内膜腹腔内逆流移植説であり，月経時に卵管を経由して月経血が腹腔内に逆流することにより，腹膜に子宮内膜が生着し，増殖するというものである．そのため，解剖学的に子宮に近い臓器に発生報告が多いとされる．

一方，腸重積が発生しやすい条件としては，回盲部や Treitz 靭帯近傍など後腹膜に固定されている腸管の近くであることや，先進部となる腫瘤の形状として，有茎性，管内性に発育したものなどがあげられるが，腸管子宮内膜症はその発生機序を考慮しても，一般的に漿膜側に生じ，管外性に発育することが多いため腸重積を起こしにくいと考えられる．しかし，本症例では回腸末端に生じた腸管子宮内膜症が外側固有筋層内から漿膜下層にかけて結節を形成し，さらに月経に伴って，内膜腺内部に出血した結果，筋層が腸管内腔側へ隆起し，それが先進部となり，腸重積の発生につながったものと考えられた．

Table 2 Reported cases of intussusceptions by endometriosis

	Author	Year	Age/Sex	Site	Chief Complaint	Preoperative Diadnosis	Operation
1	Koide[10]	1993	36/F	Appendicis	Right lower abdminal pain	Cecal submucous tumor	Ileocecal resection
2	Hanaoka[11]	1996	35/F	Ileum	Abdominal pain	Intussusception	Ileectomy
3	Sawada[9]	1997	48/F	Appendicis	Right lower abdminal pain	Right ovarian cyst or appendicitis	Right hemicolectomy
4	Takase[8]	2001	34/F	Appendicis	Right lower abdminal pain	Appendiceal tumor or cecal submucous tumor	Appendectomy and cecectomy
5	Morishita[5]	2001	43/F	Cecum	Abdominal pain	Intussusception	Ileocecal resection
6	Iriguchi[7]	2002	63/F	Appendicis	Right lower abdminal pain	Appendiceal submucous tumor	Appendectomy
7	Kanoh[4]	2004	43/F	Cecum	Abdominal pain	Intussusception due to the Ileocecal tumor	Ileocecal resection
8	Nishina[6]	2005	43/F	Appendicis	Right lower abdminal pain	Intussusception due to the appendiceal tumor	Laparoscopically assisted ileocecal resection
9	Our case		40/F	Ileum	Right lower abdminal pain	Intussusception	Ileocecal resection

桐井ら[13]の報告によると，腸管子宮内膜症の症状として最も多いのは腹痛（46.7%）であり，下血（33.3%），腹満（14.4%）が続く．腸管子宮内膜症による腸重積の症状としては Table 2 に示すとおり全例腹痛を呈しており，右下腹部痛が9例中6例（67%）と多い．これは，腸管子宮内膜症による腸重積の多くが回盲部に生じているためと考えられる．さらに，本症例では回腸末端に発生した腸管子宮内膜症によって腸重積を来しているが，虫垂や盲腸発生の報告例と比較しても，発生部位の違いによる症状の相違は認められなかった．また，腸管子宮内膜症の症状について，松隈ら[14]は全体の47%に症状が月経に一致してみられたと報告している．自験例においても月経時に一致して腹痛を呈しており，月経時の腹痛では鑑別疾患として腸管子宮内膜症やそれによる腸重積，イレウスなどの合併症を考慮するべきである．しかし，臨床症状だけでは本症を鑑別することは難しい．

腸管子宮内膜症の診断に関しては注腸造影X線検査が有効とされており[15]，偏側性の陰影欠損や腸管長軸方向に垂直なひだを認める．内視鏡検査では粘膜面に浸潤がない場合には腸管の狭窄として捉えられるのみであり，あまり有用ではない[14]．また，血性CA125が80.6%の症例で上昇するとの報告もあり[16]，補助診断として有用と考えられている．しかし，いずれにしても本疾患に特異的な検査法ではなく，腸管子宮内膜症を術前に診断することは困難であり，多くは術後病理組織学的検査にて診断されている．Table 2 に示した腸管子宮内膜症により腸重積を呈した本邦報告例もすべて術前に診断されていない．本症例も，救急外来にて腸重積による絞扼性イレウスと診断され，緊急開腹術となり，術後病理組織学的検査にて腸重積の原因が腸管子宮内膜症と判明した．

癌化の報告も散見するが，子宮内膜症は良性腫瘍である．そのため，術前，術中に診断が確定していれば，局所切除術を選択することも可能である．しかし，前述のとおり，腸間子宮内膜症の術前診断は困難であり，また当施設では緊急手術時に術中迅速病理組織学的診断は施行できず，術中所見では良悪性の鑑別が困難であったため，悪性

腫瘍の可能性を考え，回盲部切除＋D2郭清を施行した．

腸管子宮内膜症の術後ホルモン療法については一定の基準があるわけではないが，術後再然を認めない症例は46％のみであるとの報告もあり[17]，根治が難しい疾患であることが推測され，術後も十分な経過観察が必要と考えられる．

文　献

1）Macafee CH, Greer HL：Intestinal endometriosis. A report of 29 cases and a survey of the literature. J Obstet Gynaecol Br Emp **67**：539―555, 1960
2）Masson JC：Present conception of endometriosis and its treatment. Trans Western Surg Ass **53**：35―50, 1945
3）泉　泰治，松永浩明，梶原正章ほか：直腸，S字状結腸子宮内膜症の2例．日消外会誌　**27**：932―936, 1994
4）狩野　契，鋤柄　稔，高山昇二郎：腸重積をきたした盲腸子宮内膜症の1例．日消外会誌　**37**：1910―1913, 2004
5）森下　実，山田哲司，八木真悟ほか：腸重積をきたした盲腸子宮内膜症の1例．臨外　**56**：961―964, 2001
6）西科琢雄，種村廣巳，大下裕夫ほか：重積を伴った虫垂子宮内膜症の1例．日外科系連会誌　**30**：83―86, 2005
7）入口陽介，細井薫三，山村彰彦ほか：虫垂重積を形成した虫垂子宮内膜症の1例．胃と腸　**37**：1349―1356, 2002
8）高瀬　真，炭山嘉伸，渡辺　学ほか：虫垂重積をきたした虫垂子宮内膜症の1例．日消外会誌　**34**：1457―1460, 2001
9）澤田　傑，石川　真，関野昌宏ほか：虫垂子宮内膜症が原因となった虫垂重積の1例．日消外会誌　**30**：2034―2038, 1997
10）小出直彦，伴在　隆，河原　勇ほか：虫垂重積症をともなった虫垂子宮内膜症の1例．臨外　**48**：121―125, 1993
11）花岡俊仁，今治玲助，鈴木栄治ほか：妊娠中に腸重積をきたした回腸子宮内膜症の1例．日臨外医会誌　**57**：1454―1458, 1996
12）Sampson JA：Peritoneal endometriosis due to menstrual dissemination of endometrial tissue into peritoneal cavity. Am J Obstet Gynecol **14**：422―425, 1927
13）桐井宏和，天野和雄，瀬古　章ほか：両側気胸を併発した腸管子宮内膜症の1例―腸管子宮内膜症本邦報告例90例の検討を含めて．日消誌　**96**：38―44, 1999
14）松隈則人，松尾義人，鶴田　修ほか：腸管子宮内膜症の2例―本邦報告例78例の検討を含めて．Gastroenterol Endosc　**31**：1577―1584, 1989
15）吉江浩一郎，牛尾恭輔，内山菜智子ほか：腸管子宮内膜症の画像診断―組織学的に証明された13症例の検討．胃と腸　**33**：1329―1338, 1998
16）佐野村誠，平田一郎，田中信治ほか：腸管子宮内膜症の一自験例と本邦報告例の検討を含めて．日大腸検会誌　**21**：150―155, 2004
17）David RU, Micheal R, Carole SR et al：Bowel resection for interstinal endometriosis. Dis Colon Rectum **41**：1158―1164, 1998

A Case of Intussusception by Endometriosis of the Ileum

Keishi Aishin, Yoshihiro Sakashita, Yoshio Ogura,
Naru Kondou, Norihumi Shigemoto and Yuka Ueda
Department of Surgery, Ohda Municipal Hospital

We report our experience in a patient who had ileocecal intussusception due to ileal endometriosis. A 40-year-old female was treated in the emergency department of this hospital（on an outpatient basis）for epigastric pain in October 2004；her symptom resolved with fluid therapy and she was sent home. On the following morning,the patient developed nausea and vomiting with worsening of the abdominal pain, and visited the emergency department of the hospital. Abdominal examination revealed right abdominal tenderness and positive Blumberg's sign. Abdominal ultrasonography revealed bowel hypoperistalsis in the right lower abdomen, intestinal dilatation and multiple concentric signs in the ileocecal region. Furthermore, emergency contrast CT revealed ascites and ileal swelling, Suggestive of strangulation ileus due to intussusception, and emergency surgery was performed. Hemorrhagic ascites was found in the abdominal cavity. A submucosal tumor was detected in the terminal ileum, which had intussuscepted into the Bauhin valve. The intussusception was manually reduced, and then ileocecal resection + D2 as conducted because of the possibility of malignancy. The excised specimen proved to be a submucosal tumor measuring 3cm in size, and postoperative histopathological examination indicated the diagnosis of intestinal endometriosis.

Key words：intussusception, endometriosis, ileum

〔Jpn J Gastroenterol Surg 42：78—83, 2009〕

Reprint requests：Keishi Aishin　Hiroshima City, Asa Hospital
2-1-1 Kabeminami, Asakita-ku, Hiroshima, 731-0293 JAPAN

Accepted：July 23, 2008

©2009 The Japanese Society of Gastroenterological Surgery　Journal Web Site：http://www.jsgs.or.jp/journal/