日消外会誌　42（1）：84～88，2009年

症例報告

ベバシズマブによる結腸吻合部穿孔の1例

神戸市立医療センター西市民病院外科

仲本　嘉彦　　木川雄一郎　　湯浅　一郎　　原田　武尚
竹尾　正彦　　小縣　正明　　山本　満雄

症例は33歳の女性で，多発肝転移を伴う下行結腸癌の診断で腹腔鏡補助下結腸切除術を施行し，stapler 4回法による機能的端々吻合を行った．手術後21日より化学療法5-fluorouracil, leucovorin，oxaliplatin（FOLFOX）を開始し，手術後60日と74日にベバシズマブを投与した．手術後78日に腹痛が出現し，筋性防御とCTで腹腔内遊離ガス像を認めた．消化管穿孔による腹膜炎の診断で緊急手術を施行したところ，結腸吻合部に穿孔が存在し，便汁の漏出を認めた．吻合部を含めた結腸部分切除を行い，横行結腸人工肛門を造設した．その後は創感染や消化管の再穿孔を疑う腹腔内感染を併発し，さらに肝転移も増悪し，初回手術後107日に死亡した．ベバシズマブ投与後の消化管穿孔に起因した死亡例の報告は本邦では初めてであり，ベバシズマブ投与に際しての重大な有害事象として注意を喚起するものである．

はじめに

ベバシズマブ（bevacizumab）は抗癌剤との併用により進行・再発大腸癌に対する抗腫瘍効果を高める薬剤として注目されている[1]．しかしながら，さまざまな副作用が報告されており，特に消化管穿孔は重大な有害事象として取り上げられている[2]．特に，大腸穿孔は致命的となりうる．我々はベバシズマブ投与後に結腸吻合部穿孔を発症し，死の転帰をとった症例を経験したので，若干の文献的考察を加えて報告する．

症　例

患者：33歳，女性

主訴：便秘

既往歴・家族歴：特記すべきことなし．

現病歴：平成19年5月より便秘が出現し，夕方に発熱も認めるようになり，6月に当院を受診した．

入院時血液検査所見：WBC 7,290/μl，RBC 317×10^4/μl，Hb 7.6g/dl，Ht 25.1%と貧血を認めたほか，CRP 8.7mg/dl，LDH 563IU/L，ALP 1,397IU/Lが異常高値であった．腫瘍マーカーはCEA 533.7ng/ml，CA19-9 9,599U/mlで著増していた．

注腸検査所見：大腸内視鏡下造影検査で下行結腸にapple-core様全周狭窄像を認めた（**Fig. 1**）．

CT所見：肝両葉に多発する腫瘤像と下行結腸に全周性壁肥厚を呈する腫瘤像を描出した（**Fig. 2**）．

入院後経過：多発性肝転移を伴う下行結腸癌の診断のもとに，腹腔鏡補助下結腸切除術を施行した．腹腔内には少量の腹水を認めたが，腹膜播種性転移は認めなかった．原発巣の摘除と腸閉塞の防止を目的として，結腸部分切除を行い，第1群のリンパ節を郭清した．吻合はlinear staplerを4回用いて機能的端々吻合を行った．癌取扱い規約に準じた腫瘍の肉眼検査所見は潰瘍限局型であった（**Fig. 3**）．

1回目術後経過：手術後第14日に中心静脈ポートを留置し，手術後第21日，第39日に5-fluorouracil（5-FU）（急速580mg/body，持続3,500 mg/body），ロイコボリン（300mg/body），オキザリプラチン（120mg/body）の併用化学療法5-fluorouracil，leucovorin，and oxaliplatin（以下，

＜2008年7月23日受理＞別刷請求先：仲本　嘉彦
〒653-0013　神戸市長田区一番町2―4　神戸市立医療センター西市民病院外科

Fig. 1　Barium-enema showed an apple-core like stenosis at descending colon（arrow）.

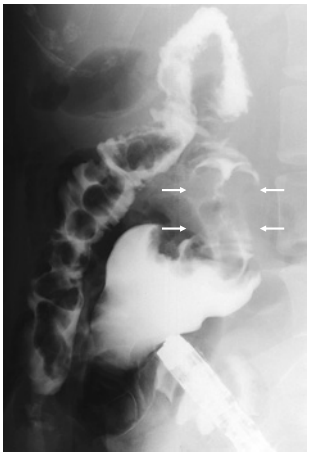

Fig. 2　CT showed multiple liver metastasis and wall thickness at descending colon（arrow）.

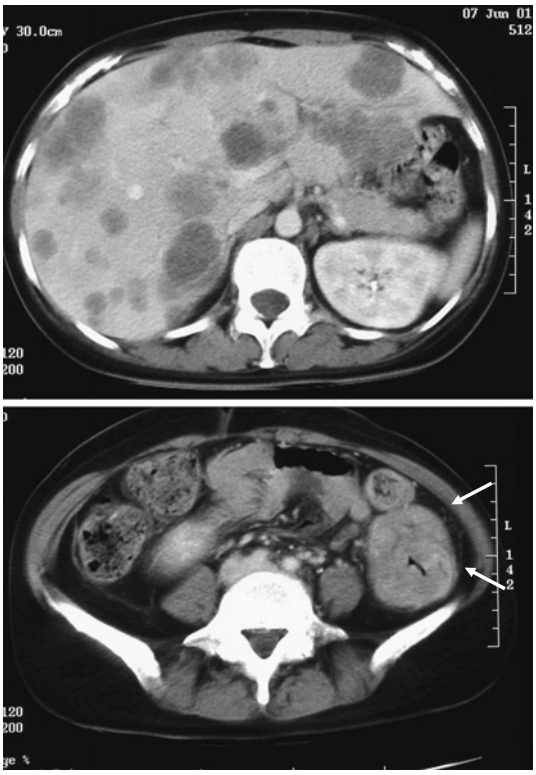

FOLFOX6）を実施した．手術後第 60 日に 3 回目の FOLFOX6 の実施に際してベバシズマブの併用を開始し，初回量 200mg/body を投与した．手

Fig. 3　Macroscopic findings of the resected specimen showed large tumor（type Ⅱ）at colon.

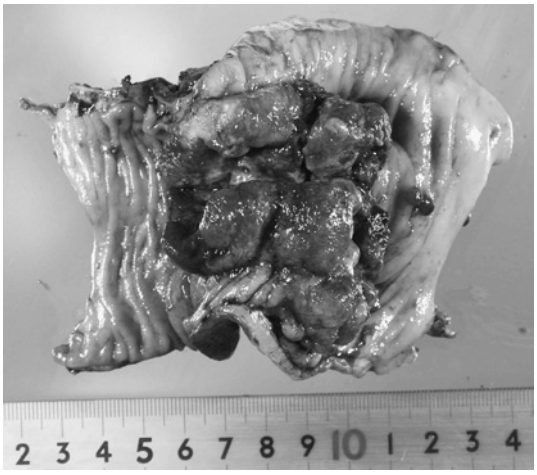

Fig. 4　CT showed free air in the peritoneal cavity（arrow）.

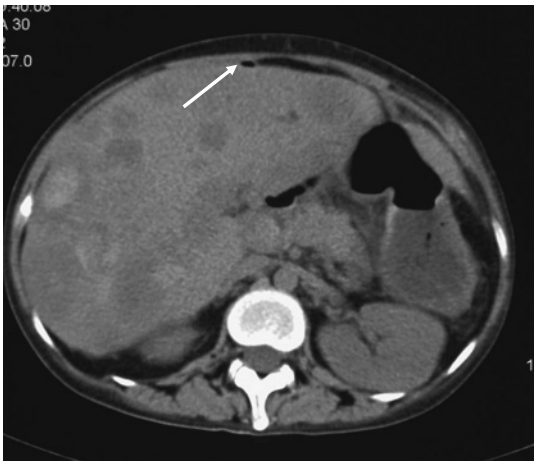

術後第 74 日には 4 回目の FOLFOX6 に際してベバシズマブ 235mg/body を投与した．その後，便秘を認めた以外には症状に大きな変化は認めなかった．

手術後第 78 日昼頃突然，腹痛出現し，腹部全体に筋性防御を認めた．緊急血液検査では WBC 4,170/μl，CRP 19.0mg/dl であり，CT で腹腔内遊離ガス像を認めた（**Fig. 4**）．消化管穿孔による腹膜炎と診断し，緊急手術を施行した．腹腔内は結腸吻合部に 5mm 大の穿孔を認め，近傍に便汁が

Fig. 5　Macroscopic findings of the resected specimen showed a hole at the stapler line（arrow）and multiple ulcers at the same line（arrowhead）.

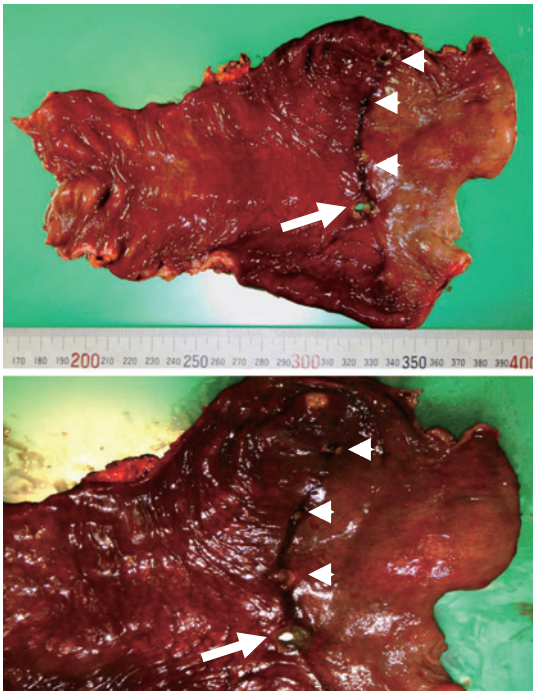

流出していた．吻合部を含めた結腸を切除し，横行結腸人工肛門造設，腹腔ドレナージ術を施行した．

切除標本肉眼検査所見：機能的端々吻合のstapler-line（吻合線）に沿って潰瘍が多発し，1か所に穿孔を認めた（**Fig. 5**）．

切除標本病理組織学的検査所見：吻合部にうっ血があり，筋層の萎縮，喪失があり，潰瘍形成を認めた．癌の遺残はなかった（**Fig. 6**）．

2回目術後経過：手術後第5日（初回手術後第83日）より創部から出血を認め，手術後第16日（初回手術後94日）よりドレーンからも出血を認めた．手術後第23日（初回手術後第101日）より創部から消化管内容の流出を認め，消化管の再穿孔と考えられた．しかしながら，胸水貯留や肝転移巣の増悪など全身状態が悪化し，再手術などの積極的治療は本人，家族とも希望されなかったため行わず，手術後29日（初回手術後第107日）に死亡した．

Fig. 6　Microscopic findings of the resected specimen showed congestion, atrophy and loss of muscle layer, formation of ulcers.

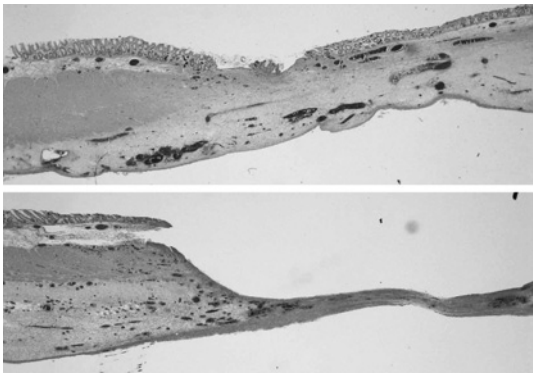

考　察

ベバシズマブは遺伝子組換え型の血管内皮増殖因子（vascular endothelial growth factor；以下，VEGF）に対するヒト化モノクローナル抗体であり，抗癌剤との併用により血管新生を抑制することで進行・再発大腸癌に対して，抗腫瘍効果を発揮する[1)2)]．しかし，VEGFが生体内で多彩な生理活性を有しているため，予測が困難であったさまざまな副作用も報告されており[2)3)]，特に消化管穿孔はもっとも重大なものであり，大腸の穿孔は致命的となりうる．

PubMedでベバシズマブによる消化管穿孔を（キーワードは「bevacizumab」と「gastrointestinal perforation」）2004年から2007年までの発表論文について検索したところ，消化管穿孔の頻度は1～2%と報告されている[4)~7)]．Badgwellら[7)]の報告によるとベバシズマブで治療された大腸癌，腎癌，膵癌，肺癌，卵巣癌，原発不明癌，胃食道癌など1,442例中24例（1.7%）に消化管穿孔が発生し，原発が大腸癌であった478例では6例（1.3%）に消化管穿孔が発生した．消化管穿孔24例のうち大腸穿孔は6例あり，穿孔部位は右半結腸切除後の吻合部1例，直腸低位前方切除後の吻合部1例，憩室炎2例，直腸腫瘍残存部1例，結腸胆嚢瘻1例であった[7)]．本症例の穿孔部位は機能的端々吻合部であった．

穿孔の発症時期は投与後数日から1年以上後ま

で多岐にわたる．本例では治療開始から19日目，治療終了（2回目の投与）から5日目と比較的早かったが，Badgwellら[7]の報告によると治療開始から平均70日，治療終了から平均14日であった．ベバシズマブは半減期が約20日で，長期にわたり薬理活性が残存する可能性が指摘されている[2)3)]．

また，ベバシズマブ投与後の消化管穿孔の危険因子として憩室炎，腹腔内膿瘍，腸管閉塞，腫瘍の存在，癌性腹膜炎，放射線照射の既往，ベバシズマブ治療前60日以内の手術の既往，大腸内視鏡検査の既往などが挙げられている[2)3)6)~8)]．そのため，これらを伴う場合には慎重な投与が必要である．放射線照射の既往のある場合は虚血性腸合併症のリスクを高めるとの報告もある[9)]．手術後の創傷治癒に悪影響を及ぼすという報告もあり[2)10)]，手術後60日以内の投与も避けたほうがよいと考えられるが，本症例のように手術後60日目の投与開始で，吻合線上に潰瘍が多発し穿孔したことから，創傷治癒との関連についてさらに検討する必要がある．Augustら[11)]は手術後2年以上経過した例での吻合部合併症を報告しており，術前の放射線照射や吻合部に縫合不全を来したもの，吻合部に癌の再発などを認めるもので危険性が高まるとしている．また，臨床的に症状のない吻合部縫合不全が存在し，治癒にはかなりの時間を要するため，その過程でのベバシズマブの投与が遅発性の穿孔に関与している可能性を指摘している[11)]．本例では切除標本から癌の残存や吻合部縫合不全の存在は認めなかったが，やはり吻合部の強度は健常部よりは低いと考えられるため，手術後早期に投与する場合には腸吻合せずに人工肛門を造設するのも一つの選択肢である．本症例ではlinear staplerによる機能的端々吻合の縫合線上に穿孔と多発する潰瘍を認めた．Staplerによる吻合は，手縫い吻合に比べて縫合不全の率が低いと報告されているが[12)]，吻合法による穿孔の率に違いがあるのかは不明であり，今後の検討が必要である．さらに，ベバシズマブを長期間投与している際も穿孔の危険が高まるため，十分な観察が必要である[8)]．

消化管穿孔の診断は腹痛などの腹部症状や画像診断での腹腔内遊離ガス像の描出などによるが，嘔吐や便秘なども事前に起こる症状として注意するべきである[2)6)7)]．本症例でも，穿孔の数日前より便秘を訴えていた．

本症例では腹膜炎であったため，緊急手術を施行したが，Badgwellら[7)]の消化管穿孔24例の検討では手術施行例は5例のみで，大腸穿孔では6例中1例のみであった．その他は抗菌薬投与，経皮的ドレナージ，TPN，経鼻チューブによる減圧などが行われていた．

穿孔後の予後について，Badgwellら[7)]の検討では手術を行った6例での60日以内の死亡はなく，穿孔後生存率の中央値は12.5か月であった．本症例は結腸吻合部穿孔後29日目に死亡したが，臨床的には肝転移の増悪だけでなく，消化管の再穿孔も原因と考えられた．しかし，剖検は行えなかったため，原因の詳細は不明である．穿孔後の再穿孔については我々が検索しえたかぎりでは報告例はなかったが，多発性や異時性の穿孔もありえるため注意が必要である．

以上，本症例はベバシズマブ投与後に発生した消化管穿孔に関連した，本邦で初めての死亡症例である．消化管穿孔はベバシズマブ投与後の重大な有害事象として十分な注意が必要である．

文　献

1) Hurwitz H, Fehrenbacher L, Novotny W et al：Bevacizumab plus irinotecan, fluorouracil, and leucovorin for metastatic colorectal cancer. N Engl J Med **350**：2335—2342, 2004
2) Saif MW, Mehra R：Incidence and management of bevacizumab-related toxicities in colorectal cancer. Expert Opin Drug Saf **5**：553—566, 2006
3) 植竹宏之，杉原健一：Bevacizumab使用について外科医のおさえるべき点．医のあゆみ **219**：23—26, 2006
4) Kabbinavar FF, Schulz J, McCleod M et al：Addition of bevacizumab to bolus fluorouracil and leucovorin in first-line metastatic colorectal cancer：results of a randomized phase II trial. J Clin Oncol **23**：3697—3705, 2005
5) Giantonio BJ, Catalano PJ, Meropol NJ et al：Bevacizumab in combination with oxaliplatin, fluorouracil, and leucovorin（FOLFOX4）for previously treated metastatic colorectal cancer：results from the Eastern Cooperative Oncology Group Study E3200. J Clin Oncol **25**：1539—1544, 2007

6) Saif MW, Elfiky A, Salem RR：Gastrointestinal perforation due to Bevacizumab in colorectal cancer. Ann Surg Oncol **14**：1860—1869, 2007
7) Badgwell BD, Camp ER, Feig B et al：Management of bevacizumab-associated bowel perforation：a case series and review of the literature. Ann Oncol **16**：1—6, 2007
8) Heinzerling JH, Huerta S：Bowel perforation from bevacizumab for the treatment of metastatic colon cancer：incidence, etiology, and management. Curr Surg **63**：334—337, 2006
9) Lordick F, Geinitz H, Theisen J et al：Increased risk of ischemic bowel complications during treatment with bevacizumab after pelvic irradiation：report of three cases. Int J Radiat Oncol Biol Phys **64**：1295—1298, 2006
10) Hurwitz H, Fehrenbacher L, Cartwright T et al：Wound healing/bleeding in metastatic colorectal cancer patients who undergo surgery during treatment with bevacizumab. J Clin Oncol **22**：3702, 2004
11) August DA, Serrano D, Poplin E："Spontaneous," delayed colon and rectal anastomotic complications associated with bevacizumab therapy. J Surg Oncol **97**：180—185, 2008
12) Choy PY, Bissett IP, Docherty JG et al：Stapled versus handsewn methods for ileocolic anastomosis. Cochrane Database Syst Rev **18**：CD004320, 2007

A Case of Colonic Perforation at the Anastomotic Site associated with Bevacizumab

Yoshihiko Nakamoto, Yuichiro Kikawa, Itirou Yuasa, Takehisa Harada,
Masahiko Takeo, Masaaki Ogata and Mitsuo Yamamoto
Department of Surgery, Kobe City Medical Center West Hospital

The patient was a 33-year-old woman diagnosed to have colon cancer with multiple liver metastases. In June 2007, she underwent laparoscopic-assisted colectomy with functional-end-to-end anastomosis using 4 linear staplers. On postoperative day 21, she was initiated on chemotherapy with FOLFOX6（5-fluorouracil, leucovorin, and oxaliplatin）. She also received bevacizumab on postoperative day 60 and day 74. On postoperative day 78, she developed acute abdominal pain, and CT showed the presence of free air in the abdomen. Under the diagnosis of peritonitis due to gastrointestinal perforation, an emergency operation was conducted. Surgical exploration showed a perforation at the anastomotic site of the stapler, therefore, the portion of the colon containing this anastomotic site was resected and transverse colostomy was performed. Thereafter the patient developed wound and abdominal infection with suspected gastrointestinal reperforation, and increase in the size of the liver metastases was noted. On postoperative day 107, she died. Attention should be paid to the major complication of gastrointestinal perforation associated with the use of bevacizumab；this is the first case report of its resulting in death in Japan.

Key words：Bevacizumab, gastrointestinal perforation, functional end-to-end anastomosis
〔Jpn J Gastroenterol Surg 42：84—88, 2009〕

Reprint requests：Yoshihiko Nakamoto　Department of Surgery, Kobe City Medical Center West Hospital
2-4 Ichibancho, Nagata-ku, Kobe, 653-0013 JAPAN
Accepted：July 23, 2008

©2009 The Japanese Society of Gastroenterological Surgery　Journal Web Site：http://www.jsgs.or.jp/journal/