日消外会誌　42（1）：89～93，2009年

症例報告

転移性直腸癌に対する血管新生阻害剤 bevacizumab 使用中に発症した腸管穿孔の１例

産業医科大学第１外科

平田　敬治　　田上　貴之　　荒瀬　光一　　柴尾　和徳
日暮愛一郎　　中山　善文　　永田　直幹　　山口　幸二

症例は53歳の男性で，直腸癌・同時性肝転移に対して Miles 手術および全身化学療法（Folinic acid，Fluorouracil，Irinotecan；FOLFIRI）施行された後，2007年10月より bevacizumab を Folinic acid，Fluorouracil，Oxaliplatin（FOLFOX）と併用で開始した．2008年1月，6コース目の bevacizumab 投与2日後より発熱出現，その2日後右側腹部痛が出現し，CT で回盲部脂肪織濃度上昇と free air を認め，腸管穿孔の診断で同日回盲部切除，1期的吻合を行った．肉眼的に盲腸憩室穿孔を認め，病理組織学的検査では憩室炎の所見を認めた．術後吻合不全なく経過したが，術創の皮下脂肪壊死を伴う創傷治癒遅延を合併した．血管新生阻害剤 bevacizumab は抗癌剤との併用により治療効果を発揮するが，腸管穿孔，出血，血栓症など特異的な毒性も海外で報告されている．自験例での盲腸憩室穿孔と bevacizumab の因果関係を確定することは困難であるが，憩室炎は bevacizumab 療法における消化管穿孔のリスクの一つにあげられており，腸管憩室を有する症例では治療時に細心の注意が必要であると思われた．

はじめに

2007年6月より日本初の大腸癌適応分子標的薬として臨床使用が開始された血管新生阻害剤 bevacizumab は，抗癌剤との併用により大腸癌に対して治療効果を発揮するが，重篤な副作用として腸管穿孔，出血，動脈血栓症，創傷治癒遷延といった外科的処置が必要となる有害事象が起こりうる[1]．今回，bevacizumab 使用中に腸管穿孔を経験したので，消化器癌の外科治療のみならず，その化学療法を担っている消化器外科医にとっての警鐘を目的に報告する．

症　例

患者：53歳，男性

主訴：発熱，左側腹部痛

既往歴：特記事項なし．

家族歴：悪性腫瘍（母）．

現病歴：2006年3月血便で近医受診，精査で下部直腸癌・同時性多発肝転移（**Fig. 1**）と診断され当科紹介受診，2006年6月腹腔鏡補助下 Miles 手術（**Fig. 2**），CV ポート造設術を施行された．病理組織学的検査結果は中分化腺癌，a，sci，INFβ，ly1，v3，n2，H3，P0 M（－），stageIV であった．術後，Folinic acid，Fluorouracil，Irinotecan（FOLFIRI）を計24コース施行し，RECIST 判定で PR となるも，その後肝転移巣増大傾向を認め PD と判定した．2007年10月より bevacizumab（5 mg／Kg）を Folinic acid，Fluorouracil，Oxaliplatin（FOLFOX）と併用で開始し，計6コース施行した．2008年1月最終コースの bevacizumab 投与2日後の夜間より発熱出現，その2日後に右側腹部痛が出現し，当科受診した．なお，2007年10月以降，NSAIDs 投与の既往はなかった．

入院時現症：体温38.4度，Vital は安定，血圧上昇なし，腹部手術瘢痕あり，右下側腹部に自発痛・圧痛あり，筋性防御は認めなかった．腸雑音は聴取可能であった．

＜2008年6月18日受理＞別刷請求先：平田　敬治
〒807-8555　北九州市八幡西区医生ヶ丘1―1　産業医科大学第１外科

Fig. 1　CT shows multiple low density area, being compatible with metastatic liver tumor.

Fig. 2　Resected specimen of the Miles operation, showing type 2 cancer at the lower rectum.

入院時検査所見：採血で化学療法による血液毒性はなく，白血球数 10,900/μl(好中球分画 86%)，CRP 16.9mg/dl と炎症反応を認めた．

腹部 CT：回盲部周囲に脂肪織の濃度上昇と free air を認め，盲腸から上行結腸には憩室が散見された．虫垂に有意な腫大を認めなかった（**Fig. 3**）．

以上より，Bevacizumab に関連した腸管穿孔，特に憩室穿孔を疑い，同日緊急手術施行した．

手術所見：右経腹直筋切開で開腹すると，腹水は認めず，虫垂にも炎症所見を認めなかった．回盲部を授動すると，盲腸背側に膿苔の付着のない

Fig. 3　Abdominal CT showing inflammatory change around ileocecal region with free air（arrow）behind the cecum. Arrow head indicates one of cecal diverticula.

Fig. 4　Intraoperative finding showing pin-hole perforation（white arrow）of the cecum with minimal edematous change（arrow heads）. Black arrow indicates appendix with no remarkable change.

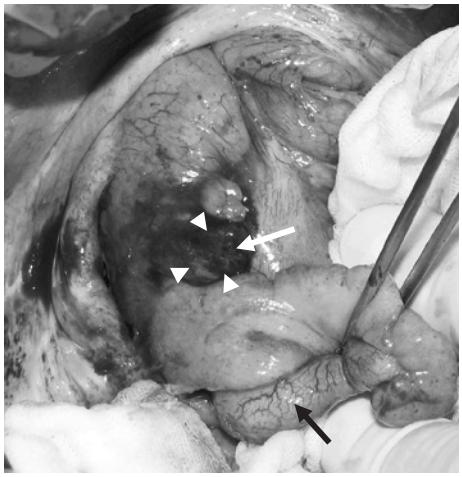

ピンホール状の穿孔を認め，穿孔周囲腸管には軽度の浮腫性変化を認めた（**Fig. 4**）．Bevacizumab による創傷治癒遅延も懸念されたが，回盲部切除および 1 期的吻合として回腸上行結腸端側器械吻合を行った．

切除標本：盲腸から上行結腸にかけて多発憩室を認め，そのうち盲腸の憩室に穿孔を認め，穿孔部憩室周囲には軽度の炎症性発赤を認めた（**Fig. 5**）．

Fig. 5 Resected specimen of the ileocecal resection, showing multiple diverticula. White arrow indicates perforated cecal diverticulum with mucosal reddish change.

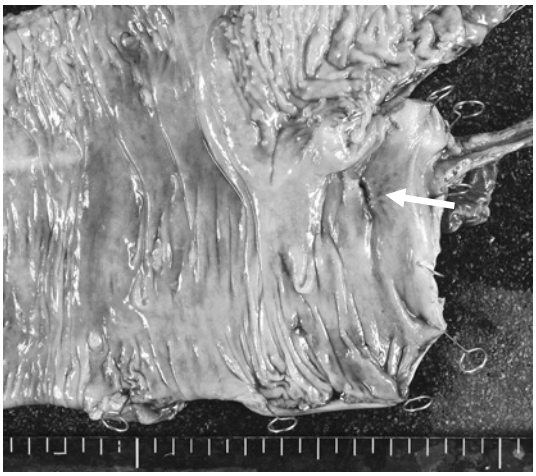

Fig. 6 Microscopic finding of the perforated cecal diverticulum, displaying erosion of the epithelium with purulent inflammation in the adjacent subserosal fatty tissue, suggestive of acute diverticulitis.

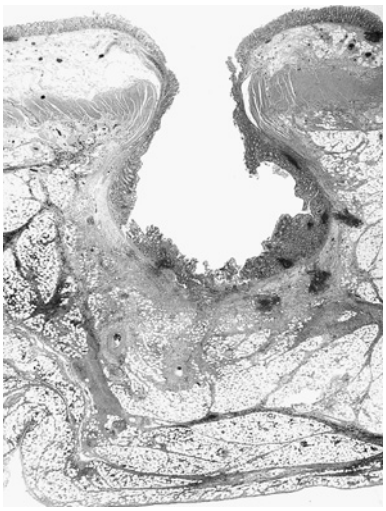

病理組織学的検査：穿孔部憩室の上皮にはびらんを伴い，周囲脂肪織に炎症性変化を認め（**Fig. 6**），急性憩室炎と診断された．虫垂には軽度の漿膜炎を認めるのみであった．

術後経過：術後は吻合不全なく順調に経過したが，手術創の皮下脂肪壊死を伴う創傷治癒遅延を合併し，術後30日で術創は完全に瘢痕上皮化した．なお，経過中に高血圧やタンパク尿，血栓症などの他のbevacizumabに特異的な毒性は認めなかった．

考　察

Bevacizumabは遺伝子組換え型ヒト化モノクローナル抗体で，血管内皮増殖因子（Vascular Endothelial Growth Factor；以下，VEGF）に結合してVEGFと内皮細胞に存在する受容体との結合を阻害し血管新生を阻害する．しかし，bevacizumab単剤では投与治療効果が低く，その理由として，生体内での作用機序はVEGF活性阻害による血管新生の抑制というより，むしろbevacizumabが腫瘍血管の構造や機能の正常化をもたらして抗癌剤の腫瘍細胞への移行を促進しているため，とされている[1)2)]．本剤は，転移性大腸癌のfirst-line療法[3)]およびsecond-line療法[4)]において明らかな併用効果を示し，2007年6月より本邦でも臨床使用が開始された．しかしながら，他の分子標的薬と同じく，腸管穿孔，出血，動脈血栓症，創傷治癒遷延など特異的な毒性が海外の臨床試験で報告され，これはVEGFのような増殖因子が生体内において多彩な副次的生理活性を有しているためと考えられる．

消化管穿孔はbevacizumab療法のもっとも重大な有害事象であり，手術など適切な治療が行われなければ致死的である．発生頻度は，海外での臨床試験での報告をみると，bevacizumab併用群で1～4%と報告されており[5)]，また発症時期はbevacizumab投与後1週間から1年以上後まで多岐にわたるが，約70%は60日以内に発症する[1)]．

今回の盲腸憩室穿孔とbevacizumab使用の因果関係を確定することは困難であり，またbevacizumabに関連した消化管穿孔に関する組織学的な特徴についての知見は文献上検索しえなかった（「bevacizumab」「腸管穿孔」をkeywordとした組み合わせで医学中央雑誌にて2000年～2008年において検索）．しかしながら，通常経験する憩室穿孔は周囲の炎症所見が強く，また穿孔周囲の腸管も著明な浮腫状変化を呈している場合が多いのに

比べ，本症例では憩室穿孔周囲に膿苔の付着なく，また腸管の浮腫状変化などの炎症所見に乏しい印象を受けており，bevacizumab の関連が疑われた．Bevacizumab 使用中の消化管穿孔のリスクとして，急性憩室炎，腹腔内膿瘍，腸管閉塞，腫瘍の存在(腫瘍の穿孔)，癌性腹膜炎，腹部～骨盤部の放射線照射既往，の6項目が報告されている[1)6)]．このように，憩室炎は bevacizumab 療法における消化管穿孔のリスクの一つにあげられており，他のリスク同様，本症例のように腸管憩室を有する症例では，治療時に細心の注意が必要であると思われた．なお，海外での腸管穿孔症例において，これらのリスクファクターのいずれかを満たす症例は約半数であり，いずれの症例においても消化管穿孔に対して十分な注意が必要であることにかわりはない[1)6)]．

消化管穿孔とともに，創傷治癒遅延も bevacizumab の特異的な副作用として海外で報告[7)]されており，このデータをもとに Genetech 社の bevacizumab の能書には警告として創傷治癒遅延が記載されている．Bevacizumab の半減期が17～21日と長い[8)9)]ことを考慮すると，予定手術は bevacizumab 投与終了後約4週間以降に行うべきであり，また投与後早期の有害事象に対して外科的処置を行った時点においては bevacizumab の薬理活性が残存している可能性を考慮しなければならない．本症例では bevacizumab 投与後数日で緊急手術施行しており，術創部創傷治癒遅延の原因として bevacizumab の関与も考えられる．なお，創傷治癒遅延による腸管切除後の縫合不全のリスクを考えると，bevacizumab 投与中の憩室炎穿孔に対する保存的治療も考慮されると思われるが，本症例では憩室炎穿孔に対する通常の therapeutic strategy に則り，開腹手術を行った．また，手術所見で穿孔部周囲の炎症所見に乏しく，腸管浮腫も著明ではなかったため1期的吻合可能と判断し，術後も吻合不全なく経過したが，下部消化管では吻合不全の危険性も考え，吻合の回避もしくは口側腸管でのストーマ造設も考慮すべきと思われる．

Bevacizumab は，どの段階でも生存延長効果がある訳ではなく，初回治療または2次治療において有効性が示されている[1)10)]．本症例では FOLFIRI による化学療法で PR から PD に至った時点で oxaliplatin との併用で bevacizumab が導入されているが，oxaliplatin と irinotecan 両者へ耐性になった症例に対する3次治療としての bevacizumab 療法の生存延長効果などの有用性は現時点で証明されておらず，腸管穿孔や出血，血栓症などのリスクを考慮すれば，bevacizumab の安易な使用は推奨されない[11)12)]．本症例においても今後治療効果の判定の後に bevacizumab の継続投与を行うべきか否か検討中である．

文　献

1) 植竹宏之，杉原健一：Bevacizumab 使用について外科医のおさえるべき点．Bevacizumab 療法における有害事象と外科的処置．医のあゆみ　**219**：23―26, 2006
2) Kerr DJ：Targeting angiogenesis in cancer：clinical development of bevacizumab. Nat Clin Pract Oncol **1**：39―43, 2004
3) Hurwitz H, Fehrenbacher L, Novotny W et al：Bevacizumab plus irrinotecan, fluorouracil, and leucovorin for metastatic colorectal cancer. N Engl J Med **350**：2335―2342, 2004
4) Kabbinavar FF, Hambleton J, Mass RD et al：Combined analysis of efficacy：the addition of bevacizumab to fluorouracil/leucovorin improves survival for patients with metastatic colorectal cancer. J Clin Oncol **23**：3706―3712, 2005
5) 畠　清彦，Gruenberger T，Gruenberger B ほか：ベバシズマブの欧州における臨床経験―日本における適正使用のために―．Mebio　**24**：7―14, 2007
6) Kozloff M, Cohn A, Christiansen N et al：Safety of bevacizumab among patients receiving first-line chemotherapy for metastatic colorectal cancer：preliminary results from a larger registry in the U.S. J Clin Oncol **23**：3566, 2005
7) Hurwitz HI, Fehrenbacher L, Hainsworth JD et al：Bevacizumab in combination with fluorouracil and leucovorin：an active regimen for first-line metastatic colorectal cancer. J Clin Oncol **23**：3502―3508, 2005
8) Margolin K, Gordon MS, Holmgren E et al：Phase Ib trial of intravenous recombinant humanized monoclonal antibody to vascular endothelial growth factor in combination with chemotherapy in patients with advanced cancer：pharmacologic and long-term safety data. J Clin Oncol **19**：851―856, 2001

9) Gordon MS, Margolin K, Talpaz M et al：Phase I safety and pharmacokinetic study of recombinant human anti-vascular endothelial growth factor in patients with advanced cancer. J Clin Oncol **19**：843—850, 2001
10) 瀧内比呂也：転移性大腸癌に対する抗体療法. Bevacizumab を中心に. 医のあゆみ **219**：9—12, 2006
11) Chung KY, Saltz LB：Antibody-based therapies for colorectal cancer. Oncologist **10**：701—709, 2005
12) 三嶋秀行：がん治療 update. 大腸癌. 日癌治療会誌 **42**：1071—1081, 2007

A Case Report of Intestinal Perforation in a Patient with Metastatic Rectal Cancer during Bevacizumab Treatment

Keiji Hirata, Takayuki Tanoue, Kohichi Arase, Kazunori Shibao,
Aiichiro Higure, Yoshifumi Nakayama, Naoki Nagata and Koji Yamaguchi
Department of Surgery 1, University of Occupational and Environmental Health

A 53-year-old man undergoing Miles operation and systemic chemotherapy（FOLFIRI）for advanced rectal cancer with simultaneous liver metastasis then underwent 6 courses of bevacizumab combined with FOLFOX chemotherapy. The second day after the final administration of bevacizumab, he presented right lower abdominal pain with fever. CT showed inflammatory change in the ileocecal region with cecal diverticula and presence of free air. Ileocecal resection with simultaneous anastomosis were immediately performed under a diagnosis of diverticular perforation during bevacizumab treatment. The postoperative course was uneventful except for delayed incisional healing. Bevacizumab, a recombinant humanized monoclonal IgG1 antibody that binds to and inhibits the biological activity of human vascular endothelial growth factor, when combined with intravenous 5-fluorouracil-based chemotherapy, is indicated for first- or second-line treatment of patients with metastatic carcinoma of the colon or rectum. Since diverticulitis is a risk factor for intestinal perforation during bevacizumab treatment, caution must be exercised when bevacizumab is given to patients with intestinal diverticuli.

Key words：metastatic colorectal cancer, bevacizumab, intestinal perforation

〔Jpn J Gastroenterol Surg 42：89—93, 2009〕

Reprint requests：Keiji Hirata Department of Surgery 1, University of Occupational & Environmental Health
1-1 Iseigaoka, Yahatanishi-ku, Kitakyushu, 807-8555 JAPAN

Accepted：June 18, 2008

©2009 The Japanese Society of Gastroenterological Surgery Journal Web Site：http://www.jsgs.or.jp/journal/