日消外会誌　42（1）：100～104，2009年

症例報告

腸重積を呈した盲腸 gastrointestinal stromal tumor の１例

秦野赤十字病院外科，横浜市立大学臓器病態治療医学科*

玉川　洋　林　勉　蓮尾　公篤　鈴木　弘治
湯川　寛夫*　利野　靖*　益田　宗孝*

症例は 61 歳の男性で，腹部の違和感と下血を主訴に来院した．腹部超音波検査および腹部 CT で上行結腸に腸重積に特徴的な所見を認めた．注腸 X 線検査，下部消化管内視鏡検査で盲腸に約 3cm の表面にびらんを伴う硬い隆起性病変を認めた．腹腔鏡下回盲部切除術を施行し，切除標本の病理組織，および免疫組織学的検索で盲腸の gastrointestinal stromal tumor（以下，GIST），uncommitted type と診断した．本邦において，盲腸原発 GIST の報告例は２例と極めてまれであるため報告する．

はじめに

消化管に発生する間葉系腫瘍の大半は平滑筋腫あるいは平滑筋肉腫と考えられ，他は神経細胞由来と考えられてきたが，近年免疫組織学的診断法の確立により，gastrointestinal stromal tumor（以下，GIST）という概念が提唱された[1)2)]．今回，我々は腸重積を来した盲腸 GIST を腹腔鏡手術で完全切除した極めてまれな１例を経験したので報告する．

症　例

患者：61 歳，男性

主訴：腹部違和感，下血

既往歴：特記すべきことなし．

家族歴：特記すべきことなし．

現病歴：2007 年４月初旬より腹部全体の違和感が出現し，その後少量の下血が出現した．１週間後，下血が増加し，救急外来を受診，同日精査目的で入院した．

入院時現症：身長 158cm，体重 53kg，体温 36.8℃，右中腹部に弱い圧痛と弾性硬の腫瘤を触知した．直腸診で腫瘍を触知せず，暗赤色の血液の付着を認めた．

血液検査：WBC 5,100/mm^3，Hb 7.5g/dl，Hct 22.6％，CRP 陰性，そのほかの腫瘍マーカー，生化学検査などは正常範囲であった．

Fig. 1　Abdominal ultrasonography showed a hypoechogenic mass and elevated lesion was seen on the longitudinal section in the right upper abdomen.

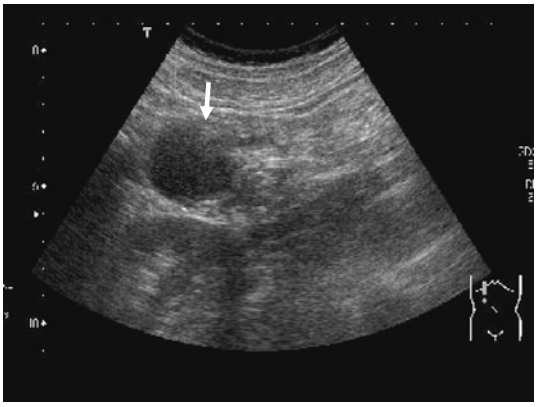

腹部超音波検査：右上腹部横断面で境界明瞭な低エコーの腫瘤像を認め，縦断面では腫瘍と連続する索状構造を呈し，陥入重積した腸管と考えられた（**Fig. 1**）．

腹部 CT：肝彎曲部付近の拡張した上行結腸内部に層状構造を示し，先進部に造影効果のある腫瘤性病変を認めた（**Fig. 2**）．

注腸 X 線検査：盲腸に径約 3cm の隆起性病変を認めた．表面は腫大結節型で辺縁は整であり，

＜2008 年７月 23 日受理＞別刷請求先：玉川　洋
〒236-0037　横浜市金沢区六浦東 1―21―1　横浜南共済病院外科

Fig. 2　Abdominal computed tomography showed the intussusception of the ileum into the ascending colon（↑）and the tumor shadow had an onion-like configuration in the hepatic flexure in the transverse section（↑↑）.

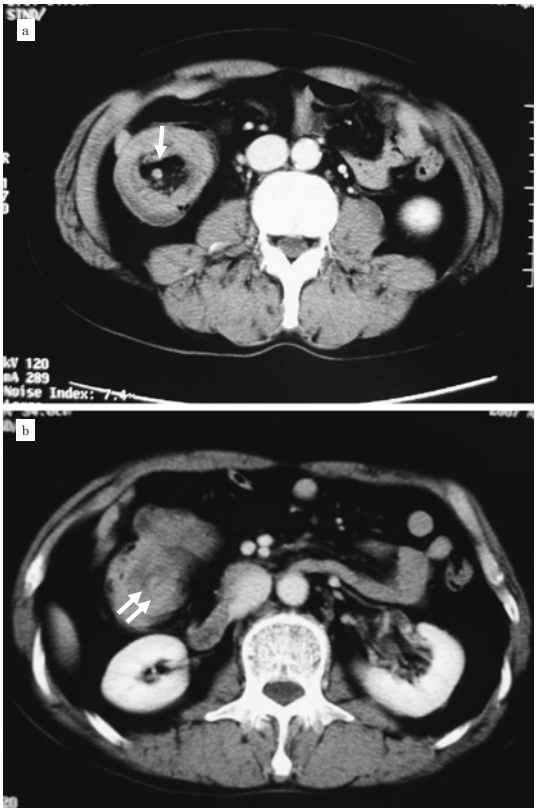

Fig. 3　Endoscopic findings showed a smooth tumor with erosion occupying the lumen of the cecum. It was easy bleeding.

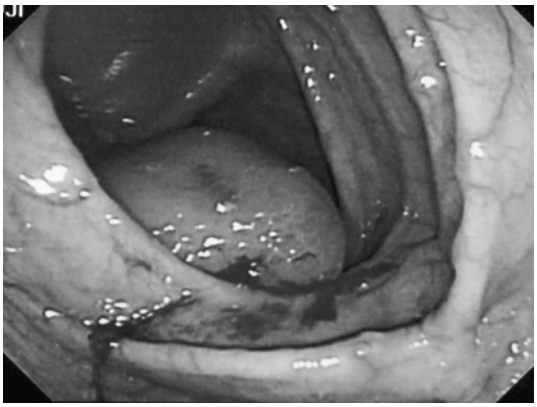

Fig. 4　Operation findings showed the tumor in the cecum（↑）near the appendix（↑↑）.

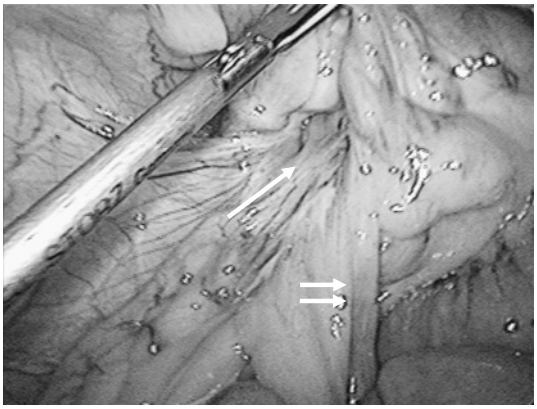

Fig. 5　The resected specimen showed a tumor with erosion on the surface measuring 35×35×32mm in size at cecum.

急峻な立ち上がりを認め，充実性の腫瘍病変と考えられた．注腸 X 線検査時にはすでに腸重積は解除されていた．

下部消化管内視鏡検査：Bauhin 弁近傍の盲腸に約 3cm の球形の隆起性病変を認めた．病変部は周囲と同様の粘膜に覆われているが，一部びらんを伴い，易出血性であった(**Fig. 3**)．生検の結果，過形成性粘膜のみで悪性所見は認められなかった．

以上の所見より，盲腸の粘膜下腫瘍の診断の下，入院後 18 病日に腹腔鏡下回盲部切除術を施行した．

Fig. 6　Microscopical findings of the resected specimen demonstrated that the tumor was composed of interlacing fascicles of spindle cells. Immunohistochemically, the tumor cells were positive for *c-kit* and CD34, and negative for alpha-smooth muscle actin and S-100 protein.（a：c-kit protein staining, ×400, b：CD34 staining, ×400, c：alpha-smooth muscle actin staining, ×400, d：S-100 protein staining, ×400）

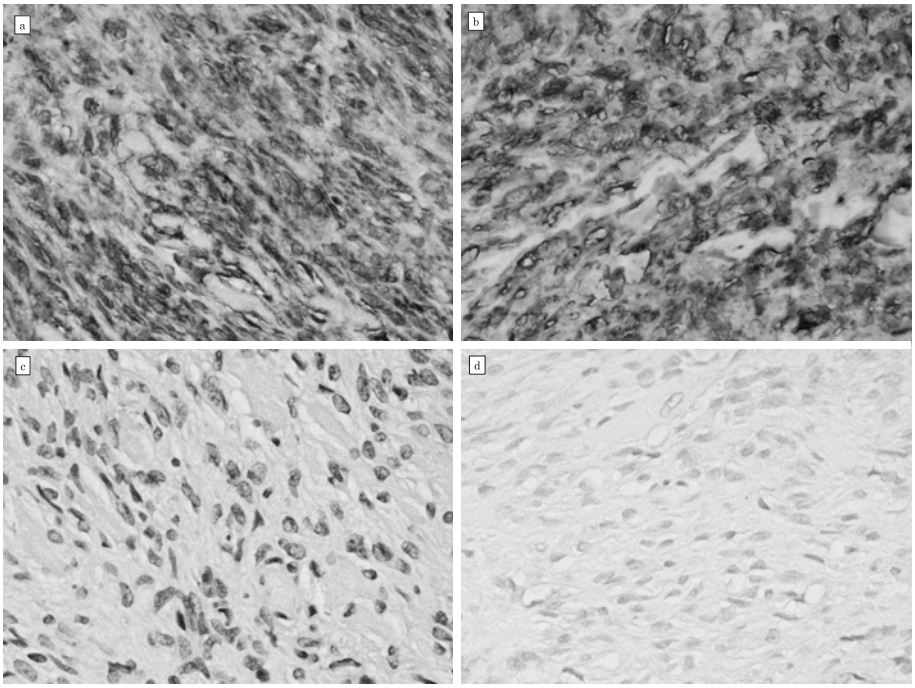

術中所見：腹腔内に腹水はなく，腹膜播種を認めなかった．盲腸に漿膜が陥入している像が認められ，腫瘍と考えられた（**Fig. 4**）．

切除標本肉眼検査所見：Bauhin 弁近傍に 3.5×3.5×3.2cm の表面にびらんを伴う隆起性病変を認めた（**Fig. 5**）．

病理組織学的検査所見：筋層内を主座とする結節状腫瘍で，紡錘形細胞が錯そう構造をとって増殖していた．免疫組織学的には，*c-kit*（＋），CD34（＋），α-smooth muscle actin（－），S-100（－）であったので，uncommitted type の GIST と診断した（**Fig. 6**）．大きさは 3.5cm 大で核分裂像もほとんど認めなかったため，low risk 群と考えられた．また，周囲リンパ節に異常所見を認めなかった．

考　　察

GIST はすべての消化管に最も高頻度に発生する間葉系腫瘍で，消化管原発腫瘍の 0.2% を占め，多くは胃と小腸からの発生であり（胃：60～70%，小腸：20～30%），大腸を原発とするものは 5% 程度と少ない[1)~3)]．また，大腸を原発とする GIST の多くは直腸に発生し[2)3)]，結腸原発はまれである．

医学中央雑誌で 1986 年から 2007 年まで「結腸」「GIST」をキーワードに検索したところ，本邦での報告は 28 例（論文 11 例，会議録 16 例，自験例）であった[4)~12)]．これらのうち，腸重積を発症した症例は 1 例[11)]，盲腸原発の症例は 1 例[12)]であり，本症例は極めてまれであるといえる．

GIST の分類は，Rosai[13)]によると，① smooth muscle type，② neural type，③ combined smooth muscle neural type，④ uncommitted type の四つに分けられる．近年では全体の約 7% を占めるといわれる uncommitted type をいわゆる狭義の GIST と呼ぶことが多い．本症例は免疫組織学的に *c-kit*（＋），CD34（＋），α-smooth muscle actin

(−)，S-100(−)であり，uncommitted typeと診断した．Skandalakisら[14]はGISTの発育形式を管内型，管外発育型，壁内型，混合型の4型に分類している．結腸原発GISTの肉眼形態は，その多くが壁外性発育を示し，消化管内腔に突出する症例は少ないとされるため[4]，本症例のように腸重積を併発する症例が少ないと考えられた．

一般に，結腸，直腸原発のGISTは胃原発のGISTに比べて悪性度が高いとされている[15)〜17)]．GISTの悪性度の指標に関しては，近年Aminら[18]の提唱する判定基準が一般的になっている．すなわち，もっとも細胞異型の強い部位で400倍50視野における細胞分裂像の数が10個以上で悪性としているが，本症例ではすべての視野でほとんど核分裂像を認めず，benign lesionと考えられた．

GIST症例において術後47%に再発を認め，そのうち肝再発が65%，次いで腹膜再発が20%と報告されている[3]．リンパ節再発はまれであり[19]，本症例においても切除したリンパ節に異型細胞は認めなかった．結腸原発GISTに対して，腹腔鏡手術を行った症例は，本邦報告例の28症例中検索しうるかぎり本症例を含め2例[20]と少なかったが，その理由として多臓器浸潤症例(4例[6)11)21)22)])，穿孔例(5例[23)〜27)])，癌合併例(3例[5)13)28)])であったことも考えられる．本症例は，盲腸GISTに対して腹腔鏡下回盲部切除により低侵襲に腫瘍の完全切除を施行しえたが，結腸原発GISTはまれであるうえに，急性腹症として緊急手術になる症例も少なくなく，術前診断と適切な手術術式の選択が必要であると考えられた．

文　献

1) Spivach A, Zanconati F, Bonifacio D et al：Stromal tumors of the small intestine（GIST）. Prognostic difference based on clinical, morphological and immunophenotypic features. Minerva Chir **54**：717—724, 1999
2) Miettin M, Sarlomo R, Sobin LH et al：Gastrointestinal stromal tumors and leiomyosarcomas in the colon：a clinicopathologic, immunohistochemical, and molecular genetic study of 44 cases. Am J Surg Pathol **24**：1339—1352, 2000
3) DeMatteo RP, Lewis JJ, Leung D et al：Two hundred gastrointestinal stromal tumors. Recurrence patterns and prognostic factors for survival. Ann Surg **231**：51—58, 2000
4) 山本直人，赤池　信，斉藤洋茂ほか：S状結腸gastrointestinal stromal tumor（GIST）にS状結腸癌を合併した1例．日臨外会誌　**65**：2981—2986, 2004
5) 大野　玲，小畑　満，菊池章史ほか：FDG-PETにより発見された横行結腸GISTの1例．日臨外会誌　**67**：2419—2423, 2006
6) 中山雅人，伊藤竜太，山本浩史ほか：内部に憩室を伴い憩室炎として加療されていた上行結腸GIST（gastrointestinal stromal tumor）の1切除例．日臨外会誌　**66**：796, 2005
7) 石川文彦：Ip型を呈した横行結腸GISTの一例．日本大腸肛門病会誌　**57**：736, 2004
8) 柴崎　晋，内藤春彦，濱田朋倫ほか：c-kit陰性，CD34陰性の結腸GISTの1例．小児がん　**42**：893, 2005
9) 榊原淳太，海保　隆，柳沢真司ほか：全経過16年を辿ったS状結腸GISTの一例．日臨外会誌　**67**：803, 2006
10) 荒牧　直，中熊尊士，吉竹俊裕ほか：偶然発見された横行結腸GISTの1例．日臨外会誌　**68**：772, 2007
11) 前田一也，林　裕之，細川　治ほか：腸重積像を呈した横行結腸GISTの1例. 胃と腸　**39**：700—705, 2004
12) 黒阪慶幸，桐山正人，西島弘二ほか：進行結腸癌と盲腸GIST（Cajal cell type）が衝突していた1手術例．日本大腸肛門病会誌　**57**：61—65, 2004
13) Rosai J：Stromal tumor. Ackerman's Surgical Pathology. Eigth Edition. Mosby-year Book, St. Louis, 1996, p645—647
14) Skandalakis JE, Gray SW, Shepard D：Smooth muscle tumors of the stomach. Int Abstr Surg **110**：209—226, 1960
15) Nisida T, Nakamura J, Taniguchi M et al：Clinicopathorogical features of gastric stromal tumors. J Exp Clin Cancer Res **19**：417—425, 2000
16) 篠村恭久，筒井秀作，松沢祐次：GISTの臨床．G.I.Res　**10**：357—364, 2002
17) 岩下明徳，大重要人，原岡誠司ほか：gastrointestinal stromal tumor(GIST)の臨床病理—消化管間葉系腫瘍の概念の変遷とGISTの定義・臓器特異性を中心に．胃と腸　**36**：1113—1127, 2001
18) Amin MB, Ma CK, Linden MD et al：Prognostic value of proliferating cell nuclear antigen index in gastric stromal tumor. Am J Clin Pathol **100**：428—432, 1993
19) Conlon KC, Casper ES, Brennan MF：Primary gastrointestinal sarcomas. Analysis of prognostic variables. Ann Surg Oncol **2**：26—31, 1995
20) 前田一也，林　裕之，細川治ほか：腸重積像を呈した横行結腸GISTの1例．胃と腸　**39**：700—

705, 2004
21）市川千秋，小久保茂樹，藤崎安明：横行結腸原発巨大 GIST の一例．千葉医誌　79：78, 2003
22）武内　拓，久永倫聖，辰巳満俊ほか：頻回の再発巣切除後長期生存しているＳ状結腸原発 gastrointestinal stromal tumor の１例．日臨外会誌　61：2408―2413, 2000
23）高橋裕二，池田公正，柴田信博ほか：特異な肉眼形態を示し，穿孔を来たしたＳ状結腸 stromal tumor（GIST）の１例．日消外会誌　32：1807, 1999
24）二村直樹，多羅尾信，市橋正嘉ほか：盲腸穿孔を合併した gastrointestinal stromal tumor の１例．日臨外会誌　61：467, 2000
25）村上真基，森川明夫，飯島　智ほか：Ｓ状結腸 gastrointestinal stromal tumor の１例．日消外会誌　35：1717―1720, 2002
26）中原雅浩，黒田義則，倉西文仁ほか：穿孔性腹膜炎を来たしたＳ状結腸 GIST の１例．日臨外会誌　62：784, 2001
27）尾形　徹，水流重樹，谷本康信：腹膜播種を伴った横行結腸 gastrointestinal stromal tumor の１例．日臨外会誌　63：2743―2746, 2002
28）中野志保，栗永篤信，美馬伸章ほか：当院で経験した gastrointestinal stromal tumor の６例．高松病誌　16：68―73, 2000

Gastrointestinal Stromal Tumor with Intussusception of the Cecum, Report of an Adult Case

Hiroshi Tamagawa, Tsutomu Hayashi, Kimiatsu Hasuo, Hiroharu Suzuki,
Norio Yukawa*, Yasushi Rino* and Munetaka Masuda*
Department of Surgery, Hadano Red Cross Hospital
I Department of Surgery, Yokohama City University Hospital*

We report a rare case of gastrointestinal stromal tumor（GIST）arising from cecal intussusception. A 61-year-old man admitted for abdominal pain and a jelly-like stool was found in ultrasonography and computed tomography to have intussusception caused by a protruding tumor of the right colon. Colonoscopy showed a hard spherical mass with erosion in the cecum. Benign tissue found in a tumor biopsy necessitated laparoscopy-assisted iliocecal resection. Histopathologically, H&E staining showed fascicular proliferation of spindle cells that, together with positive immunological staining for c-kit and CD34, yielded a diagnosis of uncommitted GIST.

Key words：gastrointestinal stromal tumor（GIST）, cecum, intussusception

〔Jpn J Gastroenterol Surg 42：100―104, 2009〕

Reprint requests：Hiroshi Tamagawa　Department of Surgery, Yokohama Minami-kyosai Hospital
1-21-1 Mutsuurahigashi, Kanazawaku, Yokohama, 236-0037 JAPAN

Accepted：July 23, 2008

©2009 The Japanese Society of Gastroenterological Surgery　Journal Web Site：http://www.jsgs.or.jp/journal/