日消外会誌　42（1）：118～121，2009年

症例報告

心嚢―腹腔開窓孔による心嚢内ヘルニア嵌頓の1例

国立病院機構岡山医療センター外科

国末　浩範　　市原　周治　　野村　修一　　野上　智弘
森　　秀暁　　大谷　　裕　　石堂　展宏　　太田　徹哉
臼井　由行　　田中信一郎

症例は96歳の女性で，既往歴として平成19年2月に心嚢液貯留に対し，心嚢―腹腔開窓術を施行されていた．平成19年7月初旬，急に激しい腹痛が出現し，当院を紹介され受診した．腹部は軟らかいが，腹部全体に圧痛を認めた．腹部CTにて心嚢内に腸管が嵌頓するように入り込んでおり，心嚢―腹腔開窓孔による心嚢内ヘルニア嵌頓を疑い開腹術を施行した．開腹所見ではトライツから370cmの小腸が約30cm心嚢―腹腔開窓孔から心嚢内に入り込み絞扼され腸管が壊死していた．開窓孔を広げ腸管を腹腔に戻し，小腸部分切除を施行した．また，開窓孔は肝円索にて緩めに覆い閉鎖した．術後の経過は良好で第24病日に退院した．心嚢―腹腔開窓孔による心嚢内ヘルニア嵌屯はまれであるので報告する．

はじめに

心タンポナーデを伴った心嚢液貯留に対する治療の一つに心嚢―腹腔開窓術がある[1]．この方法は安全で有効な治療と考えられている．今回，我々は心嚢―腹腔開窓術の術後に心嚢内へ小腸が脱出しヘルニア門により絞扼され小腸壊死を認めた症例を経験したので報告する．

症　例

患者：96歳，女性

主訴：腹痛

既往歴：平成18年6月，不整脈のためペースメーカー植え込み術を施行された．平成19年2月，心臓弁膜症による心タンポナーデのため心嚢―腹腔開窓術を施行された．

現病歴：平成19年7月初旬の朝から急に腹痛が出現した．近医を受診し，当院を紹介され受診し，入院となった．

入院時現症：身長136.5cm，体重33.9kg．血圧125/65mmHg，脈拍80回/分，体温35.6℃．腹部は左側がやや膨隆していたが，軟で筋性防御を認めず．しかし，腹部全体に圧痛を認めた．

血液生化学検査：WBC 13,400/μl，LDH 342 IU/*l*と高値であり，またALT，ASTの軽度上昇を認めた（**Table 1**）．

腹部CT：肝外側区腹側を通り心嚢内に腸管が入り込み嵌頓していた（**Fig. 1a，b**）．

以上の所見から，心嚢―腹腔開窓孔による心嚢内ヘルニア嵌頓と診断し，緊急手術を施行した．

手術所見：上腹部正中切開にて開腹すると心嚢―腹腔開窓孔から心嚢内に小腸が脱出していた．小腸間膜の捻転は認めなかった．少し開窓孔を広げ小腸を取り出すとトライツ靭帯より370cmの部より約30cmの小腸が変色し，壊死していた．また，心嚢内に暗赤色の血性心嚢液を認めた．壊死腸管を切除し，径3cmの開窓孔は肝円索を用い緩めに覆い閉鎖した（**Fig. 2a～d**）．

切除標本では壁内出血を伴う腸管壁壊死像を認めた．術後の経過は良好で第24病日に退院した．

考　察

Intrapericardial diaphragmatic herniaは非常にまれであるが，横隔膜に欠損部が生じる原因として，① congenital，② traumatic，③ iatrogenic，があげられる．iatorogenicに発生したherniaで

＜2008年7月23日受理＞別刷請求先：国末　浩範
〒701-1192　岡山市田益1711―1　国立病院機構岡山医療センター外科

Table 1 Laboratory findings

WBC	13,400 /μl (3,000 ～ 9,000)	T-Bil	0.7 mg/dl
		D-Bil	0.1 mg/dl
RBC	377×10^4 /μl	AST	78 IU/L
Hgb	11.7 g/dl	ALT	51 IU/L
Hct	35.4 %	ALP	259 IU/L
		LDH	342 IU/L (119 ～ 229)
Plt	14.6×10^4 /μl		
		LAP	57 IU/L
		γGTP	39 IU/L
		ChE	193 IU/L
PT	14.2 sec	CK	161 IU/L
PT (%)	84 %	UN	35 mg/dl
INR	1.12	UA	4.7 mg/dl
APTT	31.8 sec	CRE	0.98 mg/dl
		TP	7 g/dl
		ALB	4 g/dl
		Na	140 mEq/L
		Cl	100 mEq/L
		K	3.9 mEq/L
		Ca	8.9 mg/dl
		Amy	151 IU/L (34 ～ 107)
		CK-MB	12 ng/ml
		CRP	＜ 0.20 mg/dl
		BS	207 mg/dl

Fig. 1 Chest CT findings

a：A segment of the small bowel was in the anterior pericardial cavity（arrow）.

b：A segment of the small bowel was thorough in front of the lateral segment of the liver（arrow）.

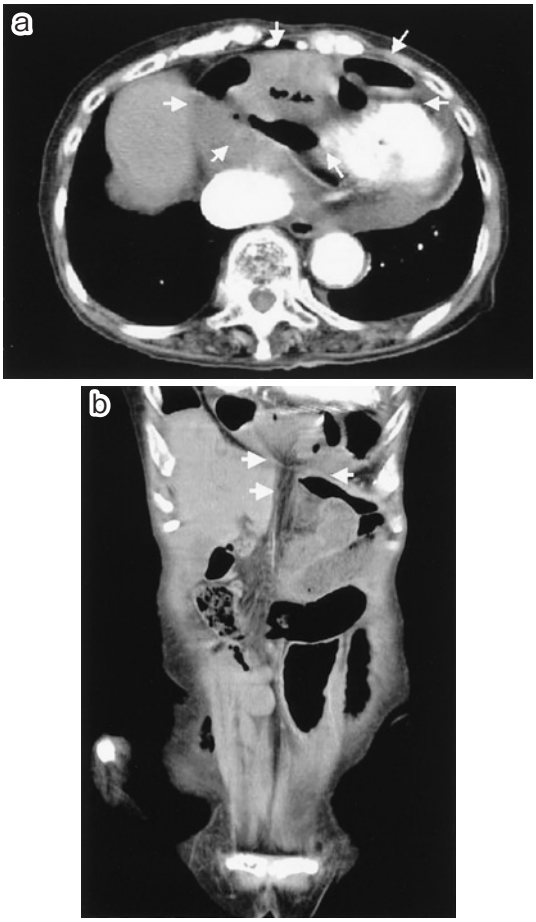

は，右胃大網動脈をCABGで使用した術後の症例[2]，経腹的な心臓ペースメーカー挿入後の症例[3]，心嚢液貯留に対する剣状突起下アプローチによるドレナージ後の症例[4]，および同アプローチによる心嚢―腹腔開窓術術後の症例[5)~8)]が報告されている．PubMedで「intrapericardial hernia」をキーワードとして1950年代～2008年2月まで検索したところ現在までに心嚢―腹腔開窓術が原因となった報告は4例のみであった(**Table 2**)．医学中央雑誌でも同疾患に関して1983年～2008年2月まで検索を行ったが本邦報告例は認めなかった．心嚢―腹腔開窓術とは心タンポナーデに対する永久的な心嚢液ドレナージの治療法の一つである．施設によりその手技は若干異なるが，当院では剣状突起から尾側に約5cmの正中切開で開腹し，肝左葉の腹側で横隔膜と心膜を切開し，それぞれを縫合し直径約3cmの心膜腹腔開窓孔を作製している．その手技の簡便さと，安全性，有効性について以前から報告されており[1]，また最近では腹腔鏡下手術[9]や超音波ガイドでballoon dilationを行う方法[10]も報告されている．腹腔内臓器の脱出は肝左葉によって妨げられているが，胸腔内圧は腹腔内圧と比べ陰圧であるので，咳などの腹圧が加わった時にこの圧差が増強されることが機序と考えられている[7]．また，横隔膜の筋肉が収縮することにより開窓孔が徐々に拡大することも関係していると考えられている[8]．実際，剣状突起下アプローチでのカテーテルドレナージ後に横隔膜欠損が直径5cmとなりヘルニアを生じた報告もあり[4]，開窓孔は2cm程度と小さめに作るべきとも報告されている[7]．本症例では肝鎌状間膜の左側に

Fig. 2　Operative findings

a：A segment of the small bowel was strangulated by the pericardial-peritoneal window (arrow).

b：The right ventricle was seen through the pericardial window (arrow).

c：A 30cm segment of the small bowel was necrotic.

d：The pericardial window was covered by the round ligament of liver (arrow).

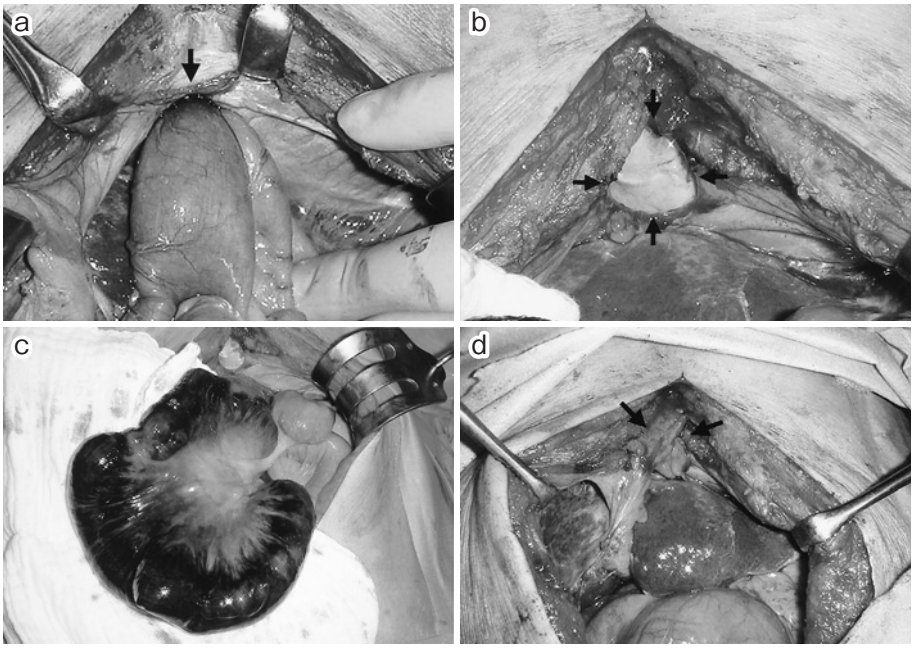

Table 2　Reported cases of intrapericardial diaphragmatic herniation following pericardial-peritoneal window

	Author	Year	Age	Sex	Sympton	Herniated contents	Size of defect	Repair of defect
1	Ames[4]	1986	51	M	decreasing appetite, episodic vomiting	stomach, duodenum transverse colon	6×8cm	Prolene mesh
2	Chin[5]	2002	65	M	abdominal pain, constipation	small bowel	5cm	Prolene mesh
3	Murari[6]	2004	73	M	heart burn, epigastric discomfort	stomach	12×10cm	Gore-Tex patch
4	Suen[7]	2006	77	F	abdominal cramps	transverse colon	5×7cm	Gore-Tex patch
5	Our case		96	F	abdominal pain	small bowel	3cm	round ligament of liver

開窓孔を作られていたが，横隔膜ヘルニア予防のためには開窓孔の位置も重要であり，肝鎌状間膜の右側に作るべきであると考えられた．

ヘルニア4例の報告例では胃，小腸，大腸が単独，あるいは組み合わさり脱出していたが，本症例は小腸が脱出し，絞扼され壊死していた．ヘルニア門の閉鎖は2例ではGoretex patchを用い，2例ではProlene meshを用いていた．本症例では小腸が壊死していたため感染のことを考慮し肝円索にて縫合閉鎖した．

心嚢液貯留に対する心嚢―腹腔開窓術の術後の合併症として心嚢内へのヘルニアを念頭において診療を行う必要があると考えられた．

文　献

1) Olson JE, Ryan MB, Blumenstock DA：Eleven years'experience with pericardial-peritoneal window in the management of malignant and benign pericardial effusions. Ann Surg Oncol **2**：165―169, 1955

2) Ikeda Y, Tobari S, Morita N et al：Strangulated intrapericardial herniation of the stomach after use of the right gastroepiploic artery for coronary artery bypass grafting. Interact Cardiovasc Thorac Surg **4**：168—169, 2005
3) Swartz D, Livingston C, Tio F et al：Intrapericardial diaphragmatic hernia after subxiphoid epicardial pacemaker insertion：case reports. J Thorac Cardiovasc Surg **88**：633—635, 1984
4) Nelson RM, Wilson RF, Huang CL et al：Cardiac tamponade due to an iatorogenic pericardial-diaphragmatic hernia. Crit Care Med **13**：605, 1985
5) Ames MD, Kaczmarski CJ, Sahar DI et al：Pericardiophrenic hernia secondary to a surgically created peritoneal and pericardial window. Ann Thorac Surg **41**：449—450, 1986
6) Chin RY, Glew MJ, Brady P：Iatorogenic intrapericardial diaphragmatic hernia. Aust N Z J Surg **72**：681—683, 2002
7) Murai VJ, Alexander GL, Cassivi SD：Massive intrapericardial herniation of stomach following pericardial window. Hernia **8**：273—276, 2004
8) Suen HC, Das S, Palmer RL et al：Intrapericardial colonic herniation. J Thorac Cardiovasc Surg **131**：919—920, 2006
9) Rodriguez MI, Ask K, Foley RW et al：Pericardio peritoneal window：laparoscopic approach. Surg Endosc **13**：409—411, 1999
10) Del Barrio LG, Morales JH, Delgado C et al：Percutaneous balloon pericardial window for patients with symptomatic pericardial effusion. Cardiovasc Intervent Radiol **25**：360—364, 2002

A Case of Strangulated Intrapericardial Herniation of the Small Bowel following Pericardial-Peritoneal Window

Hironori Kunisue, Shuji Ichihara, Shuichi Nomura, Tomohiro Nogami,
Hideaki Mori, Yu Ohtani, Norihiro Ishido, Tetsuya Ohta,
Yoshiyuki Usui and Shinichiro Tanaka
Department of Surgery, NHO Okayama Medical Center

We report a rare case of strangulated intrapericardial herniation of the small bowel following establishment of a pericardial-peritoneal window. A 96-year-old woman, in whom a pericardial-peritoneal window was established 5 months before for persistent pericardial effusion, developed sudden intense abdominal pain and was admitted to the hospital. Abdominal computed tomography revealed a segment of the small bowel in the pericardium. As strangulated intrapericardial hernia of the small bowel was suspected, emergent laparotomy was performed. A 30cm segment of the small bowel was strangulated by the pericardial window, and was necrotic. Partial resection of the small bowel was performed and the window was covered by the round ligament of liver and closed. The postoperative course was good and the patient was discharged on the 24th postoperative day.

Key words：intrapericardial hernia, strangulated ileus, pericardial-peritoneal window

〔Jpn J Gastroenterol Surg 42：118—121, 2009〕

Reprint requests：Hironori Kunisue Department of Surgery, NHO Okayama Medical Center
1711-1 Tamasu, Okayama, 701-1192 JAPAN

Accepted：July 23, 2008

©2009 The Japanese Society of Gastroenterological Surgery Journal Web Site：http：//www.jsgs.or.jp/journal/