日消外会誌　42（1）：122～126，2009年

症例報告

タクロリムス軟膏が著効した壊疽性膿皮症の１例

筑波大学消化器外科，筑波大学付属病院看護部*

柳澤　和彦　　山本　雅由　　谷澤　伸次*
武田由美子*　　明石　義正　　大河内信弘

免疫抑制剤を含有する軟膏を用いた壊疽性膿皮症の治療経験について報告する．症例は25歳の男性で，Crohn病に伴う難治性痔瘻のため，S状結腸に人工肛門を造設されていた．内科的治療によって全身状態は良好であったが，人工肛門周囲に，急速に増大し，疼痛を伴う潰瘍が出現した．壊疽性膿皮症と診断し，ステロイドの全身投与およびタクロリムス軟膏を使用することによって速やかに改善した．人工肛門周囲の壊疽性膿皮症は難治性であり，治療に苦労することが多い．欧米では壊疽性膿皮症に対するタクロリムス軟膏の使用が行われることがあるが，本邦では報告例が少ないため，今回，タクロリムス軟膏による治療経験を文献的考察も含めて報告する．

はじめに

炎症性腸疾患に伴う壊疽性膿皮症（pyoderma gangrenosum；以下，PG）は，原疾患の増悪に伴うことが多く，その治療を行うことによって改善することが多い[1]．しかしながら，原疾患の活動性とは関係なく生じるPGもある．今回，人工肛門周囲にできた難治性PGに対してタクロリムス軟膏が著効した症例を経験したので文献的考察を加えて報告する．

症　　例

患者：25歳，男性

主訴：人工肛門周囲皮膚びらん

家族歴：特記すべきことなし．

生活歴：特記すべきことなし．人工肛門部の装具交換は，ほぼ3日に1回の頻度．

既往歴：2000年6月腹痛および便潜血陽性のため近医受診し，Crohn病と診断された．成分栄養剤とステロイド，5-ASA製剤の投与により症状は改善した．2001年10月難治性痔瘻，膀胱直腸瘻に対して人工肛門造設術および痔瘻根治術を施行．2002年10月痔瘻再発，人工肛門脱に対して人工肛門形成術，痔瘻根治術が施行された．その後も人工肛門の脱出や周囲のびらんがあり，2004年12月人工肛門再造設術を施行した．

現病歴：2005年4月人工肛門周囲にごく小さいびらんが出現（**Fig. 1A**）．2005年5月同病変が急速に拡大する潰瘍性病変となり，その周囲が堤防状に隆起し有痛性であったためPGの診断にて入院．

入院時現症：身長160.4cm，体重75.9kg．体温37.0度．BMI 29.6．腹部の正中と左下腹部に手術創を認める．左下腹部の人工肛門部周囲3時方向に4.0×1.7cm大，7時方向に1.0×0.5cm大，0.7×0.5cm大の易出血性の有痛性潰瘍性皮膚病変を認める（**Fig. 1B**）．入院時Crohn's Disease Activity Index；以下，CDAI＝94．

血液生化学検査所見：白血球は9,800/μlと軽度上昇，Hb 12.7g/dl，CRPは1.72mg/dlと上昇していた．その他に異常値は認めなかった．

入院後経過：連日，人工肛門装具の交換（ポスパック・ライト®を使用）を行った．人工肛門周囲のPGに対して，洗浄およびタクロリムス軟膏の塗布を行い，ステロイドの全身投与も同時に行った（**Fig. 2**）．今回のPGの発症に，装具交換の乱暴な手技，特に装具を皮膚から剝離する際の強引な

＜2008年9月17日受理＞別刷請求先：柳澤　和彦
〒305-8575　つくば市天久保2―1―1　筑波大学消化器外科

Fig. 1　Peristomal ulceration due to pyoderma gangrenosum. A：Normal condition. B：3 peristomal ulcerations appeared. C：peristomal condition of 2 months after treatment with systemic steroid and topical tacrolimus ointment. D：Recurrent peristomal ulceration. E：Healed peristomal ulceration with same treatment.

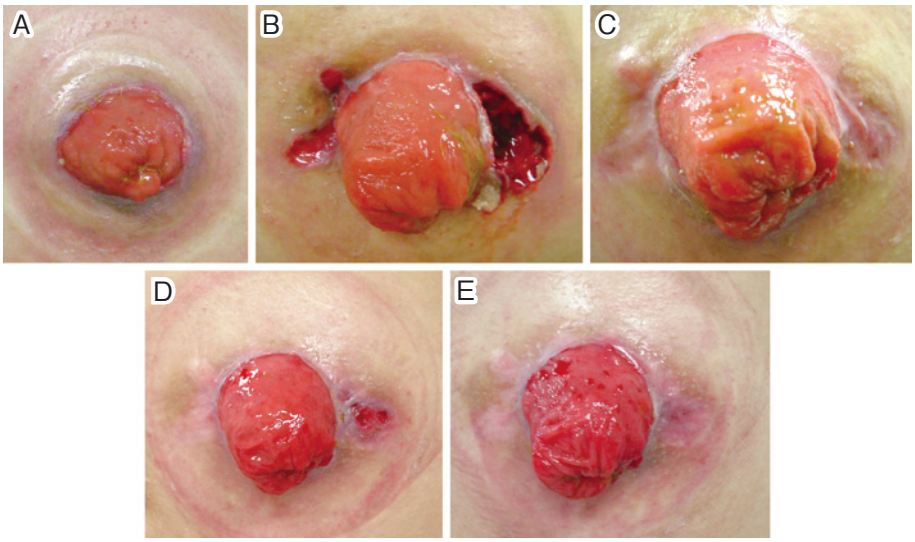

Fig. 2　Clinical course. Treatment with systemic steroid and topical tacrolimus ointment. A to E are time point of the peristomal conditions of figure 1 pictures.

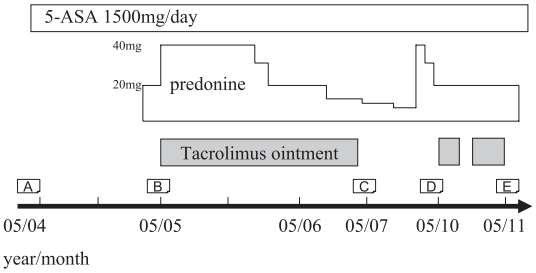

操作も関与していると考え，人工肛門装具の交換の手技についてももう一度見直し，再教育を行った．入院治療中に腹痛や発熱，下血などは認められなかった．治療開始後 2 週間目には PG の縮小傾向が認められ，人工肛門周囲潰瘍の上皮化も促進してきたため，外来において治療を継続することとした．保険適応外であるが，タクロリムス軟膏の使用を継続しつつ，ステロイドを漸減，人工肛門部の装具交換も丁寧な手技を徹底することによって，PG 発症から約 2 か月後には完全治癒した（**Fig. 1C**）(CDAI＝76)．しかし，3 か月後に人工肛門部の 3 時方向に 2.2×2.0cm 大の PG が再発したため（**Fig. 1D**）(CDAI＝96)，再びステロイドの全身投与およびタクロリムス軟膏による治療を行った．前回に比べて潰瘍面の治癒が早かったため，タクロリムス軟膏の塗布を中止してみたところ，数日で潰瘍の増大を認めた．再びタクロリムス軟膏を使用したところ急速に軽快し，約 3 週間の経過で完全治癒した（**Fig. 1E**）(CDAI＝74)．その後，現在まで再発を認めていない．

考　　察

炎症性腸疾患（inflammatory bowel disease；以下，IBD）に合併する皮膚の病変としては結節性紅斑が最も多く，IBD の 10～15% に合併すると言われている．小腸型 Crohn 病（以下，CD）にやや多く，男女比が 1：3～4 である．一方，PG は発症率こそ低いが（0.3～5%），重大な合併症の一つである．辺縁が隆起した特徴的な潰瘍を主症状とし，膿疱，痂皮，瘢痕を混じる病変とされており，IBD のほかに大動脈炎症候群，慢性関節リウマチなどに合併することが多い．発生部位は下肢の脛骨前面に発生することが多いとされている．臨床経過

は大きく二つのパターンに分けられ，一つは急激な発症と急速な病変の拡大を特徴とする経過をとるもので，激しい疼痛，発熱，広範な壊死と，周囲に強い炎症を伴う潰瘍を特徴とする．もう一つは，くすぶり型の緩徐な経過をとり，病変部の肉芽腫性変化を示し，ゆっくりと拡大する．まれに原疾患の病状とは無関係に発症することもあるが，多くの場合は原疾患の増悪に伴い発症し，原疾患に対する治療とともに洗浄や軟膏塗布などの局所治療を行うことが一般的であり，場合によっては皮膚移植が行われることもある．本症例では，原疾患の病状が安定している時期に発症している．Lyon ら[2]の報告において，皮膚に対する外傷が PG の誘因になる可能性が述べられており，自験例では，人工肛門周囲に 1 か所ではなく 3 か所に病変を生じたことから，装具交換時の外傷が誘因となった可能性も考えたが，実際にその可能性が強いか否かの判断は難しい．PG 標準治療の第 1 選択はステロイド外用薬の塗布，効果が不十分の場合には副腎皮質ホルモンの全身投与や免疫抑制剤の全身投与とされている[2]．ステロイド外用薬や全身投与に反応が悪い場合にはタクロリムス外用薬が第 2 選択として選択されることが多くなってきていると報告されている[2]．医学中央雑誌で，「壊疽性膿皮症」，「タクロリムス」をキーワードとして 1983 年～2007 年 10 月までで検索したところ，本邦におけるタクロリムス軟膏の使用経験は自験例を含めて 3 例のみであった[3)4)]．疼痛に関しては，キシロカインゼリーが有効であり[5)6)]，ステロイド外用薬による治療やニコチン貼付，トラフェルミンスプレー，プロスタグランジン軟膏，ハイドロコロイドドレッシング材が奏効するという報告もある[5)~9)]．

タクロリムスは *Streptomyces tsukubaensis* が産生する，免疫抑制を主作用とするマクロライド系抗生物質である[10]．FK506 の開発コードで臓器移植患者用の経口免疫抑制剤として開発され，FK506 の投与を受けていた移植患者から乾癬が消失したことから，タクロリムス軟膏の開発がスタートした[11]．現在，タクロリムス軟膏は中等症から重症のアトピー性皮膚炎の治療薬として本邦でも認可されている．タクロリムス軟膏の全身への影響はほとんどなく，PG に対して使用した Lyon ら[12]の報告でもタクロリムス軟膏使用開始後 1 週間の血中濃度は検出不能レベルであった．局所に関してはカルシニューリンを阻害し，炎症カスケードを阻害することによってその効果を発揮する．PG の発生機序は不明な点が多いが，IL-8 や IL-16 などの関与も示唆されているため[13)~15)]，何らかの炎症性サイトカイン抑制が PG の治療に役立っているものと考えられる．タクロリムス軟膏は，皮膚の免疫細胞機能を抑制することから，皮膚感染症の発現には注意が必要である．アトピー性皮膚炎に対する使用においては有意な皮膚感染症の増加は認められなかった[16]が，人工肛門周囲に発生した PG に使用する場合には特に感染に注意が必要であるとともに，すでに感染が併存している場合には，頻回の洗浄や熊谷ら[8]が報告しているカデキソマー・ヨウ素剤などによる局所の感染コントロールをした後に使用しなければならないと考えられる．ステロイド外用剤とタクロリムス軟膏の併用に関しては，作用機序が異なることからさらに有効である可能性があるが，局所の感染に関してはさらなる注意が必要である．

今回，我々の報告した症例では，タクロリムス軟膏による単独治療ではなく，ステロイドの全身投与も併用した．経過中タクロリムス軟膏の中断によって PG が急速に増悪し，軟膏塗布を再開すると再び上皮化が促進されたことから，タクロリムス軟膏による治療効果が高いことが予測された．Lyon ら[12]の報告では，タクロリムス単独治療を行った人工肛門周囲 PG 患者 11 人中 7 人が完全治癒したと報告している．また，自験例では当初局所の疼痛が強かったものの，タクロリムス軟膏の塗布によって，病変の上皮化に先行して，速やかな疼痛の消失が認められたため，患者の苦痛も最小限にすることができたと考えている．感染がコントロールされている PG に対しては，今後タクロリムス軟膏を使用してみる価値は十分にあるのではないかと思われる．また，原疾患の増悪を伴わない PG に対しては，タクロリムス軟膏単独治療によって，不必要なステロイドの全身投与

が避けられる可能性もあると思われる.

文　献

1) 藤本徳毅，桜井健晴，尾本光祥ほか：Crohn病に合併した壊疽性膿皮症の1例．臨皮 **58**：535—538, 2004
2) Lyon CC, Smith AJ, Beck MH et al：Parastomal pyoderma gangrenosum：Clinical features and management. J Am Acad Dermatol **42**：992—1002, 2000
3) 末平智子，石澤美保子：イレオストミー近接部に発症した壊疽性膿皮症のケア経験．日WOCN会誌 **7**：51—53, 2003
4) 石渕裕久，長谷川道子：Superficial Granulomatous Pyodermaの1例．皮膚臨床 **47**：1869—1872, 2005
5) 高木重美，中森良子，山口節子ほか：潰瘍性大腸炎術後の回腸人工肛門周囲に発生した壊疽性膿皮症の1例．東海ストーマリハ研会誌 **23**：17—21, 2003
6) 新田敏勝，木下　隆，常深聡一郎ほか：潰瘍性大腸炎術後，回腸人工肛門周囲に発症した壊疽性膿皮症の1例．日本大腸肛門病会誌 **58**：64—68, 2005
7) 大石正樹，波多野豊，片桐一元ほか：プレドニゾロン局注とニコチン貼付が奏効した壊疽性膿皮症の1例．西日皮 **68**：361—363, 2006
8) 熊谷英子，広藤あけみ，佐藤清美ほか：回腸ストーマ周囲に発生した壊疽性膿皮症のケア．日ストーマリハ会誌 **22**：3—10, 2006
9) 高橋利幸，渡辺修一，佐野幸子：潰瘍性大腸炎のストーマ周囲に生じた壊疽性膿皮症にステロイド外用剤が著効した1例．皮膚臨 **48**：1063—1065, 2006
10) Reynolds NJ, Al Daraji Wi：Calcineurin inhibitors and sirolimus：mechanisms of action and applications in dermatology. Clin Exp Dermatol **27**：555—561, 2002
11) Abu-elmagd K, Van Thiel D, Jegasothy BV et al：FK506：a new therapeutic agent for severe recalcitrant psoriasis. Transplant Proc **23**：3322—3324, 1991
12) Lyon CC, Stapleton M, Smith AJ et al：Topical tacrolimus in the management of peristomal pyoderma gngrenosum. J Dermatol Treat **12**：13—17, 2001
13) Oka M, Berking C, Nesbit M et al：Interleukin-8 overexpression is present in pyoderma gangrenosum ulcers and leads to ulcer formation in human skin xenografts. Lab Invest **80**：595—604, 2000
14) Lindor NM, Arsenault TM, Solomon H et al：A new autosomal dominant disorder of pyogenic sterile arthritis, pyoderma gangrenosum, and acne：PAPA syndrome. Mayo Clin Proc **72**：611—615, 1997
15) Yeon HB, Lindor NM, Seidman JG et al：Pyoderma arthritis, pyoderma gangrenosum, and acne syndrome maps to chromosome 15q. Am J Hum Genet **66**：1443—1448, 2000
16) Fleischer AB Jr, Ling M, Eichenfield L et al：Tacrolimus ointment for the treatment of atopic dermatitis is not associated with an increase in cutaneous infection. J Am Acad Dermatol **47**：562—570, 2002

A Case of Peristomal Pyoderma Gangrenosum treated with Takurorimus Ointment

Kazuhiko Yanagisawa, Masayoshi Yamamoto, Shinji Yazawa*,
Yumiko Takeda*, Yoshimasa Akashi and Nobuhiro Ohkouchi
Department of Surgery, Institute of Clinical Medicine, University of Tsukuba
Department of Nursing, University Hospital of Tsukuba*

We report a case of peristomal pyoderma gangrenosum treated by topical application of an immunosuppressive drug. The patient was a 25-year-old man in whom sigmoid colostomy had been undertaken for intractable anal fistula. He remained in a good condition with medical therapy, but suddenly presented with rapidly growing skin ulcerations, which were severely painful, appearing acutely at the periphery of the stoma. We diagnosed the condition as pyoderma gangrenosum, and initiated treatment with systemic steroids and topical tacrolimus ointment, and the skin ulcerations healed immediately. Pyoderma gangrenosum, especially in the peristomal region is difficult to treat. Topical tacrolimus ointment is often used for the treatment of pyoderma gangrenosum in the United States and Europe, but its use has been few reported from Japan. We report the present case in detail and discuss it with a review of the literature.

Key words：Crohn diease, peristomal pyoderma gangrenosum, tacrolimus ointment

〔Jpn J Gastroenterol Surg 42：122—126, 2009〕

Reprint requests：Kazuhiko Yanagisawa　Department of Surgery, Institute of Clinical Medicine, University of Tsukuba
2-1-1 Amakubo, Tsukuba, 305-8575 JAPAN

Accepted：September 17, 2008

©2009 The Japanese Society of Gastroenterological Surgery　Journal Web Site：http://www.jsgs.or.jp/journal/