日消外会誌　42（1）：133～138，2009年

臨床経験

T字型ドレーンおよびロストステント型チューブ留置による内瘻化が有用であった膵空腸縫合不全の2例

横須賀共済病院外科，横浜市立大学医学部消化器病態外科学*

河俣真由美　黒沢　治樹　小松　茂治　杉田　光隆
浜口　洋平　舛井　秀宣　福島　忠男　茂垣　雅俊
長堀　　薫　嶋田　　紘*

膵頭十二指腸切除術後の膵液瘻は時に治療に難渋する合併症である．我々は膵液瘻に対し経皮的チューブ留置による非観血的内瘻化が有用であった2例を経験したので報告する．症例1は68歳の男性で，中部胆管癌に対し幽門輪温存膵頭十二指腸切除術（pylorus preserving pancreatoduodenectomy；以下，PpPD）を施行した．術後膵液瘻を認めたが，保存的に軽快し退院した．第58病日にドレーン抜去部から出血を認め，胃十二指腸動脈断端の仮性動脈瘤からの出血と診断し動脈塞栓術を施行した．その後，膵液瘻が続き，第142病日，経皮的にT字型ドレーンを挿入し内瘻化した．症例2は74歳の女性で，膵頭部癌に対しPpPDを施行した．術後膵液瘻を認めたが，保存的に軽快し第46病日に退院した．退院後ドレーン抜去部から浸出が持続し，難治性膵空腸縫合不全の診断で入院した．膵液の外瘻化を行った後，第333病日，経皮的にロストステント型チューブを留置し内瘻化した．

はじめに

膵頭十二指腸切除術後の膵空腸縫合不全による膵液瘻は時に治療に難渋する合併症である[1]．保存的治療にて改善しない場合，何らかの治療法を検討しなければならない．我々は難治性の膵液瘻に対し，非観血的内瘻化が有用であった2例を経験したので，若干の文献的考察を加え報告する．

症　例

症例1：68歳，男性

主訴：黄疸

既往歴：特記すべき事項なし．

現病歴：2004年1月下旬頃より黄疸を認め，近医を受診した．血液検査にて肝機能異常を指摘され，2月下旬当院に入院した．

治療経過：精査の結果，上中部胆管癌と診断され，2004年3月中旬に幽門輪温存膵頭十二指腸切除　術（pylorus preserving pancreatoduodenectomy；以下，PpPD），D2郭清を施行した．肉眼的に膵組織は正常で，膵管の拡張は認めなかった．再建はChild変法で行った．膵空腸吻合は膵管に4Fr膵管チューブを挿入し膵液を完全外瘻化のうえ，膵管挿入法にて端側吻合で行った．

第5病日に膵空腸吻合部ドレーンから膵液の漏出が認められた．ドレーンの入れ替え，洗浄を施行し徐々に軽快し，第30病日に膵空腸吻合部ドレーンを抜去した．第44病日に膵管チューブを抜去し，抜去部からの浸出もなく，第55病日に退院した．

しかし，その3日後，膵空腸吻合部ドレーン抜去部から出血を認め再入院した．腹部造影CTにて動脈瘤の存在を疑い，血管造影検査を施行したところ，胃十二指腸動脈断端に仮性動脈瘤が存在した．これを塞栓したが，有効な止血がえられなかったため，翌日総肝動脈を塞栓した．その後，動脈瘤の存在した部位に膿瘍の形成を認め，膿瘍を介して膵管，挙上空腸が造影された．膵液瘻と診断し，ドレナージを継続した．同時に，somato-

＜2008年7月23日受理＞別刷請求先：河俣真由美
〒240-8555　横浜市保土ヶ谷区岡沢町56　横浜市立市民病院外科

Fig. 1　A：A T-tube（9Fr）was cut to the same length as the pancreatic duct. B：An indwelling catheter of an Angio sheath（9Fr Radio focus introducer Ⅱ H（TERUMO））was cut at the arrowhead. C：Then, the T-tube and the indwelling catheter were placed into a 1ml injector without a tip and two guide wires were set inside.

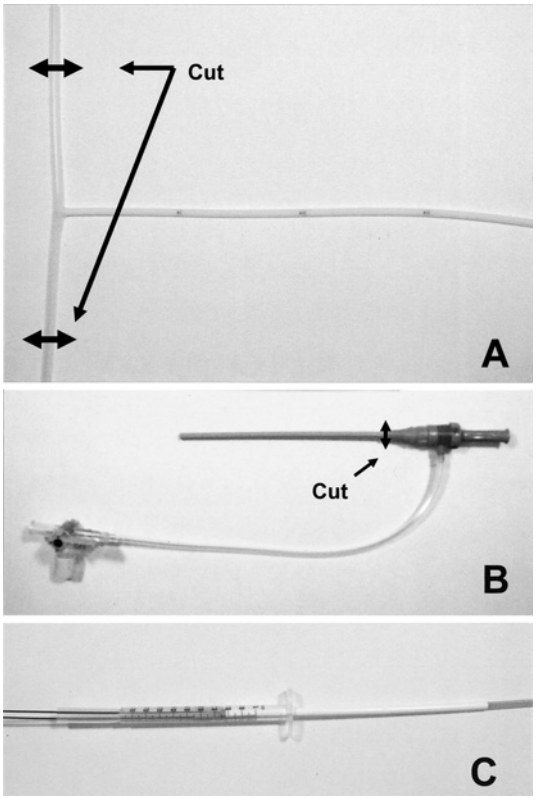

statin analogue の皮下注射（100ul/日）を 38 日間施行した．膿瘍腔は縮小したが，膵液瘻は改善しなかった. そこで, まず第 106 病日に経皮的に 8Fr ストレート PTCD チューブを膵管に留置し, 完全外瘻化した．第 142 病日に下記の手順で T 字型ドレーンを用いて非観血的内瘻術を施行した．T 字型ドレーンは留置後まず外瘻としたが，7 日後クランプした．ドレーン留置部からの浸出は全く認めず, 内瘻化しえた. 留置から 12 日目に T 字型ドレーンをクランプしたまま退院し, さらに 99 日目に外来で抜去した．その後，膵液瘻の再発はみられなかった.

T 字型ドレーンによる内瘻術手技：

準備；8Fr の PTCD チューブを膵管内に留置できていたことから，規格最小径であった 9Fr の T 字型ドレーン（RC-T 字ドレーン（CLINY））を使用した．T 字型ドレーンは 8FrPTCD チューブの膵管内留置距離にあわせて切離した（**Fig. 1A**）．さらに，アンギオシースの留置針（9Fr ラジフォーカスイントロデューサー IIH（TERUMO））は外筒のみ残して切離した（**Fig. 1B**）．これらを **Fig. 1C** のように先端を落とした 1cc のシリンジに収めておいた.

T 字型ドレーン術挿入手技；膵空腸吻合部ドレーン抜去部の瘻孔から造影し，挙上腸管を確認後，膵管と空腸内にそれぞれガイドワイヤーを挿入した. これを準備しておいた T 字型ドレーンに通し（**Fig. 2A**），1cc のシリンジごと瘻孔内に挿入し縫合不全部近傍まで進めた（**Fig. 2B**）．次に，1 cc のシリンジを固定したまま，アンギオシースの外筒を利用して T 字型ドレーンを押し出し T 字型ドレーンを膵管と，挙上腸管内にそれぞれに留置した（**Fig. 2C，3**）．T 字型ドレーンを造影し，膵管と挙上腸管，胆管が造影されることを確認した.

症例 2：74 歳，女性

主訴：黄疸

既往歴：高血圧，糖尿病.

現病歴：2004 年 1 月下旬頃から黄疸を自覚し，2 月上旬に当院受診した．閉塞性黄疸の診断で同日入院した.

治療経過：精査の結果, 下部胆管癌と診断され, 2004 年 2 月下旬 PpPD，D1 郭清を施行した．肉眼的に膵組織は正常であり，膵管の拡張も認めなかった. 再建は Child 変法 Roux-en Y 法で行った. 膵空腸吻合は膵管に 4Fr 膵管チューブを挿入し膵液を完全外瘻化のうえ，膵管挿入法にて端側吻合で行った.

第 12 病日に膵空腸吻合部ドレーンから膵液の漏出を認めた．ドレーンの入れ替え，洗浄を繰り返し, 徐々に軽快した. 第 43 病日に膵管チューブを抜去し，第 46 病日に退院した.

退院後より，膵空腸吻合部ドレーン抜去部から浸出が持続した．浸出液の膵アミラーゼ値を測定

Fig. 2 The two guide wires were inserted into the elevated jejunum and the pancreatic duct. The 1ml injector with the T-tube and the Angio sheath was put into the fistula along the guide wires. Then, by holding the injector and using the Angio sheath, the T-tube was pushed out.

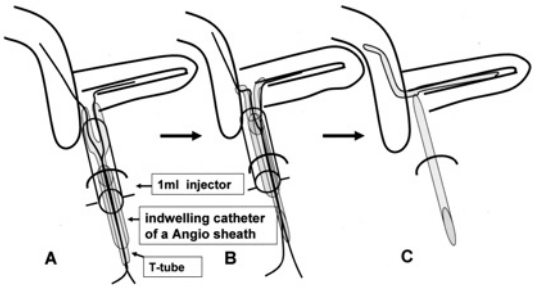

Fig. 3 The T-tube was inserted into the elevated jejunum and the pancreatic duct.

Fig. 4 There was cavity peripherary of the pancreas and surrounding of the pancreatojejuno stomy.

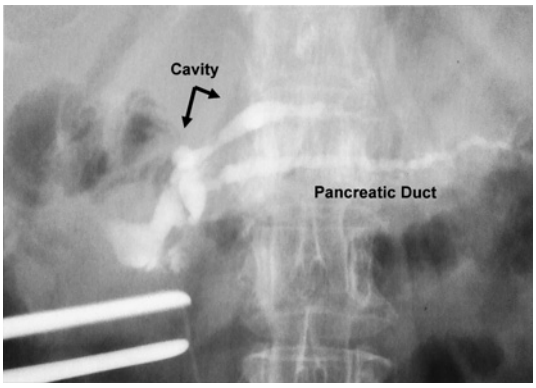

したところ5,650U/*l*と高値であったため，膵液瘻と診断し，第79病日に再入院した．瘻孔造影を施

Fig. 5 Two guide wires were inserted into the elevated jejunum and the pancreatic duct. A 10cm lost-stent type internal drainage tube（8Fr）was inserted into the fistula along the guide wires.

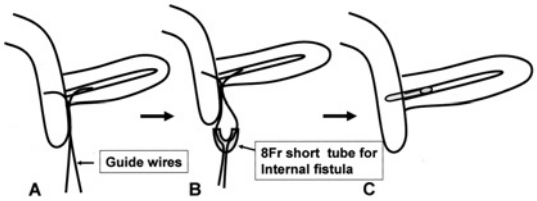

Fig. 6 The 10cm lost-stent type internal drainage tube（8Fr）was placed through the pancreatic fistula into the elevated jejunum and the pancreatic duct.

行したところ，主膵管が造影され，周囲に膿瘍腔が造影された（**Fig. 4**）．6Frアトムチューブをドレーン抜去部から膿瘍腔に留置し，ドレナージを施行した．洗浄を行い，腔の縮小化を図った．同時にsomatostatin analogueの皮下注射（200ul/日）を6日間施行した．膵空腸吻合部手前の膿瘍腔は縮小したものの，瘻孔は閉鎖せず20ml/日程度の排液であったが，膵液の漏出は持続した．そこで，まず第269病日に8FrストレートPTCDチューブで膵管を完全外瘻化した．第333病日，以下に示す手順でロストステント型の内瘻術を施行した．留置後より膵液漏は認めず，留置から6日目に瘻孔部位からの浸出も認めなくなり，翌日退院した．その後，膵液瘻の再発は見られなかった．

ロストステント型内瘻術手技：8FrのPTCDチューブを膵管内に留置できていたことから，8Frの内瘻化チューブ（ストレートPTCDチュー

Table 1　Reported cases of interventional internal drainage for refractory pancreaticocutaneous fistula after PD

Author	Year	Age	Sex	Diagnosis	Methods of pancreaticodigestive anastomosis	Type of tubes	Days after operation (cured by internal drainage)
Ohta[10]	1990	39	F	Pancreatic endocrynoma	DI/PG	Endoprosthesis	150
Nozaki[11]	1998	66	M	Bile duct ca.	Unknown/PJ	Internal drainage tube	64
Ohta[12]	1999	55	M	Gallbladder ca.	DI/PJ	7.5Fr Pancreatic tube	140
Ohta[12]	1999	70	M	Carcinoma of the papilla Vater	DM/PJ	No.8 Atom tube	36
Kodama[13]	2001	43	M	Pancreatic cystadenocarcinoma	DI/PG	PTCD tube	150
Taniguchi[14]	2002	73	F	Bile duct ca.	DI/PJ	12Fr Pancreatic tube	Unknown（About 8months）
Kitou[15]	2003	54	M	Bile duct ca.	DI/PG	10Fr PTCD tube	Unknown
Tamai[16]	2003	71	M	Bile duct ca.	DI/PG	No.7Atom tube	Unknown（About 9～10weeks）
Shimizu[9]	2005	78	F	Bile duct ca.	DI/PJ	Internal drainage tube	81
Shimizu[9]	2005	62	M	Bile duct ca.	DI/PJ	Internal drainage tube	84
Igami[17]	2007	57	M	Carcinoma of the papilla Vater	DM/PJ	T-tube	39
Igami[17]	2007	73	M	Bile duct ca.	DM/PJ	T-tube	22
Igami[17]	2007	62	F	Bile duct ca.	DM/PJ	T-tube	41
Igami[17]	2007	62	M	Bile duct ca.	DM/PJ	T-tube	46
Igami[17]	2007	72	M	Bile duct ca.	DM/PJ	T-tube	107
Igami[17]	2007	68	M	Bile duct ca.	DM/PJ	T-tube	69
Igami[17]	2007	54	M	Pancreatic head cancer	DM/PJ	T-tube	64
Igami[17]	2007	68	F	Bile duct ca.	DM/PJ	T-tube	95
Our case		68	M	Bile duct ca.	DI/PJ	9Fr RC-T-tube	142
Our case		74	F	Bile duct ca.	DI/PJ	8Fr PTCD tube	333

DI：duct insertion method, DM：duct to mucosa anastomosis, PJ：pancreatojejunal anastomosis, PG：pancreatogastric anastomosis

ブ（CLINY））を選択し，これを10cm程度に切離しておいた．瘻孔より主膵管，挙上空腸におのおのガイドワイヤーを挿入した(**Fig. 5A**)．このガイドワイヤーに予め10cmにカットしておいた内瘻化チューブを両端から中央に通した(**Fig. 5B**)．ガイドワイヤーに沿ってこれをモスキートペアン鉗子で押し込み，膵管，挙上空腸内に留置した(**Fig. 5C，6**)．

考　　察

膵頭十二指腸切除術（pancreatoduodenectomy；以下，PD)，PpPD術後の膵腸吻合部縫合不全は，比較的発生頻度の高い合併症であり[1]，胆汁や腸液を混じた活性化膵液瘻となると腹腔内膿瘍や腹腔内出血を生じ致命的となる．術式の検討，工夫がなされてきた近年でも，膵液瘻が原因となった術後の合併症報告が散見される[2)3]．

膵液瘻を認めた場合にはまず徹底したドレナージ，洗浄が重要であり多くの症例はこれで改善する[4]．当院では2001年1月から2007年3月までPD，PpPDを施行した59例のうち，膵液瘻は9例（16%）に認めた．このうち，今回の2症例はドレナージ，洗浄のみでは軽快せず，難治性膵液瘻と診断した．

膵液瘻に対する治療法は保存的治療と外科的治療に大別される．保存的治療では，洗浄・ドレナージ，膵液外分泌の抑制を目的としてsomatostatin analogueの皮下注射[5]，フィブリン糊を用いた瘻孔充填などが挙げられる[6]．

保存的治療で軽快しないとき，外科的治療として瘻管吻合術，瘻管空腸吻合術，また再吻合を行った報告があるが，一般的に瘻管安定化のために6か月以上閉鎖しない膵液瘻が手術適応とされる[7)8]．しかし，その手術侵襲，難易度を考えると手術療法を選択できる症例は限られると思われる[9]．

これに対して，非観血的内瘻化は低侵襲であると考えられる．今までにPD術後の難治性膵液瘻に対して非観血的内瘻化が行われた本邦報告例

は，医学中央雑誌で「膵頭十二指腸切除」,「膵液瘻」,「内瘻化」をキーワードとして1983年から2008年1月で調べえたかぎり，18例[9)~17)]あった(**Table 1**).

内瘻術の方法，使用チューブはおのおのの報告例で工夫に富んでいる．特に，挙上空腸側が全く造影されない完全外膵液瘻の症例に対しては超音波誘導下に挙上空腸を穿刺し，ガイドワイヤーを通した後，内瘻化を行っていた[9)10)]．また，瘻孔内に細径胆道鏡を挿入し，鏡視下にガイドワイヤーを挙上空腸に留置した症例もあった[11)]．我々の症例では2例とも挙上空腸側は当初より造影され，ガイドワイヤーを通過させることができたが，挙上空腸の確認が困難な場合には，これらの方法は有用と考えられる．

膵液瘻でのT字型ドレーンの留置については伊神ら[17)]の報告がある．これまで8例の経験があり，手技として比較的確立していると思われる．自作のT字型ドレーンを使用し，やはり2本のガイドワイヤーに通してT字型ドレーンを挿入している．この方法ではT字型ドレーンを作製する必要があり，さらに挿入時は使用している0.025 inchのガイドワイヤーは柔らかく，これに通したT字型ドレーンを挿入していくのは経験を要するようである．我々の症例は1例のみであるが，1ccのピストンを使用することによって，ガイドワイヤーが柔らかくても無理なく留置することができ，難治性膵液瘻の場合試みるに値する方法と考えられる．

症例1，2については，主治医の違いにより，治療法の相違が生じた．この2症例について比較検討してみると，どちらも容易に内瘻化しえたのは繰り返しドレナージを施行し，膿瘍腔の縮小化，瘻管のストレート化を図ったためと考えている．しかし，ストレート化が得にくい症例であった場合，モスキートペアン鉗子を使用して瘻孔内に内瘻化チューブを押し込んでいく症例2の方法では困難な場合があると思われる．その点では症例1のT字型ドレーンの留置方法はガイドワイヤーだけでなく，1ccのピストンをガイドに挿入するため，比較的容易であると考える．

内瘻化の時期については，最も早い症例で伊神らの第22病日である．我々の症例では治療法を模索しつつ行われたため症例1では第142病日，症例2では第333病日と内瘻化までに期間を要してしまったが，もっと早期に内瘻化を試みてもよいと考えられた．

非観血的内瘻術は外科的治療のように手術から6か月以上待つ必要はなく，術後短期間かつ低侵襲で行える手技である．難治性膵液瘻に対してまず非観血的内瘻術を試みることは非常に有用と考えられる．

文　献

1) 渡辺　学，碓井貞仁，原　宏久ほか：膵空腸吻合法の現況―第28回日本膵切研究会アンケート調査より―．胆と膵　**23**：141―147, 2002
2) 三輪史郎，野池輝匡，野村和彦ほか：膵頭十二指腸切除術における膵消化管吻合の工夫．手術　**58**：1455―1458, 2004
3) 渡邊健次，加藤岳人，柴田佳久ほか：膵頭十二指腸切除後総肝動脈破綻出血に対し肝動脈結紮と門脈部分動脈化が有効と考えられた1例．日臨外会誌　**68**：410―414, 2007
4) 阪本良弘，小菅智男，島田和明ほか：膵頭十二指腸切除後の膵液瘻対策．臨外　**61**：1619―1623, 2006
5) Nakatsuka A, Yamaguchi K, Chijima K et al：Octreotide inhibits pancreatic ecocrine secretion and prevents pancreatoenterostomy leakage. Int Surg **85**：124―129, 2000
6) 徳山泰治，古田智彦，須原貴志ほか：術後難治性膵液瘻に対してフィブリン糊瘻孔内充填が有効であった1例．日消外会誌　**36**：1535―1540, 2003
7) 加藤俊介，桑山隆志，本橋英明ほか：難治性膵液瘻に対して手術療法が奏効した1例．手術　**58**：1499―1501, 2004
8) 新居利英，矢吹英彦，唐崎秀則ほか：膵頭十二指腸切除術後膵消化管再吻合の3例．日臨外会誌　**61**：1048―1052, 2000
9) 清水貞利，堀井勝彦，松山光春ほか：超音波誘導下内瘻術が奏効した膵頭十二指腸切除後の膵液瘻の2例．日臨外会誌　**66**：182―186, 2005
10) 太田哲生，永川宅和，月岡雄治ほか：膵頭十二指腸切除後に発生した難治性外膵液瘻管ドレナージ術が奏功した1例．胆と膵　**11**：659―664, 1990
11) 野崎功雄，竹内龍三，森本接夫ほか：IVRを応用して内瘻化した膵頭十二指腸切除後完全外膵液瘻の1例．臨外　**53**：647―650, 1998
12) 太田岳洋，吉川達也，新井田達雄ほか：膵頭十二指腸切除術後の難治性膵液瘻に対し非観血的内

瘻術を施行した2例．日臨外会誌　60：508―512, 1999
13）児玉久光，野宗義博，高島郁博ほか：難治性膵液瘻に対して胃内視鏡下の経皮的膵瘻管ドレナージ術が奏功した1例．外科　63：362―365, 2001
14）谷口史洋，相川一郎，松田哲朗ほか：膵頭十二指腸切除後の難治性膵液瘻に対し非観血的内瘻術にて治癒した1例．日消外会誌　35：58―62, 2002
15）鬼頭　靖，神谷里明，小川明男ほか：膵頭十二指腸切除術後の難治性膵液瘻に対し非観血的内瘻術が奏功した1例．日臨外会誌　63：1990―1992, 2002
16）玉井秀政，園山輝久，萩原明於ほか：非観血的内瘻術により治癒した膵頭十二指腸切除術後の難治性膵液瘻の1例．日臨外会誌　64：449―452, 2003
17）伊神　剛，椰野正人，神谷順一ほか：膵頭十二指腸切除術後膵空腸吻合部縫合不全に対するTチューブを用いた膵液内瘻法．手術　61：1777―1780, 2007

Percutaneous Treatment using a T-tube or an Internal Drainage Tube is a Useful Method for Pancreaticocutaneous Fistula that may Occur following Pancreaticoduodenectomy. Report of Two Cases

Mayumi Kawamata, Haruki Kurosawa, Shigeharu Komatsu, Mitsutaka Sugita,
Youhei Hamaguchi, Hidenobu Masui, Tadao Fukushima, Masatoshi Mogaki,
Kaoru Nagahori and Hiroshi Shimada*
Department of Surgery, Yokosuka Kyosai Hospital
Department of Gastroenterological Surgery, Yokohama City University, Graduate School of Medicine*

We report two cases of refractory pancreaticocutaneous fistula, a critical complication that may occur after pancreaticoduodenectomy（PD), successfully treated by interventional internal drainage. Case 1：A 68-year-old man who underwent pylorus-preserving pancreaticoduodenectomy（PpPD）for bile-duct carcinoma began discharging pancreatic juice from the drain on postoperative day（POD）5, but this halted and the fistula healed spontaneously. The patient was discharged on POD55. However, 3 days later, the fistula showed bleeding and he was readmitted. Abdominal CT and angiography showed bleeding from a pseudo aneurysm at the stump of the gastroduodenal artery, necessitating embolotherapy. Pancreatic juice then began to leak from the fistula. Drainage was continued, but leakage was not cured. On POD142, a T-tube was inserted into the elevated jejunum and the pancreatic duct for internal drainage. About 3 months later, the T-tube was removed. Case 2：A 74-year old woman underwent PpPD for bile duct carcinoma. Pancreatic juice started discharging from the drain, but halted and the fistula healed spontaneously. She was discharged on POD46. However, soon after that, the pancreaticocutaneous fistula wound showed exudation and she was readmitted. A drainage tube was inserted into the pancreatic duct from the fistula. On POD333, a lost-stent short tube was inserted into the elevated jejunum and pancreatic duct for internal drainage. The leakage of pancreatic juice stopped 6 days after this insertion. Percutaneous treatment using a T-tube or an internal drainage tube is useful for pancreaticocutaneous fistula following PD.

Key words：pancreaticocutaneous fistula, interventional internal drainage, pancreaticoduodenectomy
〔Jpn J Gastroenterol Surg 42：133―138, 2009〕

Reprint requests：Mayumi Kawamata　Department of Surgery, Yokohama Citizen's Hospital
56 Okazawa-cho, Hodogaya-ku, Yokohama, 240-8855 JAPAN
Accepted：July 23, 2008

©2009 The Japanese Society of Gastroenterological Surgery　　Journal Web Site：http：//www.jsgs.or.jp/journal/