日消外会誌　42（1）：139，2009年

研究速報

# 生体吸収性ポリマーによる胃壁の再生

埼玉医科大学国際医療センター消化器病センター消化器外科，奈良県立医科大学住居医学*

合川　公康　　宮澤　光男　　岡田　克也
鳥井　孝宏　　利光　靖子　　岡本　光順
大谷　吉秀　　小山　　勇　　筏　　義人*

**はじめに**：近年，胃に発生する腫瘍性病変は，診断，治療機器の進歩により，低侵襲治療が可能となっているが，低分化癌や粘膜下腫瘍では，小さな病変でも胃壁の全層切除が必要になることが多い．胃はその形態的特徴のため，切除部位によっては直接縫合閉鎖を行うと変形や狭窄を起こし，たとえ広範囲の胃を温存可能でも，術後の quality of life を著しく悪化させる．そこで，我々は胃部分切除部を代用胃壁により修復し，変形や狭窄を最小限にとどめれば，過分な胃切除が不要となり，生体機能を温存させた根治術が可能になると考えた．本研究においては，我々が開発している生体吸収性ポリマー（Bioabsorbable polymer；以下，BAP）[1]を，広範な胃壁欠損部に移植し，胃壁の再生過程，臨床応用の可能性を検討した．

**方法**：雑種ブタ（n＝3）を全身麻酔下に開腹し，胃体中部前壁を6×6cm 切除し（ブタ胃体中部の約1/3周），ここに同サイズの BAP をパッチ状に移植し欠損を閉鎖した．この BAP はポリカプロラクトンとポリ乳酸の50：50共重合体をポリグリコール酸の繊維で補強したもので，約8週間で分解吸収される．胃壁形状を保持するため，厚さ1mm の BAP を3枚重層し使用した．移植1か月後に上部消化管内視鏡検査を施行し，移植3か月後，ブタを再開腹，胃を全摘出し，移植部を肉眼的，組織学的に観察した．

**結果**：ブタは全例（n＝3），犠牲死させるまで生存した．移植1か月後の上部消化管内視鏡検査では，移植部の内腔面は潰瘍形成していたが正常な胃の形状を保っていた．移植3か月後，肉眼的に移植部の胃壁厚は薄かったが，変形はなく，漿膜面，粘膜面ともに native 胃と同様であった（**Fig. 1**）．組織学的にはポリマーの遺残は認めず，粘膜，粘膜下層ともに native 同様に再生していた．平滑筋層と弾性線維は native に比較して少量で，結合組織増生が認められた．

**考察**：本研究の結果より，我々が用いた BAP は移植後早期にも縫合不全や通過障害がなく，また移植後3か月にて粘膜がほぼ正常に再生しており，臨床に使用可能である．特に，緊急時には有用と考えられるが，長期的な観点からは，筋層の再生遅延が問題である．これらの再生遅延の一因は胃壁の血管新生の遅延と考え，ポリマーに増殖因子を添加し[2]，筋層の再生が促進するかを検討中である．胃壁欠損を修復する生体吸収性の素材として，ブタ由来 small intestinal submucosa（SIS）[3]が報告されているが，本 BAP は，SIS に比べ，材質の加工が容易で，完全な人工物であり人畜共通感染の危険性もない．代用胃壁の材質の条件として，周囲から誘導される細胞が増殖分化する足場を欠損部に整え，その後吸収されるものであれば良いと考えている．現在，これらの条件を満たし，胃壁の形状を保った状態で，細胞が生着しやすく，筋肉の再生速度が早く，より広い範囲の修復が可能な素材の作製を進めている．

**Fig. 1**　On three months after operation, a patched site revealed normal mucosa without scar (*arrows*).

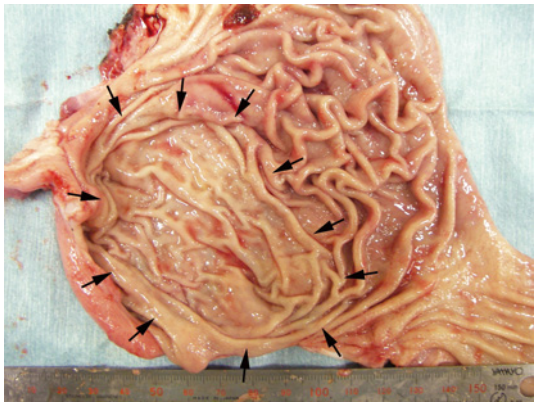

**Key word**：gastric wall regeneration

**文献**：1）Miyazawa M, Torii T, Toshimitsu Y et al：A tissue-engineered artificial bile duct grown to resemble the native bile duct. Am J Transplant **5**：1541―1547, 2005　2）Szabo S, Vincze A：Growth factors in ulcer healing：lessons from recent studies. J Physiol Paris **94**：77―81, 2000　3）Ueno T, de la Fuente SG, Abdel-Wahab OI et al：Functional evaluation of the grafted wall with porcine-derived small intestinal submucosa（SIS）to a stomach defect in rats. Surgery **142**：376―383, 2007

**Gastric Wall Regeneration Using Bioabsorbable Polymer**

Masayasu Aikawa, Mitsuo Miyazawa, Katsuya Okada, Takahiro Torii, Yasuko Toshimitsu, Kojun Okamoto, Yoshihide Ohtani, Isamu Koyama and Yoshito Ikada*

Gastrointestinal Center, Saitama Medical University International Medical Center,
Division of Life Science, Nara Medical University*

＜2008年10月22日受理＞別刷請求先：合川　公康　〒350-1298　日高市山根1397―1　埼玉医科大学国際医療センター

©2009 The Japanese Society of Gastroenterological Surgery

Journal Web Site：http://www.jsgs.or.jp/journal/