日消外会誌　42（3）：288～292，2009年

症例報告

サイトメガロウイルス感染および直腸膣瘻を合併した潰瘍性大腸炎の１例

新潟大学大学院医歯学総合研究科消化器・一般外科学分野
島田　能史　　飯合　恒夫　　丸山　　聡
谷　　達夫　　畠山　勝義

サイトメガロウイルス感染および直腸膣瘻を合併した潰瘍性大腸炎の１例を経験した．症例は40歳の女性で，36歳時に発症した再燃緩解型の左側大腸炎型潰瘍性大腸炎であった．発熱，下痢にて再燃し，強力ステロイド静注療法や白血球除去療法などの内科的治療中に膣からの排便があり，注腸造影Ｘ線検査にて直腸膣瘻の診断となった．大腸内視鏡検査で地図状潰瘍，末梢血細胞診でCMVpp65陽性細胞がそれぞれ認められた．サイトメガロウイルス感染による深部に及ぶ潰瘍形成が直腸膣瘻の形成に関与した可能性が考えられた．Ganciclovir投与後に潰瘍性大腸炎の活動性は改善し，Ｓ状結腸人工肛門造設後に回腸嚢肛門吻合術を施行した．サイトメガロウイルス感染を合併した潰瘍性大腸炎では，さらに直腸膣瘻の合併を念頭におき診断および治療にあたるべきと考えられた．

はじめに

直腸膣瘻を合併した潰瘍性大腸炎はまれであり，欧米の最近の報告では手術例の1％[1]，本邦の報告では手術例の1.3％[2]とされている．今回，我々はサイトメガロウイルス感染と直腸膣瘻を合併した潰瘍性大腸炎の１例を経験したので，文献的考察を加えて報告する．

症　　例

症例：40歳，女性

主訴：発熱，下痢，膣からの排便

家族歴：特記すべきことなし．

既往歴：特記すべきことなし．

現病歴：2000年，36歳時に下痢で発症した．左側大腸炎型潰瘍性大腸炎と診断され治療されていた．再燃時はステロイド内服で緩解を得られていた．2004年５月頃より発熱，下痢があり，他院にて強力ステロイド静注療法を行ったが症状は改善せず，白血球除去療法が行われた．９月頃より膣からの排便があり注腸造影Ｘ線検査にて直腸膣瘻の診断となった．また，末梢血細胞診でCMVpp65陽性細胞を認めたため，ganciclovir投与が開始された．10月中旬に潰瘍性大腸炎および直腸膣瘻の外科的治療目的に当科紹介受診した．

入院時現症：身長160cm，体重34.7kg．血圧118/68mmHg，脈拍64回/分．結膜に貧血，黄疸を認めなかった．腹部は平坦・軟，圧痛はなかった．肛門病変は認めなかった．

入院時検査所見：血液生化学的検査では，WBC 3,760/μl，CRP 0.4mg/dlと炎症所見を認めず，Hbは10.5g/dlと低下していた．胆道系酵素の上昇（ALP 343IU/*l*，γ-GPT 146IU/*l*）と軽度肝機能障害（GOT 23IU/*l*，GPT 56IU/*l*）を認めた．

大腸内視鏡検査所見：直腸からＳ状結腸にかけて連続性にハウストラの消失，浅い潰瘍形成そして炎症性ポリープを認め，上行結腸には地図状潰瘍を認めた（**Fig. 1**）．潰瘍底を含めて複数か所の生検を行ったが，サイトメガロウイルス感染を示唆する核内封入多体の所見は認めなかった．

注腸造影Ｘ線検査所見：直腸からＳ状結腸にかけて鉛管状所見，偽ポリポーシスを認めた．また，直腸の前方に瘻孔を認め，膣が造影された

＜2008年９月24日受理＞別刷請求先：島田　能史
〒951-8510　新潟市中央区旭町通1―757　新潟大学大学院医歯学総合研究科消化器・一般外科学分野

Fig. 1　Colonoscopy. Note the geographic ulcer of ascending colon.

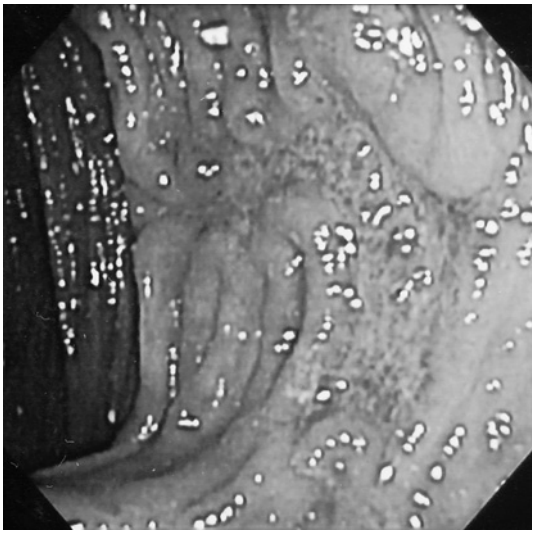

Fig. 2　Double contrast study of the colon and rectum. Note the rectovaginal fistula (arrow) and intra-vaginal pooling of contrast medium (arrow head).

(**Fig. 2**).

本症例は，当科入院時のステロイド投与総量が約 14g であり，骨粗鬆症も認めたため，相対的手術適応と考えられた．しかし，潰瘍性大腸炎の活動性は，ganciclovir 投与後に改善傾向にあり，患者の主な訴えは直腸膣瘻による膣からの排便であった．したがって，直腸膣瘻に対して瘻孔閉鎖を目的に 2004 年 10 月下旬，一時的 S 状結腸人工肛門を造設し，その後ステロイド内服量を減量してから潰瘍性大腸炎に対して根治術を行った．なお，S 状結腸人工肛門造設後に膣からの排便および分泌物は消失し，術後 18 日目の下部消化管内視鏡検査では，直腸膣瘻を証明できなかった．

手術所見：2005 年 6 月大腸全摘出術，回腸嚢肛門吻合術(ileo-anal anastomosis；以下，IAA)，一時的回腸人工肛門造設術を施行した．直腸と膣の剥離は容易であり，直腸膣瘻が存在したと思われた部位に瘻孔や瘢痕などは確認できなかった．

病理組織学的検査所見：摘出標本は肉眼上，直腸に狭窄および偽ポリープを認めたが，瘻孔は認めなかった．病理組織学的診断は ulcerative colitis，left colitis type，active and remisson phase であり，サイトメガロウイルス感染は明らかではなかった．

術後経過：第 12 病日にドレーンより便汁の排出があり，腹膜炎の所見を認めたため，緊急手術を行った．回腸人工肛門の口側約 5cm の部位に径 0.5cm 程度の抜き打ち状の消化管穿孔を認めたため，回腸部分切除術および回腸人工肛門再造設術を行った．同部位の病理組織学的検査では，肉芽腫などの特異的所見はなく，サイトメガロウイルス感染などの感染の所見も明らかではなかった．その後は特に問題なく経過し，再手術後第 35 病日に退院した．2005 年 11 月に回腸人工肛門閉鎖術を行い，その後は膣瘻の再発もなく良好に経過している．

考　　察

潰瘍性大腸炎は直腸から全大腸にいたるまでさまざまな範囲に連続した炎症性病変を形成し，その炎症は主に粘膜から粘膜下層までにとどまることが特徴である．したがって，同じ炎症性腸疾患でも腸管に全層性炎症を来す Crohn 病と比較し

Table 1　Restorative proctocolectomy in patients with rectovaginal fistula associated with ulcerative colitis

Author	(year)	Age	UC onset	Extent	RVF onset	Operative procedure	Recurrence of fistula	Treatment of recurrence of fistula	Final success	Follow up (months)
Harms[4]	(1987)	37	24	Total	37	IAA	No		Yes	24
Froines[5]	(1991)	30	25	ND	25	IAA	No		Yes	31
		34	19	ND	19	IAA	No		Yes	24
		33	33	ND	33	IAA	No		Yes	39
Zinicola[1]	(2004)	39	21	Total	37	IAA	Yes	Transanal flap	Yes	156*
		38	34	Total	ND	IAA	No		Yes	60
		19	13	Rectosigmoid	18	IAA	Yes	Loose seton	Yes	31*
		24	18	Rectosigmoid	24	IAA	No		Yes	17
Koganei[2]	(2005)	ND	28	Total	35	IACA	No		Yes	144
		ND	21	Total	43	IACA	No		Yes	146
		ND	19	Total	24	IACA	No		Yes	68
		ND	19	Total	50	IACA	Yes	Observation	No	21
Present case (Case 1)		40	36	Left side	40	IAA	No		Yes	28

UC：ulcerative colitis, RVF：rectovaginal fistula, IAA：ileo-anal anastomosis, ND：not described, IACA：ileo-anal canal anastomosis, *Follow-up after closure of recurrence of fistula.

て，潰瘍性大腸炎における瘻孔形成の頻度は低いと考えられる．潰瘍性大腸炎に合併した直腸膣瘻の発生頻度は，欧米の報告をもとに3～10%程度とされてきたが[3)~5)]，最近の欧米の報告ではZinicolaら[1)]が1%，本邦においては小金井ら[2)]が1.3%と報告している．これらの報告による頻度は，いずれも手術例を対象としたものであり，実際の頻度はさらに低いものと考えられる．

一方，Crohn病に直腸肛門病変が高頻度に合併することはよく知られており[6)7)]，約10%に直腸膣瘻が合併すると報告されている[8)9)]．潰瘍性大腸炎に合併した直腸膣瘻はまれであるため，その診断には潰瘍性大腸炎と比較して直腸膣瘻の合併頻度の高いCrohn病との鑑別診断が必要である．しかし，両者の鑑別は必ずしも明確に行われるわけではなく，鑑別に苦慮する症例も存在する[10)11)]．潰瘍性大腸炎に対して行われるIAAは，Crohn病に対しては腹腔内膿瘍形成や回腸嚢不全などの術後合併症の頻度が高いことから一般的には行われておらず[12)13)]，両者の鑑別診断は外科治療の選択のうえでも重要である．本症例は，経過中の画像診断で直腸から口側大腸にかけてびまん性の炎症を認め，縦走潰瘍や敷石像などの所見はなかった．また，術前生検組織と切除標本組織のいずれからも非乾酪性類上皮性肉芽腫は検出されず，病理組織学的検査所見からも潰瘍性大腸炎として矛盾しないとの診断を得ることができた．

直腸膣瘻を合併した潰瘍性大腸炎の特徴として，罹病期間が長いこと[4)5)]，重症であること[1)5)]，再燃緩解型であること[2)]などが挙げられている．また，肛門周囲膿瘍[14)15)]や直腸狭窄[1)]を伴う症例もあり，下部直腸における深部におよぶ強い炎症の繰り返しにより直腸膣瘻が発生するものと考えられる．今回，報告した症例はサイトメガロウイルス感染を合併した潰瘍性大腸炎であった．サイトメガロウイルス感染は，しばしばステロイド抵抗性潰瘍性大腸炎に合併するとされ，その内視鏡像は打ち抜き潰瘍や地図状潰瘍を特徴とし，中毒性巨大結腸症や難治性・重症潰瘍性大腸炎との関連が示唆されている[16)17)]．本症例では，病理組織学的にはサイトメガロウイルス感染細胞を証明できなかったが，末梢血細胞診にてCMVpp65陽性細胞を認め，内視鏡像では地図状潰瘍を呈していた．サイトメガロウイルス感染による深部に及ぶ潰瘍形成が直腸膣瘻の形成に関与した可能性も考えられた．サイトメガロウイルス感染と直腸膣瘻を合併した潰瘍性大腸炎の報告は，PubMedで「Cytomegalovirus」,「Rectovaginal fistula」,「Ulcera-

tive colitis」をキーワードとして1963年から2008年2月を対象期間として検索したところ報告はなく，医中誌Webでも「サイトメガロウイルス」,「直腸膣瘻」,「潰瘍性大腸炎」をキーワードとして1983年から2008年2月までの文献について検索したがやはり報告例はなかった.

直腸膣瘻を合併した潰瘍性大腸炎の外科治療に関して，Harmsら[4]は肛門機能が保たれている症例はIAAの適応があると報告した.直腸膣瘻を合併した潰瘍性大腸炎に対してIAAもしくは回腸嚢肛門管吻合術を施行した報告は，PubMedで「Ulcerative colitis」,「Rectovaginal fistula」をキーワードとして1963年から2008年2月を対象期間として検索したところ8例がみられ，医中誌Webで「潰瘍性大腸炎」,「膣瘻」をキーワードとして1983年から2008年2月までの文献について検索したところ4例がみられた（**Table 1**）．以上の12例に自験例1例を加えた13例中，自験例を除く12例は，直腸膣瘻に対して瘻管切除術が施行されていた．しかし，自験例では人工肛門造設後に直腸膣瘻は閉鎖したため，瘻管切除術は必要なく切除標本でも瘻孔は証明できなかった．自験例のように潰瘍性大腸炎の活動性が内科的治療によりコントロールされている症例では，人工肛門造設により瘻孔部の安静をはかることで直腸膣瘻が閉鎖する可能性もあるものと考えられる．また，本症例ではサイトメガロウイルス感染がganciclovir投与後に改善したことが瘻孔閉鎖につながった可能性がある．IAAもしくは回腸嚢肛門管吻合術後に明らかな膣瘻の再発は13例中3例（23%）に認めたが，Zinicolaら[1]はIAA後の膣瘻再発2例に対して，それぞれtransanal flapとloose setonを行い良好な成績を得たと報告している．なお，自験例はIAA後に膣瘻の再発なく経過している．

サイトメガロウイルス感染を合併した潰瘍性大腸炎では，さらに直腸膣瘻の合併もあり得ることを念頭に診断および治療にあたるべきと考えられた.

本論文の要旨は第61回日本消化器外科学会定期学術総会（2006年7月，横浜市）にて発表した.

文　献

1) Zinicola R, Nicholls RJ：Restorative proctocolectomy in patients with ulcerative colitis having a recto-vaginal fistula. Colorectal Dis **6**：261―264, 2004
2) 小金井一隆，木村英明，杉田　昭ほか：直腸（肛門）膣瘻を合併した潰瘍性大腸炎の治療経験．日消誌　**103**：1355―1360, 2006
3) de Dombal FT, Watts JM, Watkinson G et al：Incidence and management of anorectal abscess, fistula and fissure, in patients with ulcerative colitis. Dis Colon Rectum **9**：201―206, 1966
4) Harms BA, Hamilton JW, Starling JR：Management of chronic ulcerative colitis and rectovaginal fistulas by simultaneous ileal pouch construction and fistula closure：report of a case. Dis Colon Rectum **30**：611―614, 1987
5) Froines EJ, Palmer DL：Surgical therapy for rectovaginal fistula in ulcerative colitis. Dis Colon Rectum **34**：925―930, 1991
6) McKee RF, Keenan RA：Perianal Crohn's disease―is it all bad news? Dis Colon Rectum **39**：136―142, 1996
7) 五十嵐正広，勝又伴栄，小林清典ほか：クローン病と皮膚病変．臨消内科　**14**：1741―1747, 1999
8) Radchliff AG, Ritchie JK, Lennard-Jones JE et al：Anovaginal and rectovaginal fistulas in Crohn's disease. Dis Colon Rectum **31**：94―99, 1988
9) 福島恒男，松尾恵五，小金井一隆：Crohn病の合併した肛門膣瘻の治療．日本大腸肛門病会誌　**51**：496―499, 1998
10) Guindi M, Riddell RH：Indeterminate colitis. J Clin Pathol **57**：1233―1244, 2004
11) 樋渡信夫：Indeterminate colitis概念と診断．胃と腸　**41**：867―868, 2006
12) Reese GE, Lovegrove RE, Tilney HS et al：The effect of Crohn's disease on outcomes after restorative proctocolectomy. Dis Colon Rectum **50**：239―250, 2007
13) Brown CJ, Maclean AR, Cohen Z et al：Crohn's disease and indeterminate colitis and the ileal pouch-anal anastomosis：outcomes and patterns of failure. Dis Colon Rectum **48**：1542―1549, 2005
14) 福田有希子，芹澤　宏，矢島知治ほか：直腸膣瘻を合併し，肛門周囲膿瘍を形成した潰瘍性大腸炎の1例．日消誌　**98**：544―548, 2001
15) 羽根田祥，舟山裕士，福島浩平ほか：直腸膣瘻に対して手術を施行した潰瘍性大腸炎の1例．日本大腸肛門病会誌　**58**：35―38, 2005
16) 和田陽子，松井敏幸，吉澤直之ほか：難治性潰瘍性大腸炎におけるサイトメガロウイルス感染症その診断，治療と経過．胃と腸　**40**：1371―1382, 2005

17）池田圭祐，岩下明徳，松井敏幸ほか：手術例からみた難治性潰瘍性大腸炎におけるサイトメガロウイルス感染．胃と腸　40：1401―1410, 2005

Cytomegalovirus infection and Rectovaginal Fistula associated with Ulcerative Colitis：Report of a Case

Yoshifumi Shimada, Tsuneo Iiai, Satoshi Maruyama,
Tatsuo Tani and Katsuyoshi Hatakeyama
Division of Digestive and General Surgery,
Niigata University Graduate School of Medical and Dental Sciences

We report the case of patient with cytomegalovirus infection and rectovaginal fistula associated with ulcerative colitis. A 40-year-old woman was diagnosed with ulcerative colitis of left-sided colitis 4 years earlier. Her clinical course was relapse-remitting type. She was relapsed, and received steroid injection therapy and leukocytapheresis. After then, she had defecation from vagina. Double contrast study of the colon and rectum revealed rectovaginal fistula. Colonoscopy showed geographical ulcer and peripheral blood cytology showed CMVpp65 positive cells. Deep ulceration created by cytomegalovirus infection seems a possible cause of rectovaginal fistula. Her activity of ulcerative colitis was improved after antivirus treatment by ganciclovir. We conducted diverting sigmoid colostomy for rectovaginal fistula. Eight months later, she was underwent total colectomy, ileal pouch anal anastomosis and setting of diverting ileostomy. Rectovaginal fistula should be taken into account in cases of ulcerative colitis with cytomegalovirus infection.

Key words：cytomegalovirus infection, rectovaginal fistula, ulcerative colitis

〔Jpn J Gastroenterol Surg 42：288―292, 2009〕

Reprint requests：Yoshifumi Shimada　Division of Digestive and General Surgery, Niigata University Graduate School of Medical and Dental Sciences
1-757 Asahimachi-dori, Chuo-ku, Niigata, 951-8510 JAPAN

Accepted：September 24, 2008

©2009 The Japanese Society of Gastroenterological Surgery　Journal Web Site：http://www.jsgs.or.jp/journal/