日消外会誌　42（3）：305～310，2009年

症例報告

術後12年目に発見されたsm直腸カルチノイドの異時性肝転移の1切除例

石巻市立病院外科，東北大学病院病理部*

阿部　友哉　　内山　哲之　　北山　　卓　　大石　英和
小田　　聡　　伊勢　秀雄　　渡辺　みか*

症例は58歳の男性で，径約8cmの巨大肝腫瘍の精査化療目的に入院となった．既往として1995年に13mm大のsm直腸カルチノイドに対して他院で低位前方切除を受けていた．腹部CT・MRI・血管造影検査にて肝右葉に径8cm大の門脈腫瘍栓を有する分葉状の腫瘍を認め，生検にて直腸カルチノイドの肝転移の診断となり2006年2月肝拡大右葉切除術を施行した．病理組織学的診断でも直腸カルチノイドの肝転移と診断された．20mm未満sm直腸カルチノイドの肝転移の本邦報告例は，自験例を含め21例である．その中で12年もの長期経過後転移が見つかった症例は本症例のみであった．まれではあるが，直腸カルチノイドの経過観察の際には異時性肝転移の可能性を念頭におくべきと考えられた．

はじめに

腫瘍径20mm以下かつ深達度smである直腸カルチノイドの転移率は非常に低い[1]ため，内視鏡的切除が選択されやすく，その後も局所の定期的観察のみが行われやすい．しかし，リンパ節転移や肝転移の報告も増加しており決して無視できない．今回，我々は腫瘍径13mm，深達度smの直腸カルチノイドで術後12年もの長期を経過した異時性肝転移例を経験したので報告する．

症　　例

症例：58歳，男性

主訴：特になし

家族歴，既往歴：特になし．

現病歴：直腸カルチノイド（腫瘍径13mm）にて平成6年他院で低位前方切除術施行．病理組織学的検査所見ではsm，v1，＃251のリンパ節転移があった．術後は約1年同院に通院していたが，その後通院しなかった．平成16年，旅行先の病院で腸閉塞にて入院した際に径7cmの肝腫瘍を指摘された．近医にて精査したが，腫瘍マーカー正常のため経過観察となった．平成17年11月のCTで腫瘍径8cmとやや増大したため当院紹介入院となった．

入院時現症：腹部は平坦・軟で圧痛はなかった．カルチノイド徴候を認めなかった．

入院時検査所見：ALT 40IU/*l*，ALP 1,104IU/*l*，γGTP 432IU/*l*，LDH 634IU/*l*と肝胆道系酵素の異常を認めた．Hb 12.4g/dlと貧血を認めた．腫瘍マーカーはCEA 0.8ng/ml，CA19–9 3.09U/ml，AFP 2.72ng/ml，PIVKA-2 19mAU/mlと正常範囲内であった．血中セロトニン173ng/mlと異常を認めなかった．

腹部CT：肝右葉に中肝静脈に接して分葉状の造影効果に乏しい腫瘍を認めた（**Fig. 1**）．

腹部超音波検査：腫瘍は内部不均一なhypoechoic lesionであった．

MRI検査：T1強調像およびT2強調像ともに低吸収域と高吸収域の混在する不均一な腫瘍であった（**Fig. 2**）．ガドリニウムによる造影効果は認めなかった．

FDG-PET：腫瘍に集積は認めなかった．

腹部血管造影検査：腫瘍はhypovascularで門脈前区域枝に腫瘍栓を認めた（**Fig. 3**）．

＜2008年9月24日受理＞別刷請求先：阿部　友哉
〒986–0835　石巻市南浜町1―7―20　石巻市立病院外科

Fig. 1　Computed tomography showed hypoenhanced lobular tumor in right lobe of the liver.

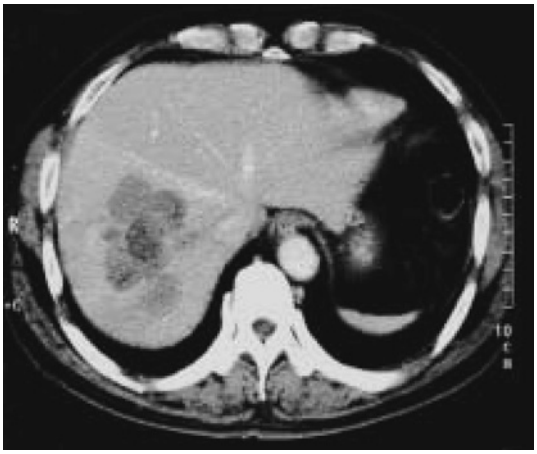

Fig. 2　Magnetic resonance imaging T1 weighted image revealed a heterogenous iso/low intensity mass.

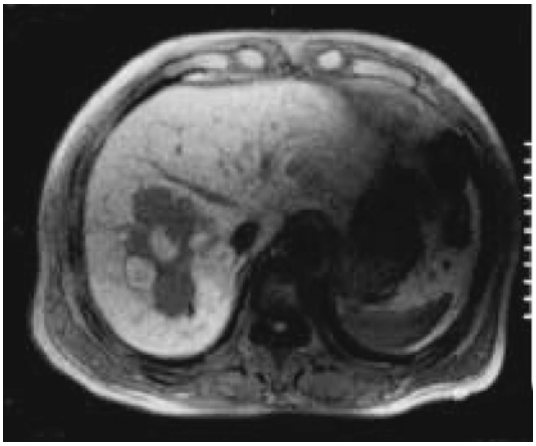

以上より，原発性肝癌・肝内胆管癌・転移性肝癌などの鑑別診断が挙げられた．1年以上も経過観察されたがやや増大した程度であるためslow growingな腫瘍と考えられる一方，腫瘍栓を形成しているため悪性腫瘍が示唆された．診断を確定させるため肝腫瘍生検を行ったところ，カルチノイドとの診断であった．直腸カルチノイドの肝転移の診断で，2006年2月に肝拡大右葉切除術を施行した．術中所見では他臓器転移は認めなかった．

切除標本：腫瘍の最大径は約8cmで割面は多結節融合型に類似し，一部脂肪成分のような構造を含んでいた．右肝静脈および門脈前区域枝を巻き込んで腫瘍栓を形成していた（**Fig. 4**）．

Fig. 3　Arterioportography showed tumor thrombi in a right anterior portal vein（arrow）.

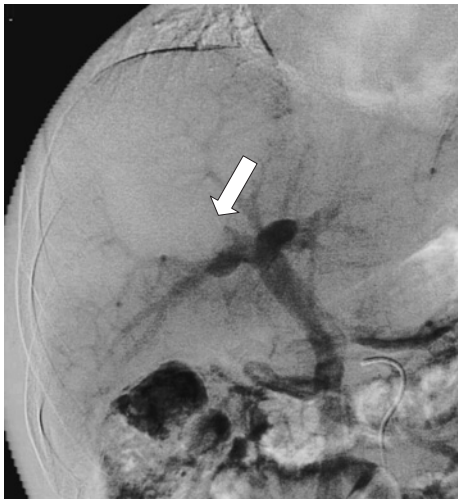

Fig. 4　Macroscopic findings of the resected specimen. A tumor of 8cm in diameter was shown like contiguous multinodular type contained fat-like component.

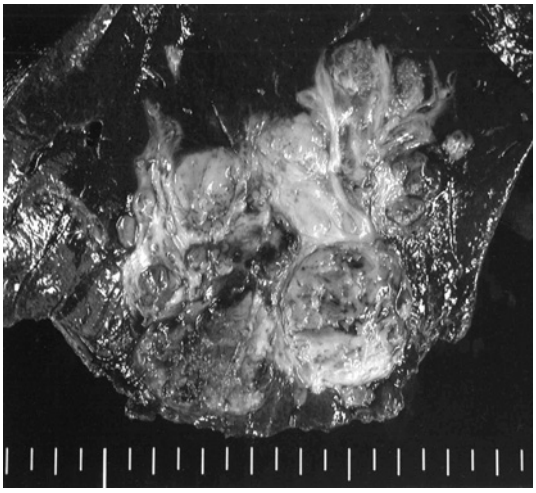

病理組織学的検査所見：肝腫瘍は卵円形核と微細顆粒状胞体を有する円柱状～立方状細胞より構成され，血管を主体とする狭い間質を介して索状

Fig. 5　Microscopic findings of the resected specimen. A：the tumor was composed of columnar cells with oval shaped nuclei arranged in trabecular or nested pattern（HE stain ×400）. B：Immunohistochemical staining for Chromogranin A was positive（×400）. C：Many tumor cells were positive for Ki-67（Labelling index = 30.6%）（×400）.

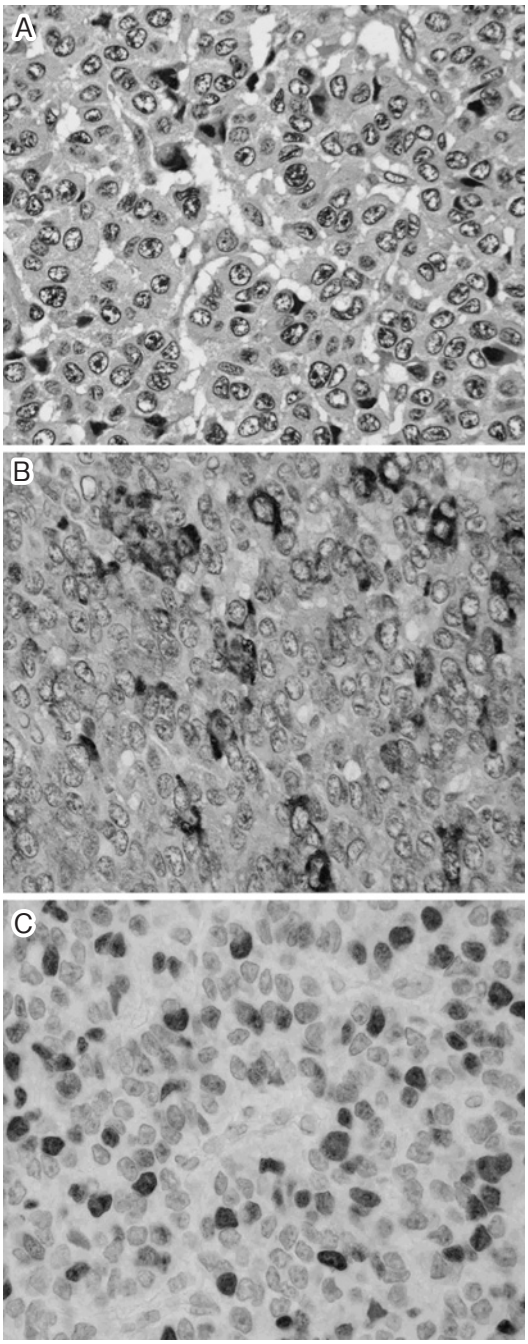

Fig. 6　Microscopic findings of the rectal carcinoid tumor. A：HE stain（×400）. B：Immunohistochemical staining for Ki-67（Labelling index = 4.7%）（×400）.

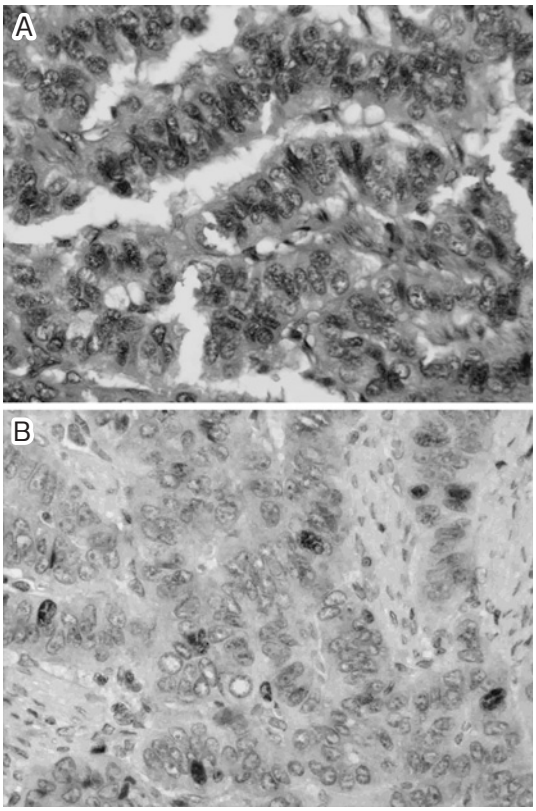

ないし胞巣状に配列していた(**Fig. 5A**)．腫瘍は大小の門脈枝内を腫瘍塞栓の形で広範囲に進展しており，肝静脈内にも腫瘍塞栓を来していた．35～40/10HPF 程度の多数の核分裂像を認めた．免疫染色検査にてサイトケラチン(AE1/AE3)，NSE，クロモグラニン A，CD56 陽性でセロトニンは部分的に陽性であった(**Fig. 5B**)．神経内分泌腫瘍を支持する所見であり，カルチノイドの転移と判断された．Ki-67 陽性率は 30.6% と非常に高く，悪性度の高さが推測された(**Fig. 5C**)．原発の直腸カルチノイドは転移巣と同様であるが異型が弱く，部分的にやや異型の強い個所が混在していた（**Fig. 6A**）．原発腫瘍の Ki-67 陽性率は全体的には 1.1% と低値であったが，異型の強い個所では 4.7% とやや高い値であった（**Fig. 6B**）．

Table 1　Reported cases of rectal carcinoid less than 20mm within the submucosa and associated with liver metastasis in Japan（1991 ～ 2007）

NO	Author	Year	Patient	Size (mm)	Type	Depression	ly	v	Interval (month)	Resection
①	Soga[16]	1991	56M	10	I s	−	?	?	0	−
②	Soga[16]	1991	46F	10	?	+	−	−	0	−
③	Iwasaki[17]	1992	70M	7	?	+	−	+	0	+
④	Maeda[18]	1993	58F	9	I s	+	−	−	0	+
⑤	Sorimachi[19]	1994	55F	10	?	+	−	−	0	−
⑥	Okumura[20]	1997	65F	3	I p	?	+	+	12	−
⑦	Mochizuki[21]	1998	73M	3	?	?	+	+	36	−
⑧	Igami[22]	1999	52M	12	I s	+	+	−	36	+
⑨	Furukawa[23]	2000	54M	10	I s	+	+	+	0	−
⑩	Doi[24]	2001	52M	10	?	?	?	?	0	−
⑪	Saitou[25]	2001	56F	9	I s	+	+	+	6	−
⑫	Nosaka[26]	2001	57F	5	?	−	−	−	8	+
⑬	Suda[27]	2002	54M	10	I s	+	+	−	0	−
⑭	Tominaga[28]	2002	71M	6	I s	−	+	+	0	−
⑮	Nagano[1]	2002	71F	11	I sp	−	?	?	48	+
⑯	Funada[29]	2003	51F	8	I s	+	+	−	0	+
⑰	Kawamura[30]	2004	64M	10	I s	+	−	−	0	−
⑱	Kobayashi[31]	2005	58F	10	I s	+	?	?	0	?
⑲	Kobayashi[31]	2005	63M	11	I s	+	?	?	26	?
⑳	Tabata[32]	2005	58F	10	I sp	+	−	−	0	+
	Our case		58M	13	I s	+	?	+	138	+

術後経過：術後は大きな合併症なく退院された．外来にて経過観察中であるが，術後2年経過した現在，無再発生存中である．

考　察

カルチノイドは一般に，低異型で悪性度の低い内分泌細胞腫瘍である．しかし，大きさや深達度によっては転移の頻度が高くなり，決してすべての悪性度が低いとはいえない．本邦における消化管カルチノイドは直腸に最も多いが[2]，その治療指針についてはいまだ明確になっていない部分がある．腫瘍径2cm以上あるいはmp以深の腫瘍では高率にリンパ節転移を来すとされる．固武ら[3]の本邦報告例の集計では21mm以上で77%，深達度mpで53%と転移率が高いためこれらの病変では郭清を伴った大腸癌に準じた根治手術が第1選択とされている[4)5)]．しかし，腫瘍径2cm未満かつ深達度smの腫瘍の場合，その治療法は意見が分かれる．特に，大きさ10～20mmの病変の場合の判断は難しく，転移率0.4～30%[3)6)7)]と報告によって非常に幅が大きい．斉藤ら[8]の全国集計での転移率は11～15mmの病変で23.0%，16～20mmの病変で55.6%であった．この大きさに該当する症例に対しての治療方針は，明らかな転移がない場合は局所切除だけでよいとする報告[9)10)]，原則として始めからリンパ節郭清を含めた切除を行う報告[11)～13)]，まず局所切除を行ってその後の組織学的検索によって悪性度指標がある場合に手術を行う報告[14)15)]とさまざまである．本症例では径13mmの原発巣に対してリンパ節郭清を伴った外科手術が選択されているが，術後検索でリンパ節転移を認めていることから適切な治療であったと考えられる．10mm以下の病変の場合，Soga[6]の報告で5.5%，斉藤ら[8]の全国集計で0.9%の転移率であるため一般に局所切除の適応で，悪性度指標がある場合に根治手術を考慮する．

腫瘍径20mm未満で深達度sm症例の肝転移の報告はまれである．医学中央雑誌で「直腸カルチノイド」「肝転移」をキーワードに検索（1983年～2006年）したところ，同時性・異時性合わせて自験例も含めて21例の報告があった（**Table**

1)[1)16)～32)]．このうち，切除できたものはわずか8例しかない．その理由は，同時性肝転移に関しては発見時にすでに転移巣が多発あるいは巨大化している症例が多いためである．異時性に関しては術後半年で多発性肝転移を来したり[25)]，急速な経過をとり切除不能であった症例が報告されている[20)]．しかし，原発巣切除後経過観察期間中に肝転移が発見され切除されるのはまれで，伊神ら[22)]の1例のみである．まして，10年以上の長期経過後に発見切除されたのは自験例のみである．本症例の肝転移がいつ顕性化したのかを知るすべはないが，緩徐に転移巣が増大してきたと思われ，定期検査を行っておけば早期に診断できた可能性があった．3～4年後に異時性肝転移が見つかった症例が存在すること[1)21)22)]を考え合わせると，sm・20 mm未満の直腸カルチノイドも最低5年程度の経過観察が必要と思われる．また，いかに発育が緩徐で悪性度が低いといっても，経過中に悪性度が高くなる可能性が自験例より示唆される．原発の核異型・核分裂像・Ki-67陽性率が高くなくても転移が起こりうること，さらには脈管侵襲すらなくとも転移を来した報告例もあることも念頭において経過観察すべきである．なお，本症例は肝原発カルチノイドの可能性を否定できないが同疾患もまた非常にまれであり，病歴にリンパ節転移を有する直腸カルチノイドがあったことを考えると，その異時性肝転移とした方が妥当であると思われた．

消化管カルチノイドのより有用な転移予測因子の確立と治療指針の統一が望まれる．

なお，本論文の要旨は第61回日本消化器外科学会定期学術総会（2007年7月，横浜）で報告した．

文　献

1）永野靖彦，川浦範之，松田悟郎ほか：腫瘍径2cm未満sm直腸カルチノイド異時性肝転移の1例．日消外会誌　**35**：450―454, 2002
2）曽我　淳：本邦carcinoid腫瘍―1,342例の統計学的分析―．外科　**48**：1397―1409, 1986
3）固武健二郎，米山桂八，宮田潤一ほか：直腸カルチノイド―自験5例と本邦報告例の集計．日本大腸肛門病会誌　**37**：261―266, 1984
4）松田圭二，野澤慶次郎，安達実樹ほか：大腸カルチノイド腫瘍の外科治療．胃と腸　**40**：195―199, 2005
5）小野木仁，斎藤元伸，鈴木　聡ほか：大腸内分泌腫瘍の治療方針；カルチノイド腫瘍vs内分泌細胞癌．消外　**28**：1657―1663, 2005
6）SogaJ：Carcinoid of the rectum：an evaluation of 1271 reported cases．Surg Today　**27**：112―119, 1997
7）西倉　健，味岡洋一，渡辺英伸ほか：海外の情報紹介．早期大腸癌　**6**：259―263, 2002
8）斉藤裕輔，岩下明徳，飯田三雄：大腸カルチノイド腫瘍の全国集計．胃と腸　**40**：200―213, 2005
9）村田幸生，山口達郎，大植雅之ほか：外科的治療の適応と限界（1）外科の立場から見た治療．早期大腸癌　**6**：233―238, 2002
10）Koura AN, Giacco GG, Curley SA et al：Carcinoid tumors of the rectum. Cancer **79**：1294―1298, 1997
11）曽我　淳，鈴木　力：消化管カルチノイド―診断と治療法の選択．消外　**15**：1061―1064, 1992
12）中野博重，小山文一，藤井久男ほか：大腸カルチノイド．外科治療　**82**：846―849, 2000
13）今村哲理，黒河　聖，吉井新二ほか：消化管カルチノイドの診断と治療―3）大腸．胃と腸　**39**：592―600, 2004
14）碓井芳樹，岩垂純一，佐原力三郎ほか：外科的治療の適応と限界（2）当科における大腸カルチノイド治療．早期大腸癌　**6**：239―242, 2002
15）白水和雄，片山達生，大北　亮ほか：結腸・直腸カルチノイド―その治療方針について．外科　**58**：1342―1347, 1996
16）曽我憲二，鶴谷　孝，相川啓子ほか：広汎な肝転移を認めた直腸カルチノイドの2例．肝臓　**32**：1040―1045, 1991
17）岩崎　誠，山崎健太郎，中村菊洋ほか：肝転移を来した腫瘍径7mmの直腸カルチノイドの1切除例．日消外会誌　**25**：1339―1343, 1992
18）前田　清，西野裕二，山田靖哉ほか：巨大な肝転移をきたした直腸カルチノイドの1切除例．日消外会誌　**26**：2114―2118, 1993
19）反町　茂，佐々木淳，吉峰二夫ほか：肝転移を認めた10mmの直腸カルチノイドの1例．Prog Dig Endosc　**44**：186―187, 1994
20）奥村嘉浩，丸太守人，前田広太朗ほか：急速な経過をとった微少直腸カルチノイドの1症例．癌と化療　**24**（Suppl II）：307―311, 1997
21）望月　衛，江尻晴博，高橋勝美ほか：肝穿刺吸引細胞診で診断し得た微少直腸カルチノイド腫瘍の多発肝転移．日臨細胞会誌　**37**：218―221, 1998
22）伊神　剛，長谷川洋，小木曽清二ほか：腫瘍径12mmで異時性肝転移をきたした直腸カルチノイドの1切除例．日消外会誌　**32**：2283―2286, 1999
23）古川義英，浦住幸治郎：肝転移をきたした径10mmの直腸カルチノイドの1例．臨外　**55**：117―120, 2000

24）土居　忠，本間久登，女澤慎一ほか：Degradable starch microspheres（DSM）併用動注化学療法が著効した直腸カルチノイド腫瘍多発肝転移の1例．日消誌　98：410―415, 2001
25）斉藤典才，原　和人：リンパ節，肝転移をきたした腫瘍径9mmの直腸カルチノイドの1例．日消外会誌　62：752―756, 2001
26）野坂俊壽，五関謹秀，武井武尚ほか：肝転移巣切除後に発見された微少直腸カルチノイド1例．日消外会誌　34：137―141, 2001
27）須田武保，岡本春彦，畠山勝義ほか：直腸カルチノイドの肝転移．早期大腸癌　6：273―275, 2002
28）富永　現，赤羽武弘，伊勢秀雄ほか：多発肝転移をきたした径6mmの直腸カルチノイドの1例．早期大腸癌　6：270―272, 2002
29）舟田和也，渡邉善広，川上新仁郎ほか：巨大肝転移をきたした微少直腸カルチノイドの1例．手術　57：379―383, 2003
30）川村秀樹，近藤征文，岡田邦明ほか：転移をともなう10mm以下直腸カルチノイドの2例．日本大腸肛門病会誌　57：412―416, 2004
31）小林広幸，渕上忠彦，津田純郎ほか：直腸カルチノイド腫瘍の画像診断．胃と腸　40：163―174, 2005
32）田畑寿彦，松本主之，桑野恭行ほか：多発肝転移を伴った最大径1cmの直腸カルチノイド腫瘍の1例．胃と腸　40：215―220, 2005

A Resected Case of Asynchronous Liver Metastasis from Rectal Carcinoid Tumor Limited to sm Invasion Twelve Years Later from Resection of the Primary

Tomoya Abe, Tetsuyuki Uchiyama, Taku Kitayama, Hidekazu Oishi,
Satoshi Oda, Hideo Ise and Mika Watanabe*
Department of Surgery, Ishinomaki Municipal Hospital
Department of Pathology, Tohoku University Hospital*

A 58-year-old man admitted for a liver tumor 8cm in diameter had had low anterior resection of the rectum for a carcinoid tumor 13mm in diameter with invasion to the submucosal layer in 1994. Computed tomography（CT）, magnetic resonance imaging（MRI）and angiography of the abdomen revealed a lobulated mass of 8cm with tumor embolism of the portal vain in the right lobe of the liver. We diagnosed liver metastasis from the rectal carcinoid tumor on biopsy, conducting extended right hepatic lobectomy in February, 2006. Histologicaly, the tumor was metastasis from a rectal carcinoid. Liver metastasis from a rectal carcinoid less than 2cm in diameter and limited to the submucosal layer is rare, with 32 cases, including ours, recorded. This is, to our knowledge, the first to be reported in Japan that recurred after such a long term as 12 years. We should be careful of the metachronous liver metastasis when we follow up treatment for rectal carcinoid.

Key words：carcinoid tumor, liver metastasis, hepatic resection

〔Jpn J Gastroenterol Surg 42：305―310, 2009〕

Reprint requests：Tomoya Abe　Department of Surgery, Ishinomaki Municipal Hospital
1-7-20 Minamihama-machi, Ishinomaki, 986-0835 JAPAN

Accepted：September 24, 2008

©2009 The Japanese Society of Gastroenterological Surgery　Journal Web Site：http://www.jsgs.or.jp/journal/