日消外会誌　42（4）：382～387，2009年

症例報告

尾状葉原発肝粘液性嚢胞腺腫の１例

横浜市立大学附属市民総合医療センター消化器病センター外科，同　病理*，
横浜市立大学大学院消化器病態外科学**

山本　晴美　　永野　靖彦　　中嶌　雅之　　藤井　正一
國崎　主税　　佐々木　毅*　　嶋田　　紘**

症例は74歳の女性で，2007年2月心窩部痛を主訴に近医を受診し，腹部超音波検査で膵頭部近傍の嚢胞性腫瘤を指摘され当院を受診した．腹部CT，超音波，MRI検査で肝尾状葉に内部に造影効果を示す隔壁のある7cm大の多房性の嚢胞性腫瘤を認め，一部に石灰化を伴っていた．肝粘液性嚢胞腺腫（mucinous cystadenoma；以下，MCA）と診断し，肝左葉・左尾状葉切除術を施行した．摘出標本は，5.5cm大の多房性嚢胞性腫瘍であり，嚢胞内容は淡黄色透明の粘液であった．病理組織学的検査で嚢胞壁は粘液を有する円柱上皮で被覆され，一部に卵巣様間質に類似する部分を認めた．異型は認められず，肝MCAと診断した．尾状葉原発の肝MCAはまれな疾患で，本邦報告は3例のみである．嚢胞腺腫と嚢胞腺癌を術前に鑑別することは困難であり，肝MCAと診断しても経過観察はせず外科的切除が必要である．

はじめに

肝粘液性嚢胞腺腫（mucinous cystadenoma；以下，MCA）は膵粘液性嚢胞腫瘍（mucinous cystic neoplasm；以下，MCN）の類縁疾患とされている肝嚢胞性疾患で，病因は不明であるが肝粘液性嚢胞腺癌に悪性転化するpotentialを有するものとして報告されている[1)2)]．膵MCNはしばしば経験されるが肝MCNは頻度が少なく，さらに発生部位として尾状葉原発は極めてまれである．今回，我々は尾状葉原発の肝MCAを経験したので，文献的考察を加え報告する．

症　　例

患者：74歳，女性

主訴：心窩部痛

既往歴：73歳時，胃潰瘍にて内服治療．

家族歴：特記すべきことなし．

現病歴：2007年1月頃より体動時に心窩部痛を自覚するようになり，同年2月近医を受診した．腹部超音波検査で膵頭部の嚢胞性腫瘤を指摘され，精査加療目的で当院を紹介受診した．

＜2008年10月22日受理＞別刷請求先：永野　靖彦
〒232-0024　横浜市南区浦舟町4―57　横浜市立大学医学部附属市民総合医療センター消化器病センター

Fig. 1　Ultrasonography examination showed a multicystic lesion with a diameter 5.4cm, located in the liver. There was inner septum（arrow）.

現症：身長151cm，体重53kg．貧血・黄疸なし．腹部は平坦・軟で腫瘤および肝臓を触知しなかった．

血液生化学検査所見：血液生化学検査では異常を認めなかった．腫瘍マーカーは，CA19-9が55

Fig. 2　A, B：Abdominal enhanced CT showed a multicystic mass locating in the caudate lobe of the liver. The wall contained a calcification in part（A：arrow head）. The tumor displaces the hepatoduodenal ligament from the dorsal.

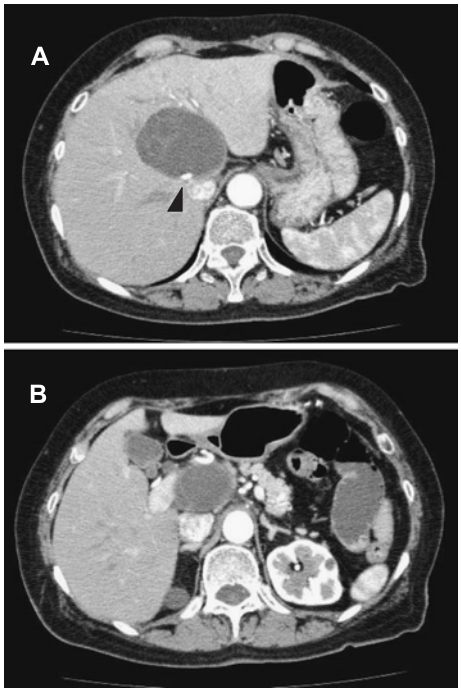

Fig. 3　Abdominal MRI showed the well-demarcated tumor was visualized a lower intensity in a T1 weighted image（A）and a higher intensity in a T2 weighted image（B）. Inner part of the tumor showed homogenous intensity, and contain the septal wall（arrow）.

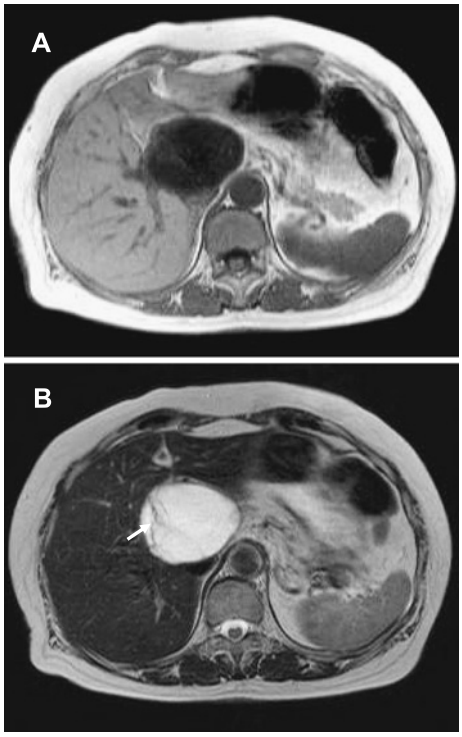

U/ml と軽度高値を示していたが，CEA は 3.8ng/ml と正常であった．

腹部超音波検査所見：肝内から膵上縁にかけて 5.4cm 大の境界明瞭な low echoic lesion を認めた．内部に隔壁を認めたが，明らかな壁在結節は認めなかった（**Fig. 1**）．

腹部ダイナミック CT 所見：肝左尾状葉を中心とする径 69×53mm の多房性の嚢胞性腫瘤が認められ，左尾状葉は菲薄化していた．また，門脈を背側より圧排し，左葉は動脈優位の造影効果を示していた．腫瘤内部には造影効果を示す隔壁があり，一部に石灰化を認めたが壁在結節や嚢胞内部の乳頭状増殖などは認められなかった．腫瘍の尾側は肝外にも発育し，膵頭部との境界が一部不明瞭であった（**Fig. 2**）．

腹部 MRI 所見：T1 強調画像で low，T2 強調画像で均一な high intensity を示す嚢胞性腫瘤であり，辺縁は比較的整であった（**Fig. 3**）．

ERCP 所見：胆管・膵管に拡張や狭窄を認めず，嚢胞と胆管・膵管との交通や肝内胆管の圧排所見もみられなかった．

腹部血管造影検査所見：門脈左枝は腫瘤により圧排され不明瞭であった．新生血管や腫瘍濃染像は認められなかった（**Fig. 4**）．

以上の各種画像検査所見より，尾状葉原発肝 MCA を疑うものの，肝粘液性嚢胞腺癌（mucinous cystadenocarcinoma；以下，MCC）の可能性を否定できないため 2007 年 4 月手術を施行した．

手術所見：上腹部正中切開で開腹した．腫瘍は肝十二指腸間膜の背側に存在し，総肝管・門脈を腹側に圧排しており，肝尾状葉から発生していた．腫瘍と膵臓とは癒着していたが，剥離は可能で

Fig. 4　SMA-portography showed inadequate blood flow of the left portal branch（arrow）.

Fig. 5　The resected specimen had a mucinous fluid collection. The inner surface was smooth. No recognizable solid lesion was found.

あった．左肝管および門脈との癒着が強固であったため尾状葉単独切除は困難と判断し肝左葉尾状葉切除術を施行した．

Fig. 6　A, B：Histological finding showed the cyst wall consisted of columnar epithelium with mucin, and which contain the mesenchymal stroma, so called ovarian-like stroma. C：Immunohistochemical staining showed that the ovarian-like stroma was positive with antibodies to Progesterone receptor（arrow）.

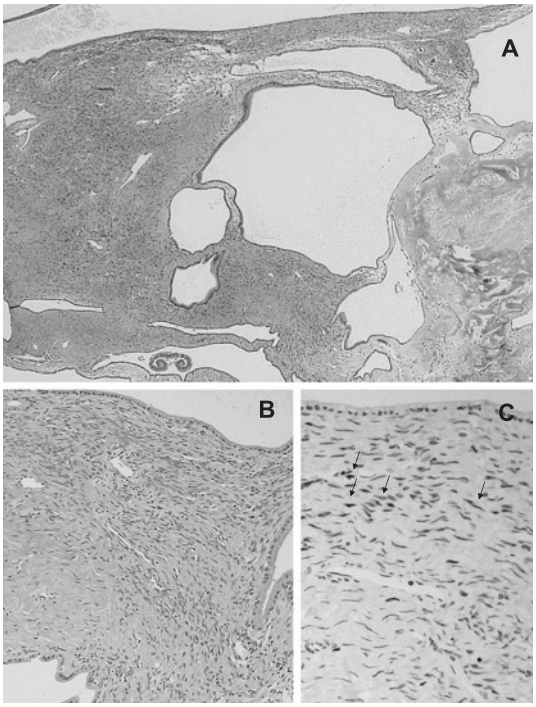

切除標本：径 5.5×5.5cm の嚢胞性腫瘍であり，嚢胞壁の一部に菲薄化した尾状葉が認められた．割面では腫瘍は多数の隔壁を有していたが，内腔に突出するような隆起性成分は認めなかった．嚢胞内容は淡黄色透明の粘液であり，内容液の腫瘍マーカーは CEA 25.2ng/ml，CA19-9 477U/ml と高値であった（**Fig. 5**）．

病理組織学的検査所見：嚢胞壁は粘液を有する異型のない一層の高円柱上皮で被覆されていた（**Fig. 6A**）．間質には膠原繊維や線維芽細胞の増殖を伴い，大部分に卵巣様間質に類似する紡錘形細胞の増殖を認めた（**Fig. 6B**）．壁には硝子化が認められ，一部に石灰化を伴っていた．嚢胞周囲には肝組織および胆管と思われる小型腺管を認めたが

Table 1　Reported cases of hepatic MCA and MCC of the caudate lobe in Japan

Author	Year	Age	Gender	Chief complaint	Size（cm）	Operation	Pathology	Outcome
Okimoto[6]	1983	52	F	abdominal mass	17×16×8	Cystectomy	MCA	1Y alive
Ryu[7]	2005	80	M	nothing	8×8	Fenestration + ethanol fixation	MCA	7M alive
Our case		74	F	epigastralgia	5.5×5.5	L + C	MCA	11M alive
Hasegawa[8]	1983	36	F	abdominal pain	5.5×4.0	extended L + C	MCC	1Y alive
Yoshida[9]	2004	57	F	nothing	3.0×4.0	C	MCC	9M alive
Utaka[10]	2007	76	M	nothing	5.2×4.5×3.5	extended L + C	MCC	3Y1M alive

MCA：mucinous cystadenoma, MCC：mucinous cystadenocarcinoma
F：famale, M：male, L：left lobectomy, C：caudate lobectomy

異型は認めず，肝 MCA と診断した．免疫染色検査では，上皮部分では cytokeratin 7 陽性，卵巣様間質の部分では Estrogene receptor 陰性，progesterone receptor 陽性，inhibin 一部陽性であった（**Fig. 6C**）．

術後経過：術直後より胃内容停滞が認められたため経口摂取の開始が遅れたが保存的に軽快し，術後 27 日目に退院となった．

考　　察

肝 MCA は Edmondson[3]が 1958 年に報告したのが最初とされており，肝嚢胞性疾患のうち約 5% と比較的まれな疾患である．3：1 の比率で女性に多く発生し，平均年齢は約 50 歳とされている[4]．肝 MCA は膵 MCA に比べると頻度が少なく，その臨床病理像は明確にはなっていない[2]．癌取扱い規約でも膵 MCA は膵管内乳頭粘液性腺腫（Intraductal papillary-mucinous adenoma；以下，IPMA）と別個に扱われているが，肝 MCA はいまだ肝内胆管嚢胞腺腫として肝 IPMA を含めて扱われていることが多い[5]．肝 MCA の本邦報告例は 1983 年から 2007 年 5 月までに「肝」「胆管」「嚢胞腺腫」をキーワードとして医学中央雑誌で検索しえたかぎりで 57 例あるが，尾状葉発生は自験例を含めて 3 例（5.3%）のみであり[6)7)]，また尾状葉原発肝 MCC も 3 例と尾状葉発生は非常にまれであった[8)~10)]（**Table 1**）．

肝 MCA の大きさは 3.5cm から 38cm までと大小さまざまであり，臨床症状も大きな腫瘤に起因する腹部膨満感や腫瘤触知，腹痛などが多いとされているが，近年の画像診断の進歩により検診などで無症状で発見される症例も増加傾向にある．

診断は特徴的な臨床症状がないことから CT・超音波・MRI・血管造影検査などの画像検査が重要となる．鑑別診断としては単純性肝嚢胞，肝包虫症，肝 MCC などが挙げられる．単房性で壁が平滑であれば単純性嚢胞と診断可能であり，嚢胞の集簇や内部に充実性成分や乳頭状隆起を伴う嚢胞性病変を認めた場合は肝 MCA あるいは肝 MCC を考える必要がある．肝 MCA と肝 MCC の鑑別について，Korobkin ら[11]は CT や超音波検査における嚢胞壁や隔壁に沿った充実性腫瘤や石灰化の存在は悪性の可能性が高いと述べている．また，血管造影検査における肝 MCC の所見としては，新生血管の増生や血管壁の不整，嚢胞壁・隔壁の濃染，あるいは嚢胞内の充実性成分に一致した結節状の濃染が見られることである[12]．しかし，肝 MCA でも石灰化や壁内結節を認めることがあり，術前の良悪性診断は困難であることが多い．

嚢胞内容液の腫瘍マーカー測定については，CEA，CA19-9 は肝 MCA でも高値を示すことがあるとされており[13]，腫瘍マーカー値のみによる良悪性鑑別判断は困難であるとされている．また，竹原ら[14]によると嚢胞内容液の細胞診は肝 MCC 20 例中 7 例（35%）に偽陰性例があり，また穿刺後に腹膜播種を来した症例の報告[15]もあることから，自験例では術前の嚢胞穿刺は行わなかった．

治療としては塩酸ミノサイクリンやエタノールの局注療法や開窓術，核出術，肝切除術などが行われているが，術前に肝 MCC との鑑別がつきにくいこと，肝切除以外では再発・悪性化の報告が

あること[16]から，内部に隔壁を有する嚢胞性腫瘤を認めた場合は完全切除を目指した外科的手術が第1選択と考えられる．

尾状葉原発肝腫瘍に対する術式としては高位背方切除がある[17]が，腫瘍が肝門部脈管および3肝静脈に圧排進展し，近接する他の肝領域の合併切除が必要となることも多い．自験例でも背方アプローチによる尾状葉単独切除を予定していたが，左肝管および門脈との癒着が強固であったため，左葉・左尾状葉切除となった．

また，肝 MCA と診断され経過観察の後に手術となった症例で，肝門部への癒着が強く胆道・門脈再建を伴う拡大肝切除が必要であるが，耐術困難が予想されたために開窓・嚢胞内腫瘤摘出・エタノール固定術のみを施行された症例もあり[5]，肝 MCA を疑った場合でも経過観察とはせず手術を行うべきと思われる．

肝 MCA の組織学的特徴は，粘液産生性の円柱ないし立方上皮細胞に加え，その下層に紡錘形細胞を主体とする豊富な細胞成分を有する間質層（ovarian like stroma）を有することであるとされているが，膵 MCN とその組織像が類似しており，ともに卵巣 MCN の類縁疾患であると考えられている[2]．Wheeler ら[18]は肝 MCA を卵巣様間質を伴う cystadenoma with mesenchymal stroma（以下，CMS）とそうでないものとに区別して報告しており，それによると前者は全例女性であったのに対し，男性例はすべて後者に属していた．膵 MCN は卵巣様間質の存在と女性好発性からその発生機序に原始卵巣原基の散布ないし遺残が推測されているが[2]，男性の膵 MCN 症例の報告も少なからずあり，組織発生についてはいまだ不明である．

完全切除しえた肝 MCA の予後は良好であり，また肝 MCC でも Davaney ら[19]は CMS の場合には全例が生存しており予後良好と報告している．一方で，CMS でない肝 MCC は急速な進行を遂げる poor prognosis form であるとしている．肝 MCA として長期観察されたのちに切除不能進行癌となった症例もあり[20]，肝 MCA と診断した場合にも経過観察とはせず，積極的な外科的切除術が必要と思われる．

文　献

1) 高浜龍彦，金井福栄，大西　清：肝腺腫，肝嚢胞腺腫，肝内胆管嚢胞腺腫．別冊日本臨床肝・胆道系症候群　肝臓編．上巻．日本臨床社，大阪，1995，p387―391
2) 信川文誠，塩野さおり，高瀬　優：肝 MCN と膵 MCN の臨床病理学的相違．胆と膵　**27**：459―464, 2006
3) Edmondson HA：Tumors of the liver and intrahepatic bile ducts. Atlas of Tumor Pathology. Armed Forces Institute of Pathology. Section 7. Fascicle, Washington DC, 1958, p24―28
4) 小守山広幸，榎本武治，田中一郎ほか：肝嚢胞腺種の一例．日臨外会誌　**61**：1848―1852, 2000
5) 日本肝癌研究会編：原発性肝癌取扱い規約．第5版．金原出版，東京，2008
6) 沖本俊明，長田栄一，井川澄人ほか：尾状葉より発生した肝嚢胞腺腫の一治験例．臨外　**38**：1371―1375, 1983
7) 龍　知記，高見裕子，佐島秀一ほか：腫瘍の大部分が壊死に陥っていた巨大肝嚢胞腺腫の一例．臨と研　**82**：853―856, 2005
8) 長谷川洋，二村雄次，早川直和ほか：経皮経肝胆道鏡検査（PTCS）により術前診断できた biliary cystadenocarcinoma の1例．日消外会誌　**16**：1380―1383, 1983
9) 吉田直久，光道章二，奥田隆史ほか：腺腫より発生した胆管嚢胞腺癌の1例．日消誌　**101**：1118―1122, 2004
10) 宇高徹総，脇　直久，久保雅俊ほか：6年間経過観察中に肝嚢胞が癌化したと考えられる肝嚢胞性腫瘍の1例．日臨外会誌　**68**：654―658, 2007
11) Korobkin M, Stephens DH, Lee JK et al：Biliary cystadenoma and cystadenocarcinoma：CT and sonographic findings. Am J Roentgenol **153**：507―511, 1989
12) 竹下浩二，古井　滋，原澤有美ほか：肝嚢胞腺腫・腺癌の画像診断と血管造影．臨消内科　**10**：1577―1581, 1995
13) 小野田尚佳，西野裕二，池原照幸ほか：CEA，CA 19-9，Span-1 が異常高値を示した肝嚢胞腺腫の一例．肝臓　**32**：947―953, 1991
14) 竹原徹郎，内藤雅文，澤岡　均ほか：若年女性に発症した肝嚢胞腺癌の一例．Jpn J Med Ultrasonics **13**：64―68, 1986
15) Ikemoto Y, Kondo Y, Fukumachi S：Biliary cystadenocarcinoma with peritoneal carcinomatosis. Cancer **48**：1644―1647, 1981
16) 石田秀樹，中村　達，鈴木昌八．ほか：肝嚢胞腺腫の一例．癌の臨　**42**：567―573, 1996
17) 高山忠利，幕内雅敏：尾状葉肝癌切除術式．外科　**64**：1278―1281, 2002
18) Wheeler DA, Edmondson HA：Cystadenoma

with mesenchymal stroma (CMS) in the liver and bile ducts. A clinicopathologic study of 17 cases, 4 with malignant change. Cancer **56**：1434—1445, 1985

19) Davaney K, Goodman ZD, Ishak KG：Hepatobiliary cystadenoma and cystadenocarcinoma：a light microscopic and immunohistochemical study of 70 patients. Am J Surg Pathol **18**：1078—1091, 1994

20) 蔵原　弘，上野真一，塗木健介ほか：長期の経過を観察した肝嚢胞性腫瘍の 2 例．日臨外会誌 **64**：416—420, 2003

A Resected Case of Liver Mucinous Cystadenoma Arising From Caudate Lobe

Harumi Yamamoto, Yasuhiko Nagano, Masayuki Nakashima, Shoichi Fujii,
Chikara Kunisaki, Takeshi Sasaki* and Hiroshi Shimada**
Department of Gastroenterological Surgery and Pathology*,
Yokohama City University Medical Center Gastroenterological Center
Yokohama City University Graduate School of Medicine**

We report a rare case of hepatic mucinous cystadenoma（MCA）of the caudate lobe. A 74-year-old woman referred for epigastralgia was found in abdominal ultrasonography and computed tomography to have a multicystic tumor of the hepatic caudate lobe with an 7cm in diameter enhanced septum and partial wall calcification. Based on a preoperative diagnosis of hepatic MCA, we conducted a left hepatectomy and caudate lobectomy in April 2007. The multicystic tumor contained mucus and the hepatic caudate lobe was thinned. Pathologically, the cyst wall was covered with columnar epithelium containing ovarian-like stroma but was free of malignant components. Differentiating cystadenoma and cystadenocarcinoma before surgery is difficult, even histologically. Since hepatic MCA is a rare neoplasm with possible malignant formation, we recommend complete tumor resection.

Key words：hepatic mucinous cystadenoma, caudate lobe, ovarian-like stroma

〔Jpn J Gastroenterol Surg 42：382—387, 2009〕

Reprint requests：Yasuhiko Nagano　Gastroenterological Center, Yokohama City University Medical Center
4–57 Urafune-cho, Minami-ku, Yokohama, 232–0024 JAPAN

Accepted：October 22, 2008

©2009 The Japanese Society of Gastroenterological Surgery　Journal Web Site：http：//www.jsgs.or.jp/journal/