日消外会誌　42（4）：424～429，2009年

症例報告

直腸癌術後膵転移の1切除例

静岡県立静岡がんセンター肝胆膵外科

間　　浩之　　前田　敦行　　岡村　行泰　　石井　博道
大城　国夫　　金本　秀行　　松永　和哉　　上坂　克彦

症例は53歳の男性で，2002年6月に直腸癌に対して低位前方切除術が施行され，術後テガフール・ウラシルによる化学療法を受けた．2004年7月に肺転移に対し肺切除を施行した．2007年3月に閉塞性黄疸が出現し入院となった．血液検査では総ビリルビン値は6.3mg/dl，CEAは103ng/mlと高値であった．CTでは膵頭部に石灰化を伴う造影効果の乏しい16mmの腫瘍を認め，上流側総胆管・主膵管の拡張を認めた．また，総胆管内への腫瘍進展も認めた．直腸癌術後膵転移を第1に考え亜全胃温存膵頭十二指腸切除術を施行した．大腸癌孤立性膵転移はまれな病態で，転移性と原発性膵癌の術前鑑別診断は一般に困難である．本例では腫瘍内石灰化，胆管内腫瘍進展を伴っており大腸癌膵転移を強く疑った．本邦での大腸癌膵転移報告例23例を集計すると膵転移切除後1年未満の早期死亡例は5例みられたが，1年以上の生存例は12例確認された．以上から，長期生存のためにも外科的治療は選択されうると考えた．

はじめに

悪性腫瘍膵転移は，Nakamuraら[1]によると悪性腫瘍剖検690例中103例（14.9％）に，またCubillaら[2]によると2,587例中273例（10.6％）にみられたと報告されており，悪性腫瘍の終末期像としては決してまれな病態ではない．実際，臨床においてみる転移性膵腫瘍の多くは多臓器転移や癌性腹膜炎を併発しており，外科的治療の対象となることはまれである[3)~5)]．一方，転移性膵腫瘍の切除例についてみると，本邦では腎癌を原発とするものの報告が多く[6)]，大腸癌を原発とする報告はいまだ少数例である[7)~30)]．今回，直腸癌術後25か月目に多発肺転移を切除し，さらに初回術後57か月目に黄疸発症により発見された膵転移切除例を経験したので報告する．

症　　例

患者：53歳，男性

主訴：黄疸

現病歴：2002年6月に，前医において直腸癌に対し低位前方切除術が施行された（RS, well differentiated adenocarcinoma，pSS，ly2，v1，pN1，sH0，cP0，cM0，fStageIIIa）．その後，テガフール・ウラシル（以下，UFT）500mg/日による術後補助化学療法が施行された．2004年7月（初回術後25か月目）に右後肺底区（S10）に18mm，左前肺底区（S8）に15mmの肺転移が認められ，当院へ紹介され胸腔鏡補助下右肺S10部分切除，左肺S8亜区域切除術が施行された．なお，術前からUFT内服は中止し，肺切除後の補助化学療法は施行しなかった．2007年3月（初回術後57か月目）に閉塞性黄疸が出現したため，精査加療目的で入院した．

既往歴：35歳，椎間板ヘルニア手術．

家族歴：特記事項なし．

入院時現症：身長172.5cm，体重66.7kg，体温37.4℃，血圧118/75mmHg．眼瞼結膜に貧血はなく，眼球結膜に軽度の黄染を認めた．腹部は平坦・軟で明らかな腫瘤は触知しなかった．全身リンパ節も触知しなかった．

入院時血液検査所見：血球数に異常値は認めなかった．生化学検査では，T-Bil 6.3mg/dl，D-Bil

＜2008年10月22日受理＞別刷請求先：間　　浩之
〒411-8777　駿東郡長泉町下長窪1007　静岡県立静岡がんセンター

Fig. 1　Abdominal CT revealed a low density tumor at the head of the pancreas (A, arrow) with calcification (B, arrow head) and intrabiliary growth (C, arrow).

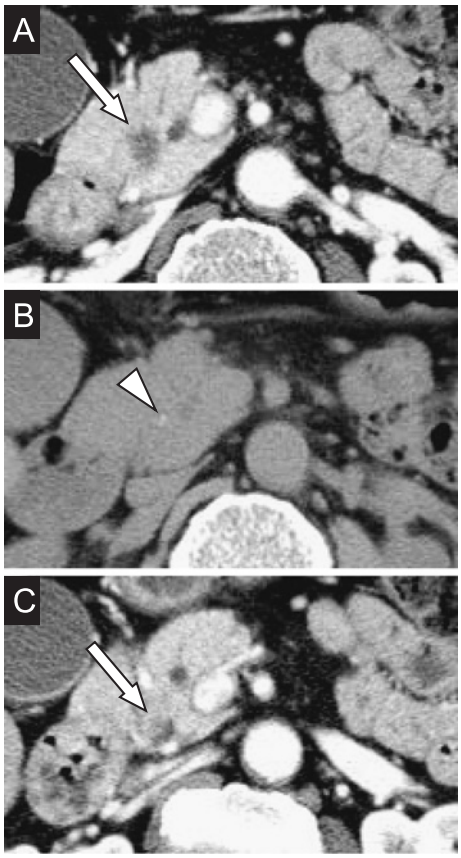

4.2mg/dl，GOT 135IU/L，GPT 259IU/L，LDH 256IU/L，ALP 831IU/L，γ-GTP 770IU/L，AMY 154IU/L と閉塞性黄疸およびアミラーゼの高値を示した．腫瘍マーカーは，CEA 10.3ng/ml と高値を示したが，CA19-9 は 17U/ml と正常範囲内であった．

腹部超音波検査：膵頭部に 16mm 大の境界不明瞭な低エコー腫瘤を認め，その内部には 5mm 大の石灰化と思われる strong echo を伴っていた．上流側の総胆管と主膵管の拡張も認めた．

腹部 CT：膵頭部に 16mm 大の造影効果の乏しい腫瘤を認めた．腫瘤は内部に単純 CT で石灰化を認め，平衡相では辺縁に強い造影効果を認めた．また，腫瘤は総胆管内に乳頭状に進展し，総胆管を狭小化させていた．尾側膵管と上流胆管の拡張を認めた．その他に，明らかな局所再発，遠隔転移の所見を認めなかった（**Fig. 1**）．

Fig. 2　Cholangiopancreatography of the resected specimen visualized a stenotic pancreatic (thin arrows) and biliary ducts (thick arrows).

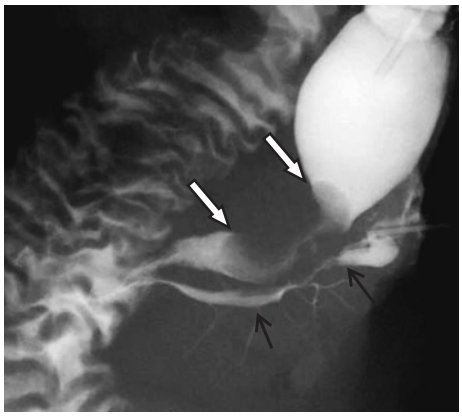

ERCP：主膵管は乳頭から 2cm の部位で途絶していた．膵液細胞診は，Class V（adenocarcinoma）であった．胆管内へのカニュレーションは困難であり，胆管造影は施行できなかった．

^{18}F-fluorodeoxyglucose positron emission tomography（以下，FDG-PET）：膵頭部の腫瘤に一致して強い集積を認め，maximum standard uptake value（SUV max）は 8.15 であった．

画像から浸潤型膵管癌，あるいは，直腸癌膵転移が疑われたが，腫瘍内の石灰化と胆管内腫瘍進展の所見は大腸癌肝転移にもみられる所見であり，直腸癌膵転移を第 1 に考え，2007 年 4 月に亜全胃温存膵頭十二指腸切除術を施行した．

手術所見：腹膜播種，肝転移は認めなかった．術中超音波検査では，膵頭部に 2cm 大の辺縁不整な低エコー腫瘤を認め，中心部に微細な高エコーを伴っていた．腫瘍の十二指腸，膵周囲組織，周囲脈管への明らかな浸潤は認めなかった．大動脈周囲リンパ節（16b1）の迅速病理組織学的診断では癌陰性であり，予定どおり亜全胃温存膵頭十二指腸切除術を行った．

標本膵管・胆管造影検査所見：Wirsung 管に不整な狭窄像とその上流膵管の拡張を認めた．膵管狭窄部に合流する分岐膵管も造影された．膵管狭窄部と平行する総胆管には陰影欠損を認めた

Fig. 3　Macroscopic findings of the resected specimen：A whitish tumor（arrows in A), 21 mm in size, was located at the head of the pancreas and invaded to the main pancreatic duct（MPD）and the common bile duct（CBD), forming an intraductal mass（arrow head in B).

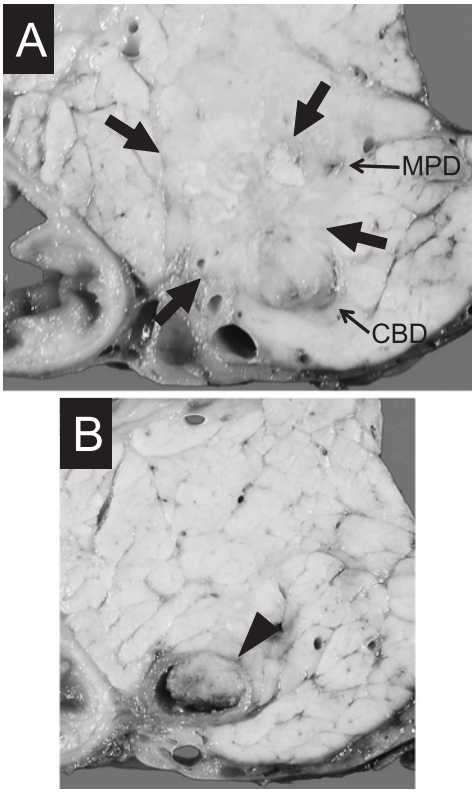

Fig. 4　A：Histological examination of the tumor showed moderately differentiated adenocarcinoma with necrosis and calcification（H&E, ×40). B：Immunohistochemical study of the tumor invading to the common bile duct showed positive immunoreactivity for CDX-2 staining（×40).

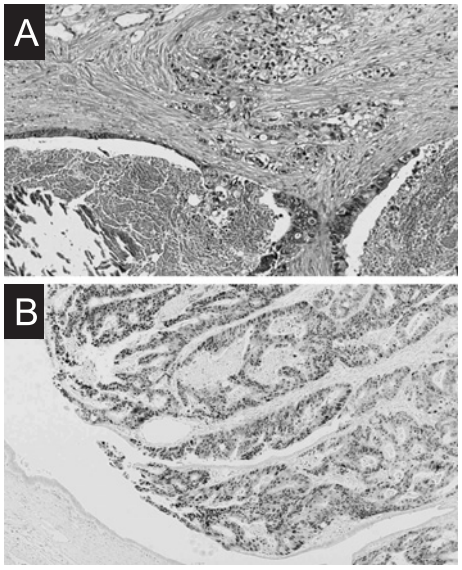

（**Fig. 2**).

切除標本肉眼検査所見：膵頭部に21×19mmの辺縁が不整な白色調の腫瘍を認めた．主膵管は腫瘍に取り込まれるように狭小化していた．また，腫瘍は総胆管内に乳頭状に発育し，これを充満するように進展していた（**Fig. 3**).

病理組織学的検査所見：腫瘍は中心部に壊死や石灰化を伴う中分化腺癌の像を呈した．免疫組織学的染色では大腸癌のマーカーであるCDX-2が陽性であるほか，cytokeratin7（−），cytokeratin 20（+），CA19-9（−）であった．腫瘍の胆管進展部では，腫瘍がCA19-9で陽性を示す非癌胆管上皮を押し上げるように発育していた（**Fig. 4**).

以上の病理組織学的検査所見から，直腸癌膵転移と最終診断した．術後経過は良好で，第26病日に退院となった．術後10か月の現在，補助化学療法（UFT 500mg/日＋ホリナートカルシウム75 mg/日，それぞれ分3内服，28日間投与，7日間休薬）を施行中であり，無再発生存中である．

考　察

悪性腫瘍膵転移は剖検例では10〜15%に見られるとされ[1)2)]，決してまれではない．原発部位は，非ホジキン悪性リンパ腫，胃癌，腎癌が多く，大腸癌は0〜2%と報告されている[1)4)]．しかし，臨床上切除の対象となる膵転移症例は少ない．Maedaら[6)]によると，CTで診断された膵転移症例のうち膵切除が行われたのは9.8%（51例中5例）にすぎず，このうち原発が大腸癌であったものは1例のみであった．また，Spertiら[31)]によれば，各種疾患に対する膵切除症例のうち膵転移症例は3%（259例中8例）で，このうち大腸癌膵転移は4例であった．

医学中央雑誌および関連文献において1983年から2007年の期間で「大腸癌」,「膵転移」をkey wordとして検索したところ，本邦における大腸癌膵転移症例の報告は25例であった（**Table 1**).

Table 1 Reported cases with resected pancreatic metastasis from colorectal cancer in Japan

No.	Author/ Year	Age	Sex	Preoperative diagnosis	US	CT	Calcification	PD stenosis	BD stenosis	Interval after primary surgery	Outcome (month)
1	Negi[7]/ 1985	56	M	PC	LEM		−	−	+	24	12/dead
2	Yuasa[8]/ 1990	57	M	Meta or LN metastasis	LEM	LDA	−	+	−	19	5/alive
3	Yokoyama[9]/ 1995	69	F	Insulinoma		LDA	−	+	−	64	6/alive
4	Seki[10]/ 1995	65	M	PC		LDA	−	+	−	51	9/dead
5	Seki[10]/ 1995	66	M	Pancreatitis	LEM	LDA	−	+	−	21	11/dead
6	Inagaki[11]/ 1998	79	M	—	LEM	LDA	−	+	−	139	8/alive
7	Shimizu[12]/ 1998	54	M	Meta	LEM	LDA	−	+	−	96	12/alive
8	Yamamoto[13]/ 1999	68	M	Meta	LEM	LDA	−	+	−	64	3/dead
9	Takakura[14]/ 1999	69	M	Meta		LDA	+	−	−	5	14/alive
10	Ishigure[15]/ 2000	79	M	Meta	LEM	LDA	−	+	−	132	14/alive
11	Takizawa[16]/ 2001	69	M	Meta		Enhanced	−	+	−	97	41/alive
12	Suzumura[17]/ 2001	45	F	Meta		LDA	−	−	−	16	6/dead
13	Okada[18]/ 2002	67	M	Meta	LEM	LDA	−	−	−	20	23/dead
14	Yoneyama[19]/ 2002	67	F	Meta	LEM	Enhanced	−	+	−	90	11/alive
15	Sugawara[20]/ 2002	57	F	Meta or PC		LDA	−	+	−	41	13/alive
16	Mori[21]/ 2003	52	F	Meta or PC		LDA	+	+	−	122	9/alive
17	Inagaki[22]/ 2004	62	F	Meta	LEM	LDA	−	+	−	21	21/alive
18	Kameda[23]/ 2004	68	M	Meta or PC		LDA	−	+	−	64	—
19	Endo[24]/ 2004	63	F	Meta		LDA	−	+	−	72	—
20	Otake[25]/ 2005	73	M	Meta		LDA	−	+	+	37	4/alive
21	Katsumoto[26]/ 2006	63	F	Not diagnosed		Not detected		−	−	0	24/alive
22	Narita[27]/ 2006	74	M	Bile duct carcinoma		Not detected		−	+	51	8/dead
23	Oyama[28]/ 2006	65	M	Meta or PC		LDA	−	−	−	49	29/alive
24	Ishikawa[29]/ 2006	56	M	Meta or LN metastasis		LDA	−	−	+	0	12/dead
25	Tani[30]/ 2007	78	M	Meta or PC		LDA	−	+	−	138	24/alive
26	Our case	53	M	Meta or PC	LEM	LDA	+	+	+	57	10/alive

PD；pancreatic duct, BD；bile duct, PC；pancreatic cancer, Meta；metastasis from colorectal cancer, LEM；low echoic mass, LDA；low density area

この 25 例の術前診断に関して，最終的に大腸癌膵転移の組織学的診断までなされたのは米山ら[19]の報告による 1 例のみで，術前の確定診断は困難とする報告が多かった．また，術前に膵転移を疑っ

た症例は17例であったが，いずれも病歴から膵転移を疑っており，本例のように画像検査所見から疑った症例はなかった．腹部超音波検査についてみると，記載のある10例すべてで病巣は低エコー腫瘤として描出されており，浸潤性膵管癌との鑑別は困難であった．腹部CTについてみると，施行された24例中20例（83%）において病巣は造影効果の乏しい腫瘤として描出され，残りの2例では造影効果を認め，2例では腫瘍は指摘されていなかった．なお，CTと超音波検査で腫瘍に石灰化を認めたものは25例中3例（12%）であった．自験例のような胆管内腫瘍進展を認めた報告はなかったが，胆管の閉塞・狭窄像を認めた症例は25例中4例（16%）で，膵管の閉塞，狭窄像を認めた症例は25例中17例（68%）であった．膵管像については，関ら[10]は転移性腫瘍が膵管周囲に浸潤する場合，膵管壁を保持しながら圧排性に増殖する傾向があり，主膵管の圧排，半月状途絶像が膵転移の特徴と報告している．一方で，Swensonら[32]は主膵管の閉塞，狭窄像に原発性と転移性とでは違いは認められなかったと述べている．自験例では，大腸癌肝転移に認められる石灰化，胆管内腫瘍進展の所見[33]を伴っており膵転移を強く疑った．一方，ERCPでは主膵管は途絶しており，膵管造影像からは鑑別診断に至らなかった．

転移性膵腫瘍は肝転移や肺転移と比較すると孤発例が少なく，切除の有効性は確立されていない[34]．しかし，本邦では他の転移部位と同様に肉眼的遺残なく切除可能な場合は積極的に切除を勧める報告[14)25]がされている．また，近年の膵切除術の安全性は向上しており，診断と治療を兼ねた切除術も成り立ちうるとする考え方もある[31]．切除の対象となる膵転移は原発切除から長期間を経て発症することが多いと報告されている[34)35]．実際に本邦報告例で集計してみると，原発巣切除後から膵転移発見までの期間は中央値4年3か月（0～139か月）であった．本例も同様に術後4年9か月で膵転移を来した．谷ら[30]は原発切除から膵転移発症までの期間が長い方が切除の効果があることを示唆している．

転帰について記載のある23例について検討すると，膵転移切除後生存期間1年未満の早期死亡例が5例，追跡期間1年未満生存中が6例，1年以上の生存が確認された症例が12例であり，この中には追跡期間2年以上生存中の4例が含まれていた．これらの成績から，転移性膵腫瘍に対する外科的切除は予後延長に貢献する可能性が示唆された．

文　献

1) Nakamura E, Shimizu M, Itoh T et al：Sedondary tumors of the pancreas：clinicopathological study of 103 autopsy cases of Japanese patients. Pathol Int **51**：686—690, 2001
2) Cubilla AL, Fitzgerald PJ：Cancer（non-endocrine）of the pancreas. A suggested classification. Monogr Pathol **21**：82—110, 1980
3) Roland CF, van Heerden JA：Nonpancreatic primary tumors with metastasis to the pancreas. Surg Gynecol Obstet **168**：345—347, 1989
4) Adsay NV, Andea A, Basturk O et al：Secondary tumors of the pancreas：an analysis of a surgical and autopsy database and review of the literature. Virchows Arch **444**：527—535, 2004
5) Washington K, McDonagh D：Secondary tumors of the gastrointestinal tract：surgical pathologic findings and comparison with autopsy survey. Mod Pathol **8**：427—433, 1995
6) Maeda A, Uesaka A, Matsunaga K et al：Metastatic tumors of the pancreas. Pancreas. Pancreas **37**：234—236, 2008
7) 根木逸郎，浜中裕一郎，大石秀三ほか：膵および肝転移を来した直腸粘液癌の症例．日消外会誌 **18**：1747—1749, 1985
8) 湯浅典博，二村雄次，早川直和ほか：直腸癌切除後の転移性膵頭部癌の1切除例．日消外会誌 **23**：1191—1195, 1990
9) 横山伸二，棚田　稔，佐伯英行ほか：切除可能であった直腸原発転移性膵癌の1例．癌の臨　**41**：77—82, 1995
10) 関　　誠，堀　雅晴，上野雅資ほか：転移性膵癌の画像診断上の特徴～原発性膵癌と鑑別はどこまで可能か～．膵臓　**10**：437—446, 1995
11) Inagaki H, Nakao A, Ando N et al：A case of solitary metastatic pancreatic cancer from rectal carcinoma：a case report. Hepatogastroenterology **45**：2413—2417, 1998
12) 清水泰博，安井健三，森本剛史ほか：大腸癌膵転移の1切除例．膵臓　**13**：316—321, 1998
13) 山本哲久，河合俊明：大腸原発転移性膵腫瘍の切除例．防衛医大誌　**24**：258—263, 1999
14) 高倉範尚，志摩泰生，八木孝仁ほか：大腸癌膵転移の1切除例と本邦報告例の検討．膵臓　**14**：513—519, 1999
15) 石榑　清，川瀬義久，金住直人ほか：切除しえた転移性膵腫瘍の3例．日消外会誌　**33**：1686—1690, 2000
16) 滝沢泰彦，黒川　勝，持木　大ほか：大腸癌膵転移の1切除例．日消外会誌　**34**：132—136, 2001
17) 鈴村　潔，山口晃弘，磯谷正敏ほか：十二指腸と横行結腸に瘻孔を形成した大腸癌膵頭部転移の1

例．日消外会誌 **34**：1665―1669, 2001
18）岡田邦明，近藤征文，石津寛之ほか：盲腸癌術後膵・脾転移の 1 切除例．日本大腸肛門病会誌 **55**：366―370, 2002
19）米山泰生，貝沼 修，谷口徹志ほか：3 回の再発巣切除後，切除し得た直腸癌膵転移の 1 例．日消外会誌 **35**：214―218, 2002
20）菅原 元，山口晃弘，磯谷正敏ほか：上行結腸癌異時性膵転移の 1 切除例．日消外会誌 **35**：682―686, 2002
21）森 一成，佐々木政一，白井康嗣ほか：肺・脳・膵転移巣を切除した直腸癌の 1 例．日臨外会誌 **64**：700―704, 2003
22）稲垣 均，松井隆則，小島 宏ほか：直腸癌原発の孤立性転移性膵腫瘍の 1 切除例．日消外会誌 **37**：692―696, 2004
23）亀田久仁郎，盛田知幸，野村直人ほか：直腸癌術後 5 年目に膵転移を来した 1 例．日臨外会誌 **65**：1929―1932, 2004
24）遠藤 健，松山秀樹，上野貴史ほか：下行結腸癌切除後の転移性膵腫瘍の 1 例．日臨外会誌 **65**：2464―2467, 2004
25）小竹優範，森田克哉，中田浩一ほか：上行結腸癌切除後の転移性膵頭部癌の 1 切除例．日消外会誌 **38**：441―446, 2005
26）勝本善弘，伊藤直人，丸山憲太郎ほか：脾静脈内腫瘍塞栓・膵転移を伴った S 状結腸癌の 1 切除例．癌と化療 **33**：1974―1976, 2006
27）成田和広，熊谷一秀，清水浩二ほか：大腸癌術後に異時性肝・膵転移を来した 1 切除例．日消外会誌 **39**：1553―1558, 2006
28）尾山勝信，木村 準，柄戸美智代ほか：盲腸癌術後の異時性肝・肺・膵転移巣を切除し長期生存が得られた 1 例．日消外会誌 **39**：1429―1434, 2006
29）石川忠雄，金住直人，野本周嗣ほか：同時性肝転移・膵転移を来した下行結腸癌の 1 例．日消外会誌 **39**：729―735, 2006
30）谷 直樹，野口明則，竹下宏樹ほか：直腸癌術後 11 年で認められた膵および肝転移の 1 切除例．日消外会誌 **40**：1536―1541, 2002
31）Sperti C, Pasquali C, Liessi G et al：Pancreatic resection for metastatic tumors to the pancreas. J Surg Oncol **83**：161―166, 2003
32）Swenson T, Osnes M, Serck-Hansen A et al：Endoscopic retrograde cholangiopancreatography in primary and secondary tumors of the pancreas. Br J Radiol **53**：760―764, 1980
33）Sugiura T, Nagino M, Ebata T et al：Treatment of colorectal liver metastasis with biliary and portal vein tumor thrombi by hepatopancreatoduodenectomy. J Hepatobiliary Pancreat Surg **13**：256―259, 2006
34）Hiotis SP, Klimstra DS, Conlon KC et al：Results after pancreatic resection for metastatic lesions. Ann Surg Oncol **9**：675―679, 2002
35）Z'graggen K, Fernandez-del Casitllo C, Rattner DW et al：Metastases to the pancreas and their surgical extirpation. Arch Surg **113**：413―417, 1998

Metastatic Pancreatic Cancer from Rectal Carcinoma：A Report of a Resected Case

Hiroyuki Hazama, Atsuyuki Maeda, Yukiyasu Okamura, Hiromichi Ishii,
Kunio Ogi, Hideyuki Kanemoto, Kazuya Matsunaga and Katsuhiko Uesaka
Division of Hepato-Biliary-Pancreatic Surgery, Shizuoka Cancer Center Hospital

A 53-year-old man underwent low anterior resection for rectal cancer in June 2002, followed by adjuvant chemotherapy and lung resection for two lung metastases in July 2004. When he became jaundiced in March 2007, total serum bilirubin and carcinoembryonic antigen were elevated. Abdominal computed tomography (CT) showed a tumor at the pancreatic head with calcification and intrabiliary growth, and dilated pancreatic and bile ducts, necessitating pancreaticoduodenectomy based on a diagnosis of solitary metastatic pancreatic cancer from rectal carcinoma―a rare condition difficult to diagnose preoperatively. Due to the mass with calcification and intrabiliary growth, we suspected this lesion to be metastatic pancreatic cancer. We summarized 25 reported cases of resected metastatic pancreatic cancer in Japan. Twelve patients among 23 survived more than one year after pancreatic resection and five patients died within a year, suggesting that pancreatic resection for metastatic pancreatic cancer can be surgically treated to prolong survival.

Key words：metastatic pancreatic cancer, rectal cancer, pancreaticoduodenectomy

〔Jpn J Gastroenterol Surg 42：424―429, 2009〕

Reprint requests：Hiroyuki Hazama Division of Hepato-Biliary-Pancreatic Surgery, Shizuoka Cancer Center Hospital
1007 Shimonagakubo, Nagaizumi-cho, Sunto-gun, 411-8777 JAPAN

Accepted：October 22, 2008

©2009 The Japanese Society of Gastroenterological Surgery Journal Web Site：http://www.jsgs.or.jp/journal/