日消外会誌　42（5）：473～477，2009年

症例報告

内視鏡観察が困難で長期経過観察にても指摘できなかった噴門側胃切除後の残胃進行癌の１例

癌研有明病院消化器外科

布部　創也　　大山　繁和　　徳永　正則　　比企　直樹
福永　　哲　　瀬戸　泰之　　山口　俊晴

症例は79歳の男性で，11年前に早期胃癌に対し，噴門側胃切除ダブルトラクト再建を施行．その後，外来経過観察中であった．術後10年目の上部消化管内視鏡，腹部超音波検査など異常なく，一旦外来経過観察打ち切りとなった．ただし，間置空腸が長いため，残胃の観察はできていなかった．入院の２か月前より，嘔吐あり，前医受診．横行結腸浸潤を伴う，残胃の進行癌と診断され手術を施行した．手術所見では腹壁，肝臓，膵頭部，横行結腸への腫瘍の直接浸潤を認め，また挙上空腸も腫瘍に巻き込まれており，合併切除しなければ経口摂取不能と判断し，残胃，挙上空腸，横行結腸を合併切除した．ただし，洗浄細胞診が陽性であり，非治癒切除におわった．本症例は，初回術後，毎年経過観察していたにもかかわらず，内視鏡検査による残胃の観察ができず，早期には指摘できなかった．残胃の観察が十分できる再建法の工夫と，初回術後長期の経過観察が必要と思われた．

はじめに

噴門側胃切除は主に胃上部に発生した早期癌に適応される，機能温存術式の一つである[1)2)]．切除後は食道胃吻合，空腸間置などの再建法が用いられるが，術後の逆流性食道炎が問題となる[3)4)]．残胃の癌のうち幽門側胃切除後に発生した癌は報告例も多数あり，十二指腸液の逆流の関与など発生のメカニズムなどよく検討されている[5)~8)]．しかし，噴門側胃切除後は胃癌の好発部位である幽門部が残存するにもかかわらず，術後の残胃の癌の報告例は少なく，その発生頻度など詳細は不明である[9)~11)]．また，胃切除後の経過観察においては，残胃の観察が不可欠であるが，その経過観察期間，方法も一定の見解は得られておらず，また再建法によっては残胃の観察が困難なものもある[11)~13)]．

今回，我々は噴門側胃切除後，長期の経過観察にても指摘できなかった残胃進行胃癌の１例を経験した．当院での噴門側胃切除症例における間置空腸の長さと上部消化管内視鏡検査による残胃観察能の検討も含め，噴門側胃切除後，経過観察についての問題点に関する考察を加え報告する．

症　　例

症例：79歳，男性

主訴：嘔吐

現病歴：1994年10月に，当院にて早期胃癌に対し噴門側胃切除，ダブルトラクト再建（食道―残胃間に35cmの空腸が介在）を施行（**Fig. 1**）．その後，外来経過観察中であった．術後10年目の上部消化管内視鏡，腹部超音波検査など異常なく，一旦外来経過観察打ち切りとなった．ただし，間置空腸が長いため，残胃の観察はできていなかった．また，消化管造影検査も併せて行われていたが，残胃に病変は指摘できなかった．入院の２か月前より，嘔吐あり，前医受診．横行結腸浸潤を伴う，残胃の進行癌と診断された．検診目的に近医を受診し，上部消化管内視鏡検査で胃癌を指摘され，当院紹介受診となった．

既往歴：特になし．

家族歴：特になし．

＜2008年11月19日受理＞別刷請求先：布部　創也
〒113-8677　文京区本駒込3―18―22　都立駒込病院外科

Fig. 1　The double tract reconstruction with 35cm interposed jejunum was performed after the previous proximal gastrectomy.

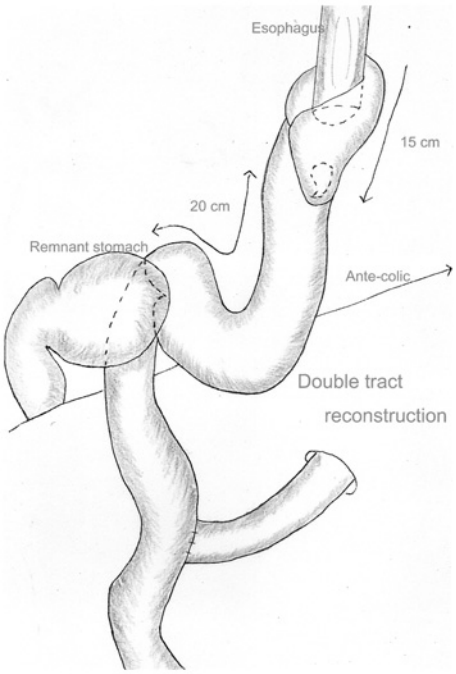

Fig. 2　The double contrast of the upper gastrointestinal series shows the dilatation and the obstruction of the pulled up jejunum of the alimentary tract（arrows）.

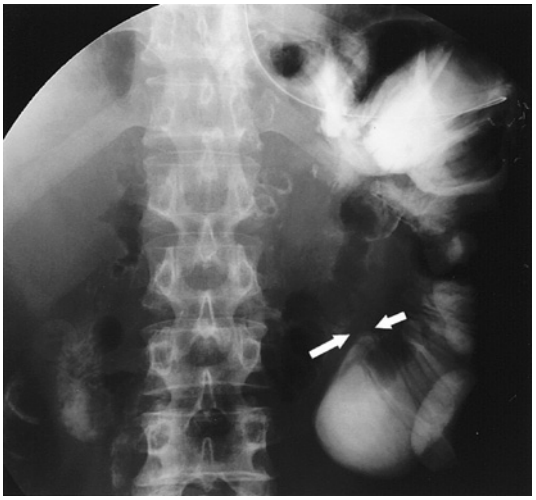

初診時身体検査所見：身長 152cm，体重 42kg，Performance status 0. 眼球・眼瞼結膜に黄疸・貧血はみられず．胸部異常なく，腹部には前回手術瘢痕を認めた．上腹部に手拳大の硬い腫瘤を触知し，同部位に圧痛を認めた．

初診時血液検査所見：Hb；12.7g/dl と軽度貧血，TP；5.7g/dl，Alb；3.3g/dl と低蛋白血症を認めた．腫瘍マーカーは CA19-9；53.1U/ml の軽度上昇を認めた．

画像検査所見：上部消化管 X 線検査では，挙上空腸は上部と下部で拡張を認め，その間の狭窄所見を認めた（**Fig. 2**）．

CT では残胃の著明な壁肥厚と挙上空腸の拡張を認めた（**Fig. 3**）．

注腸造影 X 線検査では，横行結腸の収束像を認め，腫瘍の直接浸潤によるものと思われた．

以上より，噴門側胃切除後の残胃に発生した，横行結腸浸潤を伴う進行胃癌の診断にて手術を施行した．

手術所見：2005 年 8 月手術は残胃全摘，挙上空腸切除，横行結腸合併切除を施行した．手術所見では肝転移なく，腹膜播種も認めなかったが，洗浄細胞診は陽性であった．腹壁，肝臓，膵頭部，横行結腸への腫瘍の直接浸潤を認め，上腹部を占居する巨大な病変であった．洗浄細胞診が陽性であり，非治癒切除となるため，腹壁，肝臓，膵浸潤は削るように剥離した．挙上空腸も腫瘍に巻き込まれており，合併切除しなければ経口摂取不能と判断し，残胃，挙上空腸，横行結腸を合併切除し，腫瘍を摘出した．

切除標本病理組織学的検査：残胃と挙上空腸，横行結腸が合併切除された（**Fig. 4**）．残胃は全体的に壁が肥厚しており，腫瘍は残胃全体をしめる 4 型胃癌．組織学的にも多臓器への浸潤がみられ，145×79mm，type 4，sig，INFγ，sci，T4（Si），ly3，v0，OW（−），AW（−），EW（+），N2，CY1，Stage IV であった．

術後経過は膵液漏を併発したが，ドレナージにより保存的に経過し，第 30 病日に一旦退院となった．その後も栄養状態の改善なく徐々に全身状態悪化し，2005 年 10 月，術後 2 か月で死亡した．

Fig. 3 Computed tomography shows the thickening of the wall of the remnant stomach (arrows) and the dilatation of the pulled up jejunum of the alimentary tract (arrow heads).

Fig. 4 The gastric cancer spreads to the whole body of the remnant stomach and to the pulled up jejunum directly (arrows) in the resected specimen. The wall of the remnant stomach thickens (arrow heads).

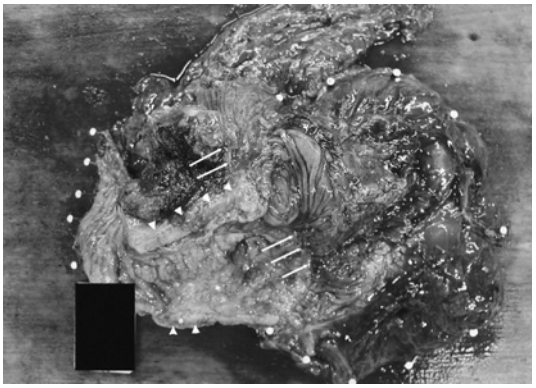

考　察

近年，機能温存の観点から胃上部の早期胃癌に対し，噴門側胃切除が施行される機会が増えてきている[1)2)]．ただし，適応や残胃機能，術後逆流性食道炎の問題などあり，必ずしも施行される機会は多くないと思われる[3)14)]．

今回，我々は噴門側胃切除後，長期の経過観察にても指摘できなかった残胃進行胃癌の1例を報告した．本症例は，噴門側胃切除後，残胃の観察ができないまま10年を経過し，外来通院を終了した症例であった．再建法，術後の経過観察が問題点と考えられた．

1996年から2005年に当院で経験した噴門側胃切除76例を対象にした検討では，術後の逆流性食道炎は食道胃吻合群と比較し，空腸間置群は有意に軽微であった[12)]．さらに，空腸間置群において，間置空腸の長さが10cm以下の群は，10cm以上の群と比較し残胃の観察が容易であった．このような状況を考慮し，近年では間置空腸の長さは7～8cm程度とし，残胃の観察が十分できるようにしている．また，神経温存手術を噴門側胃切除に応用し，残胃を大きく残し，胃の貯留能，分泌能を保ち，空腸を残胃の前壁もしくは後壁に吻合し，ヒス角をつくることで逆流を防止する工夫をしている．現在では10cmを超えるような長い間置空腸再建は全く行っていない．

残胃の癌のうち幽門側胃切除後に発生した癌は報告例も多数あり，十二指腸液の逆流の関与など発生のメカニズムなどよく検討されている[5)～8)]．噴門側胃切除術は胃癌の好発部位である幽門部が残存するにもかかわらず，術後の残胃の癌も報告例は少なく，また噴門側胃切除術の施行頻度が多くないため，その発生頻度は必ずしも明確ではないが2.8～5.0%と報告されている[10)11)]．幽門側胃切除後の残胃癌の頻度が0.6～2.8%と報告されているのに比べやや高い[11)13)]．1983年から2003年までの過去20年間で，医学中央雑誌にて「噴門側胃切除」,「残胃の癌」,「多発胃癌」をキーワードに検索し，学会抄録を含め胃癌に対する噴門側胃切除後の胃癌は26例であった．上西ら[15)]はこれらの症例を検討し，初回術後から残胃の癌の診断までの介在期間は平均7.8年（2～20年）と比較的早期に認められ，残胃の癌の発生部位としては吻合部，縫合部以外の非断端部に多かったとしている．ただし，これらの症例のうち6例（23%）は初回手術から10年以上経過した症例であった．また，松本ら[9)]は，ラットを用い，発癌剤であるMNNGを20週間投与後に噴門側胃切除を行い，単開腹群と比較した研究において，単開腹群での発癌率が20%（9/44）であったのに対し，噴門側胃切除群では67%（20/30）と有意に高い発癌率を認めたとして

いる．同時に測定された胃内の酸度において，単開腹群ではpHは1.6であったが，噴門側胃切除群では6.8と有意に高く，無酸状態が発癌を促進する可能性を示唆している．これらの検討から，噴門側胃切除後は発癌の高危険群であるとも考えられ，さらに必ずしも10年以内に残胃の癌が認められているわけではないことから，10年以後も定期的な経過観察は必要と考えられる．

本症例は内視鏡検査での残胃の観察が困難であり，早期に残胃の癌をみつけることができなかった．また，10年目までの外来経過観察中は，消化管造影検査も併せて行われていたが，通常の内視鏡検索が困難なので，検診で適切な時期に診断されることはまず不可能と考えられる．残胃の観察が十分にできないような手術後の症例は，やはり自施設での長期の経過観察が妥当と思われる．消化管造影検査，CT，超音波検査など多角的な検査を行うことにより，もう少し早い段階での発見ができた可能性がある．また，間接所見ではあるが，CTでのリンパ節腫大なども重要な所見と考える．ただし，いわゆる早期に残胃の癌を指摘することは困難と考えられ，やはり初回手術時の再建法には十分配慮する必要がある．今後の経過観察には消化管造影を含めた多角的な検査を行うともに，3D-CTによるVirtual Endoscopyの併用も検討すべきと思われる．

本症例は術中の洗浄細胞診断陽性のため非治癒切除となること，また高齢者でもあり，他臓器合併切除を伴う切除の意義が難しい症例であった．腫瘍は上腹部を占居する巨大な病変であり，挙上空腸，横行結腸を巻き込んでおり，バイパス術は困難と判断し，経口摂取の目的のため切除を行った．肝臓，膵臓は非治癒切除であることを考慮し，マージンを確保した切除とはせず削りとることとした．術後2か月の生命予後となったが，患者の経口摂取に対する希望も強く，予後1か月以上を期待できる症例と考えれば切除も妥当な状況であったと思われる．

初回手術の噴門側胃切除から11年後に発生した，残胃進行癌の1例を経験した．毎年，経過観察していたにもかかわらず，内視鏡検査による残胃の観察ができず，早期には指摘できず，根治切除ができなかった．残胃の観察が十分できる再建法の工夫と，初回胃切除後，長期の経過観察が必要と思われた．

文　献

1) Katai H, Sano T, Fukagawa T et al：Prospective study of proximal gastrectomy for early gastric cancer in the upper third of the stomach. Br J Surg **90**：850—853, 2003
2) 北村正次，荒井邦佳，岩崎善毅ほか：上部胃癌のリンパ節転移の実態からみた噴門側胃切除の適応と治療成績．日臨外医会誌　**52**：1454—1460, 1991
3) 北村正次，荒井邦佳，岩崎善毅ほか：胃癌における噴門側胃切除術の適応と治療成績．外科治療 **64**：321—325, 1991
4) 荒井邦佳，北村正次，岩崎善毅ほか：胃上部の早期胃癌に対する迷走神経温存噴門側胃切除術．消外　**23**：1875—1884, 2000
5) Langhans P, Heger RA, Hohenstein J et al：Operation-sequel carcinoma of the stomach. Experimental studies of surgical techniques with and without resection. World J Surg **5**：595—605, 1981
6) Nishidoi H, Koga S, Kaibara N：Possible role of duodenogastric reflex on the development of remnant gastric carcinoma induced by N-methyl-N'-nitro-N-nitrosoguanidine in rats. JNCI **72**：1431—1435, 1884
7) Kond K, Suzuki H, Nagayo T：The influence of gastrojejunal anastomosis on gastric carcinogensis in rats. Jpn J Cancer Res **75**：362—369, 1984
8) 藤村　隆：十二指腸液胃内逆流による胃発癌；胆汁，膵液の分離逆流モデルによる検討．日外会誌　**92**：933—939, 1991
9) 松本　尚，三輪晃一，瀬川正孝ほか：噴門側胃切除後の残胃発癌の検討．消癌の発生と進展　**3**：111—114, 1991
10) 伊神　剛，山口晃弘，磯谷正敏ほか：噴門側胃切除後の残胃の癌の検討―本邦報告26切除例の検討を含めて―．日消外会誌　**35**：357—361, 2002
11) 永岡　栄，坂東隆文，磯山　徹ほか：噴門側胃切除後における残胃の癌の特徴と経過観察に関する検討．日消外会誌　**38**：1773—1777, 2005
12) Tokunaga M, Ohyama S, Hiki N et al：Endoscopic evaluation of reflux esophagitis after proximal gastrectomy：comparison between esophagogastric anastomosis and jejuna interposition. World J Surg **32**：1473—1477, 2008
13) Hosokawa O, Kaizaki Y, Watanabe K et al：Endoscopic surveillance for gastric remnant cancer after early cancer surgery. Endoscopy **34**：985—995, 2004

14) 中島聰總，山口俊晴編：癌研胃癌データベース．金原出版，東京，2006，p117—131
15) 上西紀夫，山口浩和，清水伸幸ほか：幽門側胃切除以外の術後胃における癌—噴切後の残胃の癌—．胃と腸 **39**：1049—1057, 2004

An Advanced Gastric Cancer in the Remnant Stomach after Proximal Gastrectomy Not Detected for a Long-Term Period of Post-Operative Follow-up Due to Difficulty in Endoscopic Surveillance

Souya Nunobe, Shigekazu Ohyama, Masanori Tokunaga, Naoki Hiki,
Tetsu Fukunaga, Yasuyuki Seto and Toshiharu Yamaguchi
Department of Gastroenterological Surgery, Cancer Institute Ariake Hospital

We report a case of advanced gastric cancer in the remnant stomach after proximal gastrectomy, which was not detected over a long period of postoperative follow-up. A 79-year-old male had undergone proximal gastrectomy for early gastric cancer 11 years before. The annual examinations, including upper gastrointestinal endoscopy and abdominal ultrasonography, after the gastrectomy showed no recurrence of gastric cancer, but the remnant stomach had not been examined by endoscopy because of the long length of the interposed jejunum. The patient complained of vomiting two months before the present admission and was diagnosed as having advanced gastric cancer in the remnant stomach, with direct invasion of the transverse colon. Gastrectomy with combined resection of the pulled up jejunum and the transverse colon was undertaken, which turned out to be a non-curative resection with positive lavage cytology. In the present case, gastric cancer in the remnant stomach was not detected in its early stage due to the difficulty in observation of the remnant stomach. It is essential to devise an optimal reconstruction procedure after proximal gastrectomy and to conduct follow up of these patients for a long period of time after the initial surgery.

Key words：gastric cancer in the remnant stomach, proximal gastrectomy, surveillance after gastrectomy
〔Jpn J Gastroenterol Surg 42：473—477, 2009〕

Reprint requests：Souya Nunobe Department of Surgery, Metropolitan Komagome Hospital
3-18-22 Honkomagome, Bunkyo-ku, 113-8677 JAPAN
Accepted：November 19, 2008

©2009 The Japanese Society of Gastroenterological Surgery Journal Web Site：http://www.jsgs.or.jp/journal/