日消外会誌　42（5）：489～494，2009年

症例報告

胃癌切除によりネフローゼ症候群が寛解した１例

大館市立総合病院外科[1)]，弘前大学消化器外科[2)]

池永照史郎一期[1)2)]　大石　晋[1)]　堤　伸二[1)2)]　久保　寛仁[1)]
中井　款[1)]　松谷　英樹[1)]　吉崎　孝明[1)]　舘岡　博[1)]

ネフローゼ症候群にはしばしば悪性疾患が潜んでいることがすでに知られており，胃癌とネフローゼ症候群との関係を示唆する報告が散見される．症例は82歳の女性で，全身倦怠感，両下肢の浮腫を主訴に当院内科受診した．血液・尿検査からネフローゼ症候群にて当院内科入院となる．精査の結果，進行胃癌の診断を得て，幽門側胃切除（D1＋α）を施行した．腫瘍は低分化型腺癌でT3，N1，H0，P0，CY1，Stage IV，Cur Cであった．術後5日目より，尿中蛋白の減少を認め，その後も下肢の浮腫は消失し，血液・尿検査でも尿蛋白も少量認める程度であった．術後12か月を経過するが，血清中蛋白は基準値範囲内を維持しているとともに，幸いなことに再発の兆候もみられていない．非治癒切除ながらもネフローゼ症候群の軽快を認めたことは，今後の手術適応に対して指標になると思われた．

はじめに

ネフローゼ症候群にはしばしば悪性疾患が潜んでいることがすでに知られており，胃癌とネフローゼ症候群との関係を示唆する報告が散見される[1)2)]．今回，我々はネフローゼ症候群を呈した進行胃癌に胃切除術を施行し，非治癒切除でありながらも，術後ネフローゼ症候群の寛解を認めた1例を経験したので，文献的考察を加えて報告する．

症　例

患者：82歳，女性

主訴：全身倦怠感，両下肢の浮腫

既往歴：特記事項なし．

現病歴：平成18年11月より全身倦怠感，両下肢の浮腫を自覚し，当院内科受診．血液，尿検査にてネフローゼ症候群と診断され内科入院となり，ステロイド剤，アルブミン製剤の投与を行うも改善傾向が見られなかった．同時に続発性かどうかの鑑別のため悪性腫瘍の検索目的に消化管精査を施行したところ，胃内視鏡検査にて胃角部に2型腫瘍を認め，生検にてgroup Vであったため，当科紹介となった．

入院時理学検査所見：身長152cm，体重42kg，胸部に異常所見なし．腹部に腫瘤を触知しない．体表リンパ節は触知せず．両下肢に浮腫を認めた．

入院時検査：TP 4.1g/dl，Alb 2.3g/dlと低値を示していた．T-cho 368mg/dl，1日尿蛋白量が3.9gであり，ネフローゼ症候群の診断基準を満たしていた（**Table 1**）．

上部消化管造影および内視鏡検査所見：胃角小彎に径5cm大の2型腫瘍を認めた．生検にてGroup V（低分化型腺癌）であった（**Fig. 1**）．

手術所見：全身麻酔下に，上腹部正中切開で開腹した．開腹時，肝転移，腹膜播種は認めなかった．手術は，高齢であることと全身状態不良であることにより，D1＋α郭清の幽門側胃切除術を施行し，Billroth-Iで再建した．

病理組織学的検査所見：腫瘍は3×3cmの3型，低分化型腺癌でT3，N1，H0，P0，CY1，Stage IV，por2，INFγ，ly2，v1，PM（－），DM（－）であった（**Fig. 2**）．

術後経過：術後4日目より食事を開始し，合併症もなく術後15日目に退院．術後化学療法は，家

＜2008年11月19日受理＞別刷請求先：池永照史郎一期
〒036-8562　弘前市在府町5　弘前大学医学部医学科消化器外科講座

Table 1　Laboratory data on admission

WBC	7,120 /ul	IgG	922 mg/dl
RBC	470×104 /ul	IgA	209 mg/dl
Hb	12.1 g/dl	IgM	159 mg/dl
Ht	39.20 %		
Plt	34.8×104 /ul		
		CEA	4.1 ng/ml
TP	4.4 g/dl	CA19-9	24.1 U/ml
Alb	1.3 g/dl		
T-bil	0.4 mg/dl		
AST	61 IU/*l*	Uric protein volume	
ALT	13 IU/*l*		3.9 g/day
T-cho	368 mg/dl		
BUN	22 mg/dl		
Cr	4 mg/dl		
Na	140 mEq/*l*		
K	4.1 mEq/*l*		
Cl	106 mEq/*l*		

Fig. 1　Endoscopy (A) and Upper GI series (B) showed type 2 tumor in the lower body of the stomach.

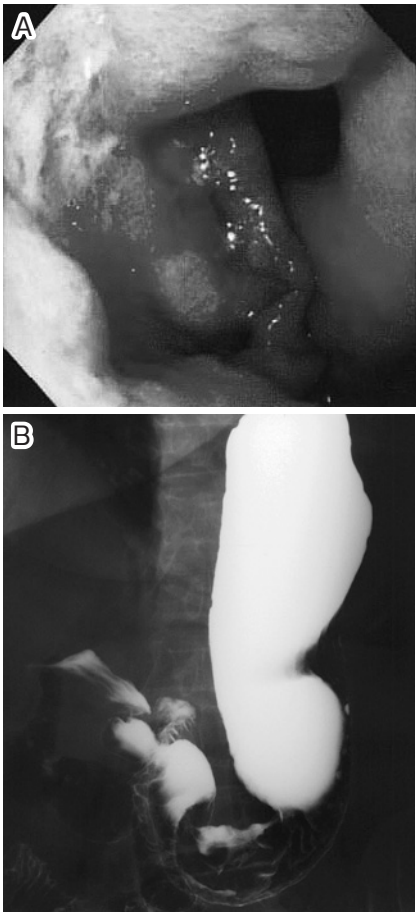

Fig. 2　Resected specimen showed type 2 tumor located on the lower body of the Stomach.

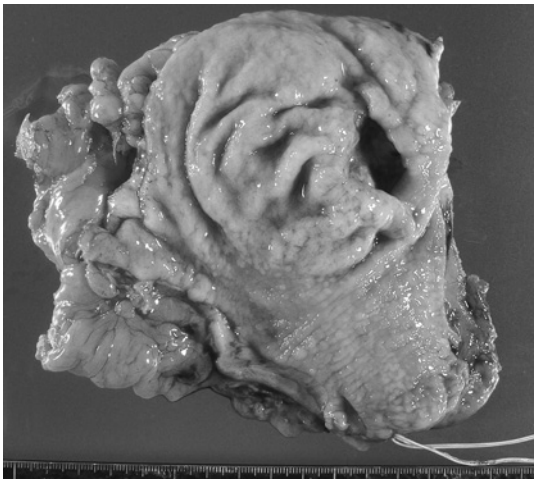

族との話し合いにて施行しない方針となった．一方，ネフローゼ症候群に関しては術後5日目より，尿中蛋白の減少を認め，その後も下肢の浮腫は消失し，血液・尿検査でも尿中蛋白を少量認める程度であった(**Fig. 3**)．術後12か月を経過するが，血清中蛋白は基準値範囲内を維持しているとともに幸いなことに再発の兆候もみられていない．

考　　察

1966年にLeeら[1]が101人の成人ネフローゼ症候群患者のうち11例（10.9%）に悪性腫瘍の合併したことを報告し，さらにBursteinら[2]は膜性糸球体腎炎の蛋白尿診断時，あるいは前に悪性新生物を発症している症例は80%であったと報告している．このように，悪性腫瘍とネフローゼ症候群との関連性を示す同様の症例が散見されるようになった．ネフローゼ症候群に合併する悪性腫瘍としては上皮性の固形癌である場合が多く，石田ら[3]は胃癌25%，肺癌15%，悪性リンパ腫10%で，一方腎病変として大部分が膜性腎症であると報告している．ネフローゼ症候群の発生機序として，血流中に出現する抗原がそれに伴う抗体と免疫複合体を形成し，糸球体基底膜に沈着することにより発生するIII型アレルギーの一つとされている．原因となる抗原として，①腫瘍特異抗原や，②胎児性抗原（CEAなど）が考えられており，な

Fig. 3 Clinical course and transition of the TP, albumin and uritic protein volume.

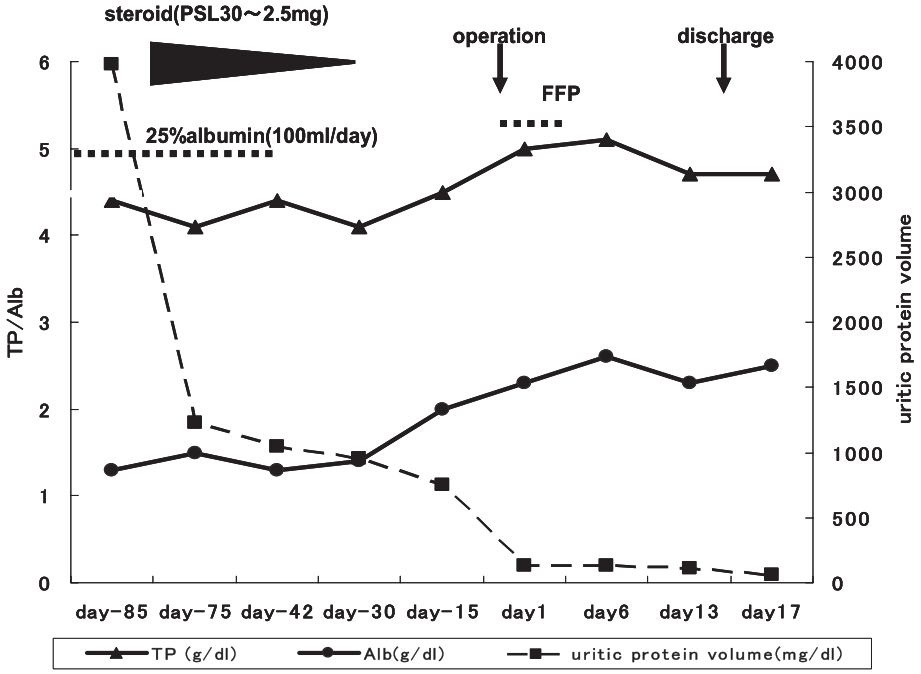

かでもCEAが抗原として注目されている[4)5)].

本邦においてネフローゼ症候群との関連が示唆された胃癌手術症例は1983年から2008年まで「胃癌」,「ネフローゼ症候群」をキーワードに医学中央雑誌を検索したところ，詳細な情報を得ることができたのは自験例を含め23例[4)～19)]であった(**Table 2**). 胃癌についての臨床・病理組織学的背景因子では特徴的なものは認めず，腎組織型については記載のあった18例中16例（89%）が膜性腎症を示した．腫瘍関連抗原としてCEA値との関連に関しては，報告例のうち，術前CEA値の上昇を認めたのは，自験例も含め記載のあった14例のうち，わずか4例（29%）のみで血清CEAとネフローゼ症候群との間に相関は認めない結果となった．しかし，神前ら[9)]はCEA免疫複合体の定量測定を行い，free CEAが低値で，CEA免疫複合体が高値であった症例にネフローゼ症候群を認めている．したがって，CEAが抗原であるとするならば，血中のCEA免疫複合体のみがネフローゼ症候群の発症に関与している可能性があると推察された．

ネフローゼ症候群を合併する胃癌に対する治療は，低蛋白，低アルブミン血症の管理が大きな問題であり，その治療方針は，ネフローゼ症候群の治療を先行させるか，胃切除術を先行させるかの二つに大別される．ネフローゼ症候群の治療には食餌療法を基本としてステロイドや免疫抑制剤が使われることが多い．しかしながら，免疫抑制剤やステロイドの投与でネフローゼ症候群が軽快する確率は30～40%であり[20)21)]，むしろ免疫抑制剤やステロイドの投与が癌の進行をうながす危険性や術後合併症の危険性を高める可能性がある[19)]．検索しえた23例中ネフローゼの治療を先行させたのは4例であった．4例ともステロイドが使用されていた．うち2例では術前にネフローゼ症候群の軽快がみられたが，うち1例では術後縫合不全を併発した．本症例でもステロイド剤を使用したが，ネフローゼ症候群の改善はみられなかった．幸い，合併症は生じなかったが，胃癌の診断から手術まで1か月以上の時間を要したことは反省すべきかもしれない．手術を先行させる場合，術後合併症を避けるために血清蛋白6.0g/dl，血清アル

Table 2　A list of summary of gastric cancer with nephrotic syndrome

No	Author/Year		Age Sex	Preop. CEA	Pathology of the stomach	Pathology of the kidney	Operation	Outcome	Preoperative treatment
1	Wakashin[4]	1976	51 M	43		MN[1]	total	improve nephrose	
2	Wakashin[4]	1976	72 M		adenocarcinoma	MN	resection	operation related death	
3	Kitamura[6]	1980			Bor-Ⅲ	MN	resection	improve nephrose	
4	Kitamura[6]	1980			Bor-Ⅲ		resection	improve nephrose	
5	Uno[7]	1981	68 F	1.5	Bor-Ⅲ	MN	partial resection	improve nephrose	
6	Tomobuchi[8]	1981	64 M				total	improve nephrose	
7	Kousaki[9]	1982	64 M	4	por1	MN	total	improve nephrose	
8	Kousaki[9]	1982	42 M	1.7	sig	MN	subtotal	improve nephrose	
9	Oosawa[10]	1982	38 M		adenocarcinoma	MN	resection	improve nephrose	
10	Oosawa[10]	1982	53 M		adenocarcinoma	MN	total	no change of nephrose	
11	Yamada[11]	1984	62 M		tub1		subtotal	no change of nephrose	Alb, FFP
12	Yamane[12]	1990	58 M	0.6	tub1	FGS[2]	subtotal	improve nephrose	FFP
13	Tsujimoto[13]	1994	81 F		tub2	MN	resection	improve nephrose	
14	Tsujimoto[13]	1994	67 M	0.86	adenocarcinoma	MN	resection	improve nephrose	
15	Tsujimoto[13]	1994	71 M	34.1	tub2	MN	resection	improve nephrose	
16	Maeshiro[14]	1995	65 M	3.5	Ⅱa+Ⅱc	MC[3]	subtotal	operation related death	steroid
17	Miyake[15]	1995	66 M	1.4	tub2 n3	MN	total	improve nephrose	steroid, Alb
18	Emoto[16]	1997	56 M	44.8	tub2 ～ por2 n2	MN	subtotal	improve nephrose	Alb, FFP
19	Eriguchi[17]	1998	77 F	5.3	tub2 n2		fundectomy	improve nephrose	Alb, FFP
20	Ishimine[18]	2001	50 M		adenocarcinoma	MN	total	no change of nephrose	HD[4], steroid
21	Asaoka[5]	2003	66 M	102.8	tub2 n2	MN	total+α	improve nephrose (cancer death)	
22	Ide[19]	2004	63 F	2	papitub n1	MN	total	improve nephrose	Alb, FFP
23	Present case		82 F	4.1	tub2 n3		subtotal	improve nephrose	steroid, Alb

1）MN：Menbranouse Nephropaty, 2）FGS：Focal Glomerular Sclerosis, 3）MC：Minimal Change, 4）HD：Hemodialysis

ブミンを3.0g/dl以上にし，低蛋白・低アルブミン血症を改善させることが望ましいとされている[22]．23例中に手術を先行させたのは19例であったが，このうち術前にアルブミン製剤やFFPの投与が明記してあるのは5例あり，周術期の合併症は1例も認めなかった．伊志嶺ら[18]は，術前低蛋白・低アルブミン値の改善に難渋し，透析にて一時的に腎不全状態としたうえで，改善させ，根治手術を施行し，合併症なく経過している．すべての施設で可能な治療ではないが，選択肢の一つとして考慮すべきと思われた．一方，アルブミン製剤，FFPの投与の記載のない14例中の1例で術後に肺炎を認めている．このことからも，術後合併症を回避するためにも，適切なアルブミン製剤や，FFPを投与することが肝要と思われた．また，全23例のうち，術後ネフローゼ症候群の軽快を認めたものは，自験例を含め18例(78%)であった．しかも，本症例と同じように非治癒切除症例でもネフローゼ症候群の軽快を認める症例もあった．これは，Yamauchi[23]の報告にあるように，腫瘍切除により，抗原が減少することに伴い，糸球体基底膜の組織学的な正常化のためと考えられ，今後の手術適応に対して指標になると思われた．

本症例は，家族との話し合いにより術後化学療法を施行しておらず，さらにCY1であったにも関わらず，再発の傾向なく術後12か月を経過している．これは，山根ら[12]の報告で，早期胃癌にもかかわらずn3（＋）と広範なリンパ節転移を来した理

由として，ネフローゼ症候群による免疫異常の可能性を述べているのとは逆に，ネフローゼ症候群の寛解により，腫瘍に対する免疫能の賦活があった可能性が示唆された．

現在，ネフローゼ症候群を合併した胃癌症例に対する明確な治療方針はなく，今後も検討を重ねる必要があるが，腫瘍切除によりネフローゼ症候群の軽快も期待できることも念頭におき，可能なかぎり手術を先行させる治療を中心とした治療方針を立てることが肝要であると思われた．

なお，本論文の要旨は第69回日本臨床外科学会総会（2007年11月，横浜）にて発表した．

文　献

1) Lee JC, Yamauchi H, Hopper J：The association of cance and the nephritic symdrome. Ann Int Med **64**：41—51, 1966
2) Burstein DM, Korbet SM, Schwartz MM et al：Membranous glomerulonephritis and malignancy. Am J Kidney Dis **22**：5—10, 1993
3) 石田尚志，井上真夫，大貫忠男ほか：悪性腫瘍とネフローゼ症候群の合併に関する臨床統計—全国アンケート調査から．日内会誌　**71**：206, 1982
4) Wakashin M, Wakashin Y, Iesato K et al：Association of gastric cancer and nephrotic syndrome. An immunologic study in three patients. Gastroenterology **78**：749—756, 1980
5) 浅岡忠志，松井成生，岩澤　卓ほか：胃癌切除によりネフローゼ症候群の寛解を認めた1例．日消外会誌　**37**：1727—1731, 2004
6) 北村正次，栗根康行，片柳照雄ほか：胃癌に合併した nephrotic syndrome について．日癌治療会誌 **15**：662, 1980
7) 宇野伝治，土肥和鉱，木部佳紀ほか：悪性腫瘍に続発したと考えられるネフローゼ症候群の2例．臨成人病　**11**：1261—1266, 1981
8) 友渕　基，三宅裕司，福原吉典ほか：胃癌術後，ネフローゼ症候群の寛解した膜性腎症の1例．日腎会誌　**23**：1623—1624, 1981
9) 神前五郎，森　武貞，栗山　洋ほか：悪性腫瘍とネフローゼ症候群．臨科学　**18**：918—926, 1982
10) 大沢源吾，平野　宏，山岸　剛ほか：ネフローゼ症候群と癌．日医新報　**3033**：12—16, 1982
11) 山田幸和，笹原　洋，田中　茂ほか：ネフローゼ症候群合併の早期胃癌の1手術例．近畿大医誌 **9**：165—170, 1984
12) 山根祥晃，菅沢　章，万木英一ほか：ネフローゼ症候群を合併した第3群リンパ節転移陽性の多発早期癌の1例．臨外　**45**：915—919, 1990
13) 辻本志郎，山田亜美，小口健一ほか：ネフローゼ症候群と悪性腫瘍．東邦医会誌　**41**：336—347, 1994
14) 真栄城修二，平田哲生，金城一志ほか：悪性腫瘍に合併したネフローゼ症候群の2例—微少変化群と膜性腎症—．沖縄医会誌　**33**：36—39, 1995
15) 三宅千恵，浪江　智，佐々木修ほか：進行胃癌を合併した膜性腎症の1例．長崎医会誌　**70**：96—98, 1995
16) 江本健太郎，高橋忠照，加藤良隆ほか：胃癌切除によりネフローゼ症候群が軽快した膜性腎症の1例．日臨外医会誌　**58**：1864—1868, 1997
17) Eriguchi N, Aoyagi S, Hara M et al：A case of gastric cancer with nephritic syndrome. Kurume Med J **45**：283—286, 1998
18) 伊志嶺朝成，長嶺義哲，古波倉史子ほか：ネフローゼ症候群合併胃癌に対し術前透析療法後に根治手術を施行した1例．日臨外会誌　**62**：942—946, 2001
19) 井手貴雄，佐藤清治，田中雅之ほか：ネフローゼ症候群合併進行胃癌の1手術例．日消外会誌 **38**：490—495, 2005
20) 小山哲夫，小林正貫，室かおりほか：膜性腎症—治療の現状．腎と透析　**38**：505—511, 1995
21) 熊谷直憲，根東義明：膜性糸球体腎炎．小児診療 **66**：591—594, 2003
22) 鈴木昌八，稲葉圭介，中村　達：肝硬変患者における術後感染症．日外会誌　**103**：873—876, 2002
23) Yamauchi H：Cure of membranous nephropathy after resection of carcinoma. Arch Int Med **145**：2061, 1985

A Case of Nephrotic Syndrome Cured by Removal of the Advanced Gastric Cancer

Shojirokazunori Ikenaga[1)2)], Susumu Oishi[1)], Shinji Tsutsumi[1)2)], Norihito Kubo[1)],
Makoto Nakai[1)], Hideki Matsuya[1)], Takaaki Yoshizaki[1)] and Hiroshi Tateoka[1)]
Department of Surgery, Odate Municipal City Hospital[1)]
Department of Surgery, Graduate School of Medicine, Hirosaki University[2)]

The association between malignant disease and nephrotic syndrome has been established. Here in we report a case of advanced gastric cancer with nephrotic syndrome. An 82-year old woman admitted for bilateral pedal edema and general fatigue was diagnosed with advanced gastric cancer with nephrotic syndrome, necessitating distal gastrectomy with D1 + α lymph node dissection. Histology showed poorly differentiated adenocarcinoma, T3, N1, H0, P0, CY1, Stage IV, Cur C. Her urinary protein decreased and symptoms of nephrotic syndrome improved 5 days after surgery. Twelve months after surgery, she had no nephrotic syndrome symptoms or signs of recurrent gastric cancer. Concurrently with non curative surgery for advanced gastric cancer, her symptoms of nephrotic syndrome improved, indicating a potential advantage of surgery in such a case.

Key words：advanced gastric cancer, nephrotic syndrome, non curative surgery

〔Jpn J Gastroenterol Surg 42：489—494, 2009〕

Reprint requests：Shojirokazunori Ikenaga　Department of Surgery, Graduate School of Medicine, Hirosaki University
5 Zaihu-cho, Hirosaki, 036-8562 JAPAN

Accepted：November 19, 2008

©2009 The Japanese Society of Gastroenterological Surgery　Journal Web Site：http://www.jsgs.or.jp/journal/