日消外会誌　42（5）：589～593，2009年

症例報告

直腸穿孔に合併したＳ状結腸経肛門脱出の１例

倉敷中央病院外科

深田　一平　　河本　和幸　　大山　正人　　國末　充央
岡部　道雄　　佐野　　薫　　朴　　泰範　　吉田　康夫
伊藤　　雅　　小笠原敬三

症例は精神発育遅延にて作業所に通っている27歳の男性で，排便時に大量の下血を認め近医を受診，肛門から腸管の脱出および出血を認めたため精査加療目的にて当院救急外来に搬送された．当院受診時には経肛門的にＳ状結腸が脱出しており，直腸穿孔に伴うＳ状結腸脱出と考え緊急手術を施行した．脱出腸管を腹腔内に還納すると，断裂部は腹膜翻転部から口側10cmの直腸Ｓ状部であり，Ｓ状結腸が断裂した直腸の肛門側断端に陥入し肛門外へ脱出していた．断裂部を含め直腸Ｓ状部を切除してHartmann手術を施行した．術後経過は良好であり術後第40病日に退院となった．

はじめに

直腸穿孔に伴い経肛門的に腸管脱出を認めることは極めてまれであり，本邦では直腸穿孔に伴う小腸脱出の報告が８例あるのみである[1]．今回，我々は直腸穿孔に合併して経肛門的にＳ状結腸が脱出するという極めてまれな病態を呈した１例を経験したので若干の文献的考察を加えて報告する．

症　　例

患者：27歳，男性

主訴：腹痛，経肛門的結腸脱出

既往歴：精神発育遅延にて作業所に通所中．

家族歴：特記すべきことなし．

現病歴：平成19年10月，トイレにて大量の下血を認め近医を受診した．肛門から腸管の脱出と出血を認めたため精査加療目的にて当院救急センター紹介受診となった．

現症：意識清明，体温：37度，血圧132/80 mmHg，脈拍66回/分，SpO2 96％（room air），腹部は膨満しており，全体に強い圧痛を認めた．肛門から腸管が脱出しており，脂肪垂と自由ヒモを認めＳ状結腸の脱出と考えられた（**Fig. 1**）．

＜2008年12月17日受理＞別刷請求先：深田　一平
〒710-8602　倉敷市美和1―1―1　倉敷中央病院外科

Fig. 1　Prolapse of the sigmoid colon. A hemorrhagic sigmoid colon along with the free tenia and omental appendages had prolapsed through the anus.

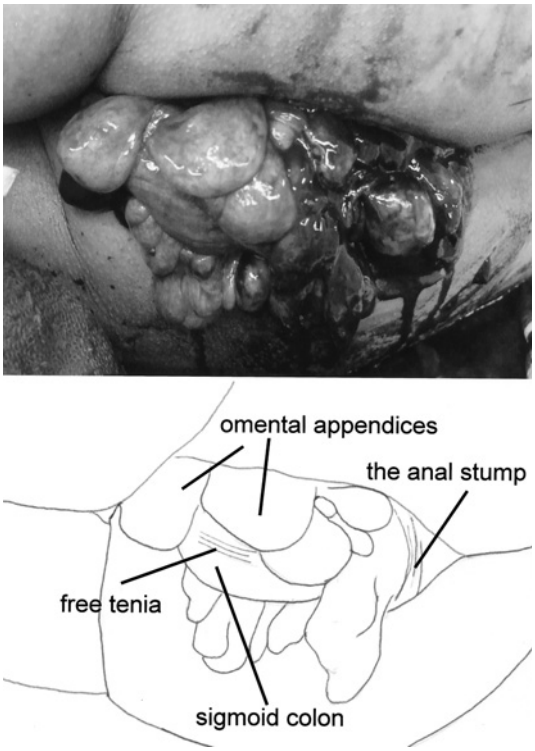

Fig. 2　Contrast-enhanced abdominal CT. a：The sigmoid colon was seen（arrow）. b：The sigmoid colon had invaginated into the rectum, thus collapsing its lumen. The true rectal lumen was observed (arrowhead). c：The sigmoid colon (arrow) and mesocolon (arrowhead) had invaginated into the rectum. d：The colon had prolapsed out of the anus（arrow）.

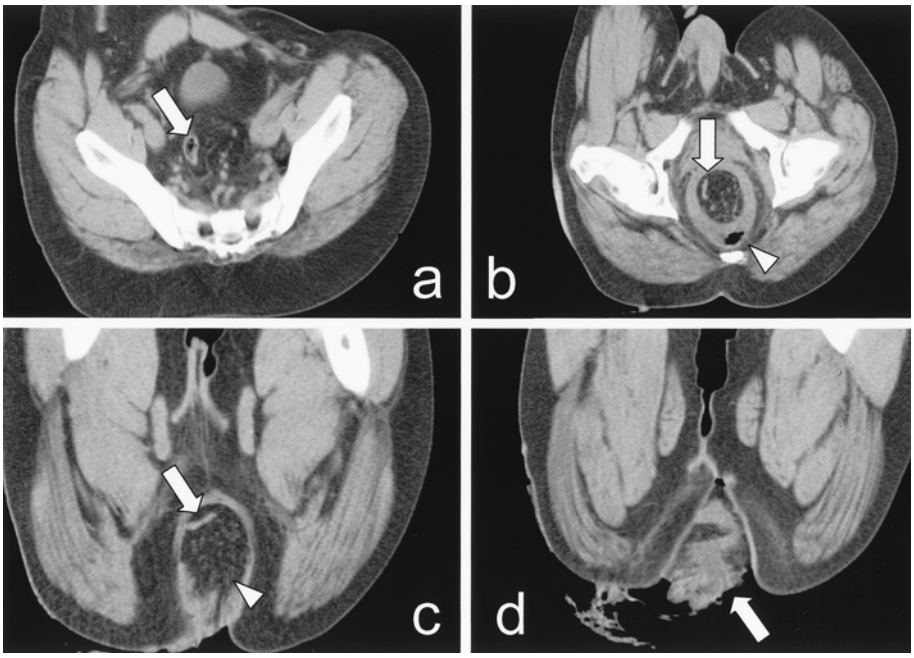

血液検査所見：白血球数は6,200/mm^3，CRP 0.12mg/dlと正常範囲，その他，特記すべき所見は認めなかった．

腹部CT：腸間膜が直腸内に引き込まれ，S状結腸が肛門から脱出していた．CT上では脱出腸管に壁肥厚など虚血性変化を疑う所見はなく，また腹水や腹腔内遊離ガスも認めなかった（**Fig. 2a～d**）．

以上の所見から，直腸穿孔に伴う経肛門的S状結腸脱出と診断し，緊急手術を施行した．

手術所見：腹腔内には汚染腹水は認めず．直腸脱を起こした腹膜翻転部から口側10cmの直腸S状部で直腸が断裂し，S状結腸が肛門側断端を通じて肛門外へ脱出していた．脱出腸管を腹腔内に還納すると，断裂した直腸は腸間膜側の漿筋層のみで連続している状態であった．病変部を切除してHartmann手術を行い臍左側にストーマを造設した（**Fig. 3a～d**）．

切除標本肉眼検査所見：直腸S状部の粘膜は断裂し，腸管壁は腸間膜側の漿筋層のみで連続していた．粘膜面に腫瘍，憩室など明らかな肉眼的病変は認めなかった（**Fig. 4**）．

病理組織学的検査所見：直腸S状部の粘膜は筋層より剥離し断裂していた．断裂部を中心に全層性のうっ血と出血を認めたが，腫瘍性病変や明らかな原因病変を指摘することはできなかった（**Fig. 5**）．

術後の問診にて，数年前より直腸脱のため自己還納を繰り返していたことが判明し，直腸脱に合併した直腸穿孔と診断した．創部感染症を合併したものの術後経過良好であり術後第40病日に退院となった．Hartmann手術後175日目に人工肛門閉鎖術を施行した．以後，直腸脱の再発は認めず，現在外来経過観察中である．

考　察

直腸穿孔に伴い経肛門的に腸管脱出を認めることは極めてまれな病態であり，本邦では外傷を除くと直腸穿孔に伴う小腸脱出の報告が8例あるの

Fig. 3　The colonic mucosa was torn in the rectosigmoid region. a：Oral stump. b：Anal stump. c：Schematic representation of the preoperative status of the colon. The rectosigmoid region that had prolapsed was torn, and the sigmoid colon had prolapsed through the tear. d：Schematic representation of operative findings after the reduction of the prolapsed bowel into the peritoneal cavity. The mucosa of the rectosigmoid region 10cm above the peritoneal reflection was torn, and the continuity of the rectal wall was disrupted except for the seromuscular layer on the mesorectal side.

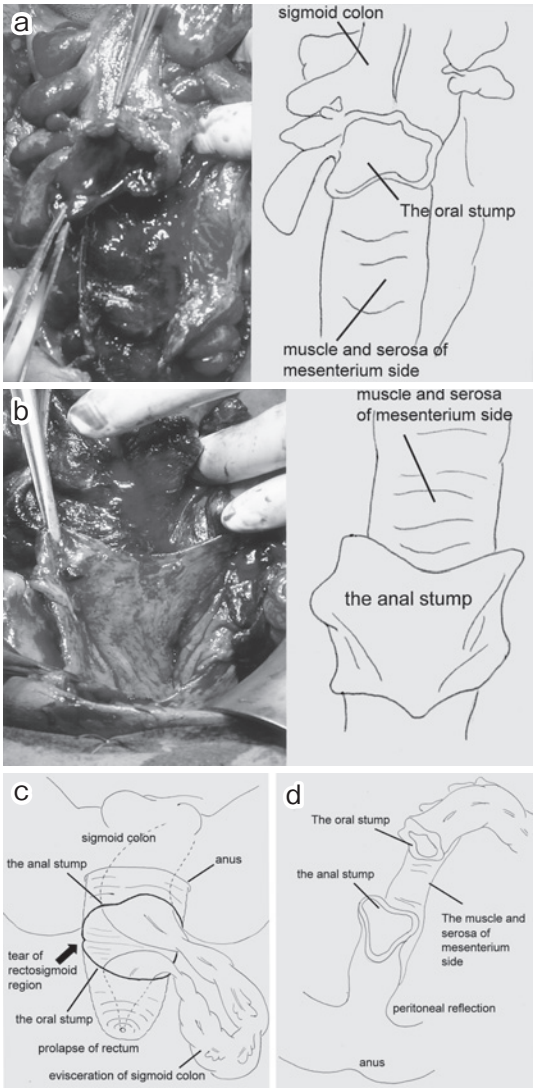

Fig. 4　The mucosa of the rectosigmoid region was torn, and the continuity of the rectal wall was disrupted except for the seromuscular layer on the mesorectal side. No definite gross lesions, such as tumors or diverticula, were observed on the mucosal surface.

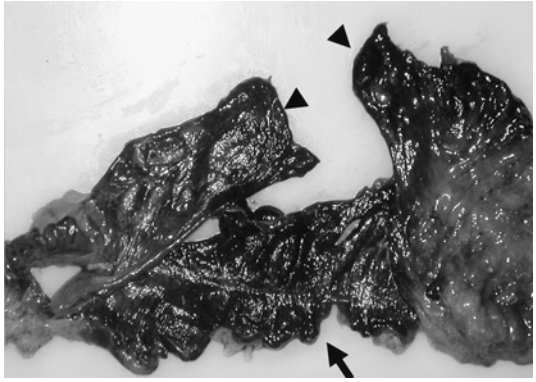

Fig. 5　The rectal mucosa was separated from the muscular layer and torn. Congestion and hemorrhage were observed in all layers around the tear (HE, × 10).

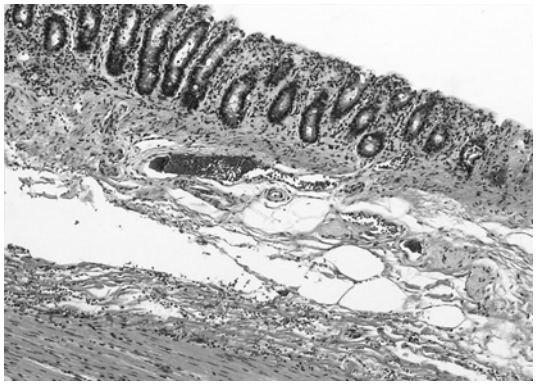

みである[1]．

直腸穿孔に伴う結腸脱出に関しては，医学中央雑誌にて，「直腸脱」，「直腸穿孔」，「経肛門的」，「結腸」，「脱出」をキーワードとして検索したが，1983年から2007年12月までの間に該当する報告はなく，極めてまれな病態であると考えられる．また，我々が検索しえたかぎりにおいて，経肛門的結腸脱出の症例はJeongら[2]が報告している1例のみであった．

本邦では経肛門的腸管脱出の原因となる直腸穿孔には外傷と特発性があると報告されている．特発性大腸穿孔の機序としては腸管内圧の上昇と，腹腔内圧の上昇が関わるとされ，前者に関しては硬便の停滞と腸管蠕動の亢進により腸管内圧が高まり腸管内から腸管外へ穿孔が生じ，この場合はS状結腸が多い．また，後者については排便や咳嗽によって腹腔内圧が高まると直腸前壁で最大圧となり，腹腔内から腸管内へ穿孔するとされる[3]．

本邦では直腸脱と経肛門的腸管脱出の関係は明らかではないとの報告があるが[1]，Czerniak ら[4]は経肛門的小腸脱出を伴う直腸穿孔例の66.6％で直腸脱の既往があることを報告している．直腸脱を習慣的に繰り返すことで，粘膜内に出血を起こし血腫が広がり，脱出する直腸壁に脆弱化した部分が生じる．さらに，骨盤底や肛門括約筋が弱くなり，そのような状態で急激な腹腔内圧の上昇が生じると直腸壁で局所循環障害が生じ直腸穿孔が発生するとしている．さらに，前述の今西ら[1]は経肛門的に小腸が脱出するには小腸間膜の固定が緩やかであることや，骨盤底をはじめ組織の脆弱性が関与するとしている．

前述のようにこれまで1例の報告しかないため，今回の発症機転を文献的考察から明らかにすることは困難である．しかし，本症例は数年前から排便・怒責時における腫瘤の肛門外脱出と自己還納を繰り返していたこと，術後の診察で直腸や肛門管に痔核や腫瘍性病変が認められなかったこと，および手術所見を考慮に入れて，以下のような病態を推測している．①習慣的に直腸脱を繰り返すことにより直腸壁や骨盤底，肛門括約筋の脆弱化が生じていた．②排便時の腹圧上昇により直腸脱を生じた．③虚血あるいは急激な圧上昇により脱出直腸壁の一部が破綻し穿孔を来した．④さらなる腹圧上昇により口側S状結腸が穿孔部に陥入し肛門外へ脱出した．⑤S状結腸が陥入したことにより穿孔部分は拡大し，腸間膜側の漿筋層を残すのみの直腸断裂の形態を呈した．

常習的な直腸異物使用[5]や若年者での虐待などによる外傷性直腸損傷を来した報告もあるが[6]，本症例ではそのような事実は認められなかった．

手術時に肛門外に脱出していた腸管を用手的に腹腔内に還納したところ穿孔部は腹膜翻転部から口側10cmの直腸S状部であった．同部位で直腸粘膜は全周性に断裂し，腸間膜側の漿筋層でつながっているのみであった．腹腔内汚染は認められず1期的縫合も考慮したが，吻合する口側S状結腸が肛門より体外に脱出し，大気に曝露されていたことを考慮して今回はHartmann手術を選択した．なお，本症例ではHartmann手術後175日目に人工肛門閉鎖術を施行した．S状結腸が短縮し直腸脱再発の可能性は少ないと考えられたが，経腹的直腸固定術に準じて吻合部口側のS状結腸を仙骨前靭帯に縫合固定した．

本論文の要旨は第63回日本消化器外科学会総会（2008年7月，札幌）において発表した．

文　献

1）今西　築，佐野勝洋，上野　望ほか：経肛門的な小腸脱出を伴った特発性直腸穿孔の1例．外科 **69**：983―985, 2007
2）Jeong J, Park JS, Byun CG et al：Rectal prolapse with acute transanal evisceration of the sigmoid colon. Gastroenterol Clin Biol **29**：478―479, 2005
3）田波秀朗，樋口哲郎，杉原健一ほか：特発性大腸穿孔．外科　**65**：279―283, 2003
4）Czerniak A, Avigad I, Vermesh M et al：Spontaneous rupture of the rectosigmoid with small bowel evisceration through the anus. Dis Colon Rectum **26**：821―822, 1983
5）豊田泰弘，川嶋隆久，石井　昇ほか：経肛門的異物挿入によって直腸穿孔を来たした女性の1例．救急医　**29**：1647―1650, 2005
6）Dmitrieva OA：Consequences for the teenagers after anogenital sexual contacts. Leg Med（Tokyo）　**5**：386―389, 2003

A Case of Rectal Perforation with Sigmoid Colon Evisceration Through the Anus

Ippei Fukada, Kazuyuki Kawamoto, Masato Oyama, Mitsuhiro Kunisue,
Michio Okabe, Kaoru Sano, Tebun Paku, Yasuo Yoshida,
Tadashi Ito and Keizo Ogasahara
Department of Surgery, Kurashiki Central Hospital

We report a very rare case of rectal perforation with sigmoid colon evisceration through the anus. A 27-years'-old mentally retarded man brought to emergency ward due to mass bloody bowel discharge and intestinal escape on defecation was found to have the sigmoid colon escaping from the anus, necessitating emergency surgery due to rectal perforation. The torn region was rectosigmoid which located in 10cm from the oral side from peritoneal reflection. The sigmoid colon had invaginated in the rectal anal stump. We conducted Hartmann's operation, the postoperative course was good and the man was discharged on postoperative day 40.
Key words：rectal perforation, sigmoid colon evisceration, proctocele

〔Jpn J Gastroenterol Surg 42：589—593, 2009〕

Reprint requests：Ippei Fukada Department of Surgery, Kurashiki Central Hospital
1-1-1 Miwa, Kurashiki, 710-8602 JAPAN
Accepted：December 17, 2008

©2009 The Japanese Society of Gastroenterological Surgery Journal Web Site：http://www.jsgs.or.jp/journal/