日消外会誌　42（5）：594～599，2009年

症例報告

直腸印環細胞癌術後の胃転移と考えられる1例

（株）日立製作所水戸総合病院外科，筑波大学消化器外科*

野﨑　礼史　　神賀　正博　　岡﨑　雅也　　今村　史人
間瀬憲多朗　　丸森　健司　　山本　雅由*　　大河内信弘*

症例は75歳の男性で，2005年7月に直腸癌に対し腹会陰式直腸切断術を施行され，術後補助化学療法を施行されている．全周性の2型病変で，病理組織学的診断はA，ly3，v3，sig，N2，Stage IIIbであった．2006年2月，大動脈周囲リンパ節転移が出現し，5月，黒色便が出現した．上部消化管内視鏡検査を行ったところ，胃体下部大彎側前壁に中央に潰瘍を伴う多発の粘膜下腫瘍様病変を認めた．組織学的には印環細胞癌で，直腸癌の胃転移と診断した．全身化学療法を施行したが，胃転移の診断から4か月で癌死した．直腸癌の胃転移はまれであり，検索しえたのは8例の報告のみであったので，文献的考察を加えて報告する．

はじめに

胃への転移性腫瘍はまれな疾患であるが，とりわけ直腸癌の胃への転移は極めてまれであり，臨床的に診断されることは少なく，剖検で発見されることが多い[1)2)]．今回，我々は直腸癌術後10か月に胃転移を認めた症例を経験したので報告する．

症　例

症例：75歳，男性

主訴：下血

既往歴：高血圧，高尿酸血症，総胆管結石（65歳時，他院において手術）．

家族歴：姉（乳癌，77歳）．

現病歴：2005年7月（74歳時），当院において直腸癌に対し腹会陰式直腸切断術，D2郭清を施行した（Rb，circ，3型，47×45mm，A，N2，H0，P0，M0，Stage IIIb）．病理組織学的にはsig，pA，INFβ/γ，ly3，v3，pN2（6/9），pPM0，pDM0，pRM0であった[3)]．なお，直腸癌術前の上部消化管内視鏡検査では明らかな病変は認めず（**Fig. 1a**），腹部CTでも胃周囲に病変を認めなかった（**Fig. 2**）．患者が経口薬単剤を希望したため，術後補助化学療法としてTS-1 80mg/m^{2}を2コース施行したが，全身倦怠感が強く出現したためUFT-E 300 mg/m^{2}の連日内服を3か月間行った．2006年2月，大動脈周囲リンパ節転移を認め（**Fig. 3**），再度TS-1 80mg/m^{2}を2コース施行した．5月，黒色便が出現し，消化管出血の疑いで入院した（**Fig. 4**）．

入院時現症：身長162cm，体重75kg，血圧148/76mmHg，脈拍90回/分．眼瞼結膜に貧血を認めた．腹部は平坦，軟で腹水，肝脾腫は認めなかった．人工肛門に黒色便が付着していた．

入院時検査所見：Hb 8.1g/dlと貧血を認め，BUN 21.61mg/dl，Cre 1.1mg/dlとBUNの軽度上昇を認めた．腫瘍マーカーはCEA 25.7ng/ml，CA19-9 196U/mlと上昇していた．

上部消化管内視鏡検査所見：胃体下部大彎側前壁に中央に潰瘍を伴う粘膜下腫瘍様病変を認め，出血源と推定された．その周囲にはタコイボびらん状の病変が散在していた（**Fig. 1b**）．プロトンポンプ阻害剤の投与により，2週間後の内視鏡検査では，潰瘍は消失し1型様の腫瘤を形成していた（**Fig. 1c**）．この腫瘤から生検を行った．

病理組織学的検査所見：印環細胞型の腫瘍細胞を認め，印環細胞癌と診断された（**Fig. 5a**）．2005年7月に切除された直腸癌とも一致する組織検査所見であった（**Fig. 5b**）．

＜2008年12月17日受理＞別刷請求先：野﨑　礼史
〒305-8575　つくば市天王台1―1―1　筑波大学消化器外科

Fig. 1　Gastric endoscopy showed no tumor before operation (a), after 10 months from operation sub-mucosal tumors with central depression had appeared (b). 2 weeks later, the submucosal tumor changed into type1 tumor(c). It slightly shrank after systematic chemotherapy (d).

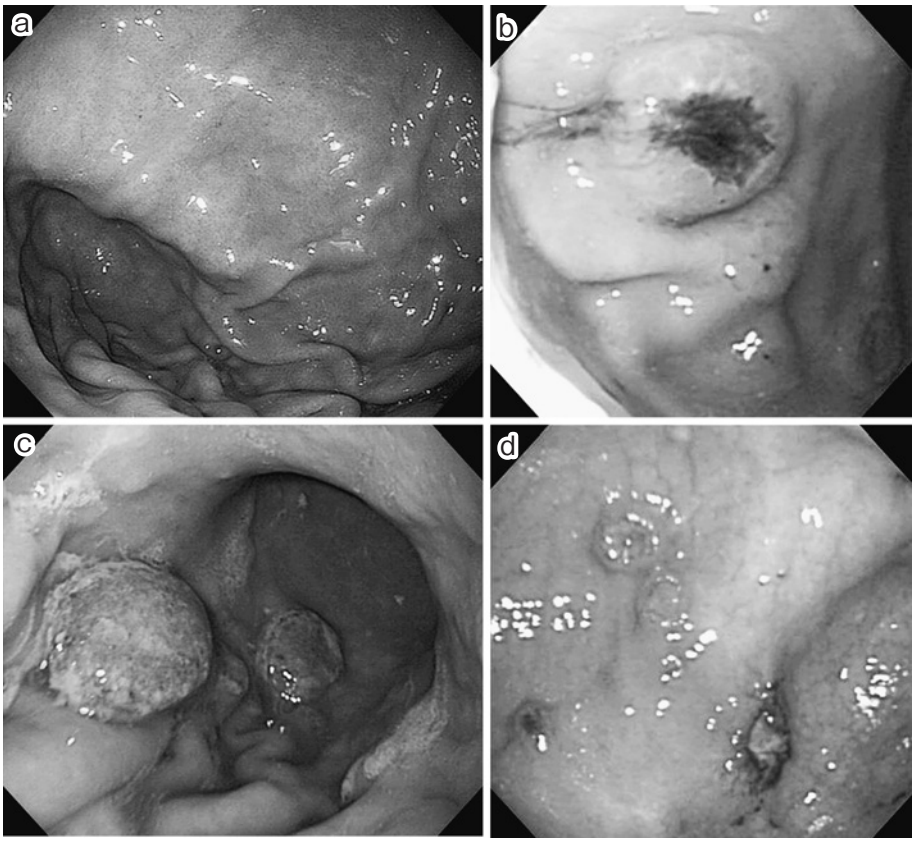

腹部 CT：多発の大動脈周囲リンパ節転移を認めた．胃周囲のリンパ節腫大は認めなかった．

入院後経過：直腸癌の胃転移と診断したが，多発の大動脈周囲リンパ節転移があり，出血もコントロールされ，経口摂取も可能であったことから，外来化学療法を選択した．レジメンは当院の first line であった FOLFOX4 を 4 コース施行した．胃の病変は縮小したが(**Fig. 1d**)，徐々に腹水が貯留し，2006 年 9 月に再度入院となった．入院後，播種性血管内凝固症候群を来し，胃転移から 4 か月後に死亡した．

考　　察

転移性胃腫瘍はまれであり，その多くは剖検例での報告であり，臨床的に診断されることは少ない．剖検例による報告によれば本邦では 2.3%[1]，2.5%[2]，海外では 0.3%[4]，1.7%[5] と報告されている．中でも直腸原発の転移性胃腫瘍は，我々が医学中央雑誌を用いて 1983 年から 2008 年まで，「胃転移」「転移性胃腫瘍」「直腸癌」を検索用語として検索すると 3 例の報告を認めるのみであり，非常にまれな病態と思われる．

この 3 例にさらに関連文献 5 例と自験例を加えた 9 例を集計した[6)~13)] (**Table 1**)．年齢は 23 歳から 86 歳(平均 56 歳)，男性 5 例，女性 4 例で性差はなかった．直腸原発巣は RS が 1 例，Rb が 5 例で Rb に多く，組織型は印環細胞癌 5 例，粘液癌 3 例と未分化癌に多い傾向にあった．胃転移巣は，M から L にかけて多く，肉眼形態は bull's eye 型

Fig. 2　Abdominal CT showed no findings around the stomach before operation.

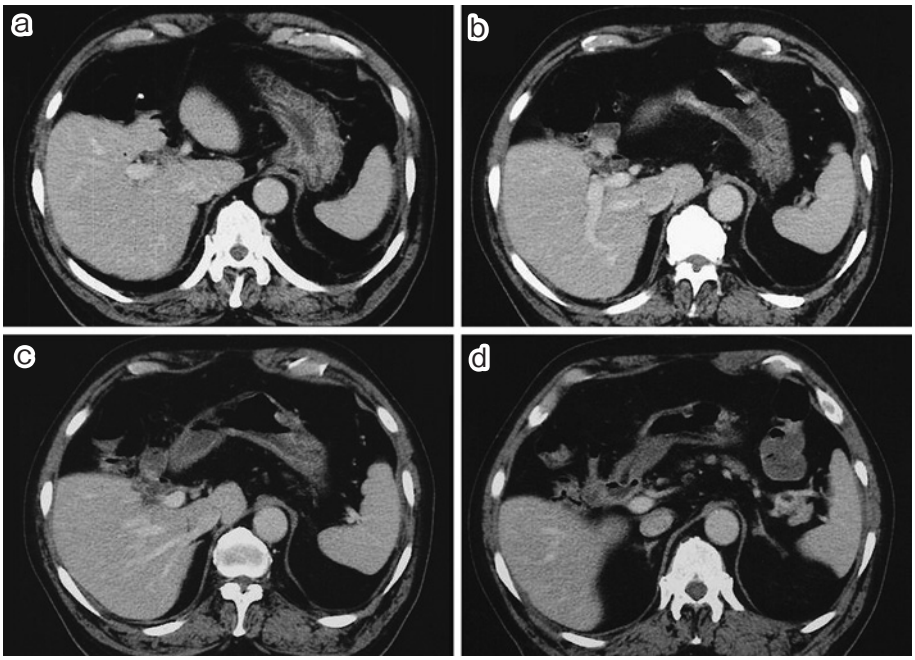

Fig. 3　Abdominal CT showed metastasis to paraaortic lymph node（arrow）in Feb. 2006.

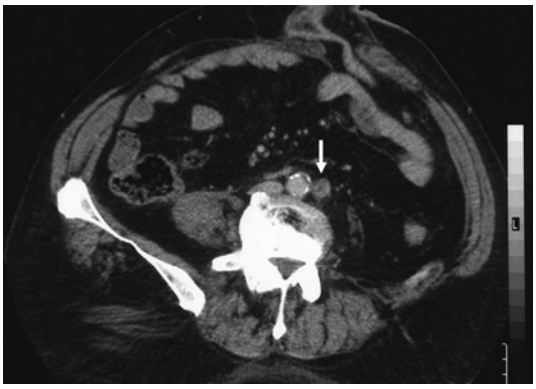

の多発が多かった．原発直腸癌の診断から再発までの期間は，0～18か月(平均7.3か月)であった．

山際ら[2]は，胃への転移には，①播種，②連続浸潤，③リンパ行性または血行性，の3形式があり，転移形式によって病変の肉眼型も異なってくると報告している．①，②は，漿膜面から筋層，粘膜下に至るもので転移巣が増大すると粘膜下腫瘍の形態を示すが，よほど大きくならないかぎり潰瘍は形成しない．連続浸潤の場合には瘻孔を形成することもある．③の場合には，主に粘膜下層に初病巣を形成し，粘膜下腫瘍の形態で発生する．転移巣が増大し粘膜固有層が剥離されると，潰瘍を形成し2型もしくは3型病変の形態に至るとされている．腫瘍中央に陥凹または潰瘍を有する粘膜下腫瘍の形態は，X線上でbull's eye signと称され，転移性胃腫瘍の特徴像とされている[2]．内視鏡検査所見では粘膜下腫瘍様の形態をとるものが多く，隆起に対し比較的陥凹面の占める割合が多いのが特徴である[14]．自験例は潰瘍を伴う粘膜下腫瘍様であったが，粘膜下の病変がさらに増大し1型様に変化した．内視鏡検査所見上は粘膜下に転移したものと考えられる．

自験例では，胃の病巣が直腸癌の胃転移と判定できるかが問題となる．本症例では免疫組織学的には直腸病変，胃病変ともCK7＋/CK20＋を示していた．このパターンは胃腺癌の38%に，大腸癌の10%に見られるとされており，免疫組織学的には直腸癌の胃転移とは言い切れない[15]．しかし，①

Fig. 4　Clinical course.
GFS：Gastric endoscopy, LN：lymph node

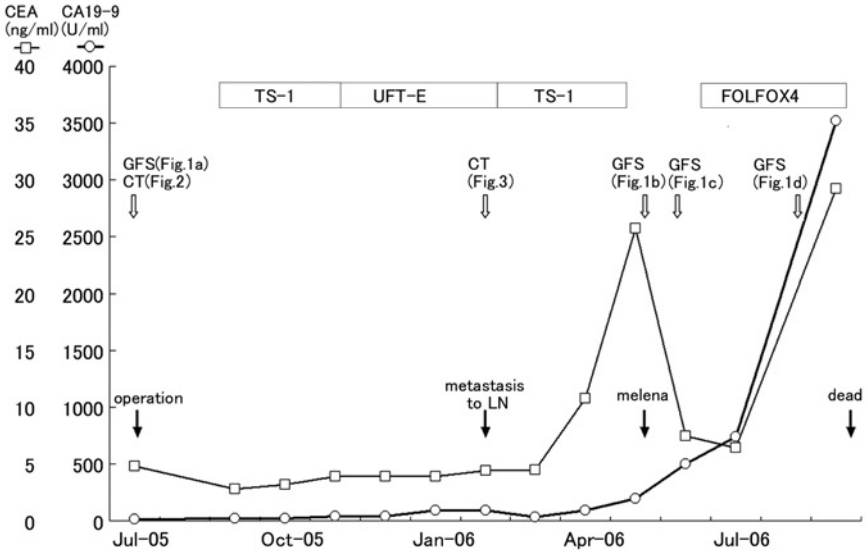

Fig. 5　a：Microscopic finding of the gastric tumor showed signet ring cell carcinoma. b：Microscopic finding of the primary lesion showed signet ring cell carcinoma.

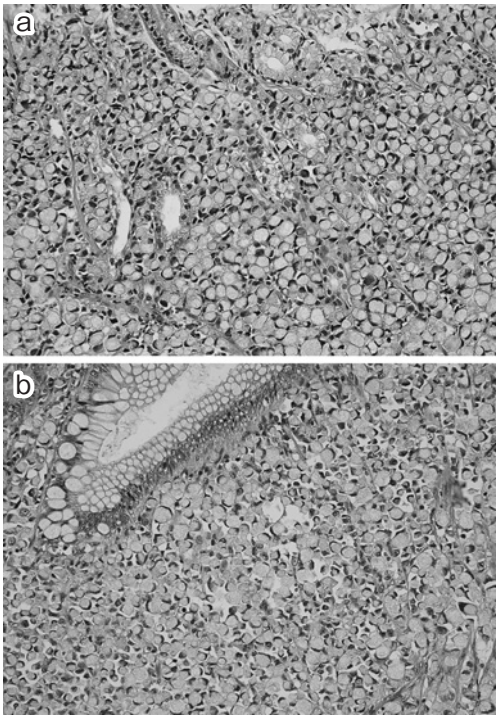

原発直腸癌が脈管侵襲の強い進行癌である，②大動脈リンパ節転移を認めるが胃周囲に明らかなリンパ節転移を認めない，③組織学的に同様の印環細胞癌である，④術前の上部消化管内視鏡検査では胃の病変は指摘されていない，⑤肉眼形態が転移性胃腫瘍に特徴的な粘膜下腫瘍様である，以上から直腸癌の血行性の胃転移と判断した．

予後は不良で発見時には他部位に転移していることも多く，今回検索した 9 例中 7 例が死亡（2 例は予後不明）していた．化学療法施行例では死亡までの期間は胃転移の発見から平均 5 か月であった．

自験例は，画像上，局所再発や肺・肝転移はなかったが，術後に大動脈周囲リンパ節転移を認め，剖検の承諾が得られなかったため断定はできないが播種性血管内凝固症候群を来し，骨髄転移の可能性がある．化学療法は胃の転移巣に関しては縮小したが，全身の病勢をコントロールすることはできなかった．

坂部ら[13]は分化型腺癌では胃切除による予後改善の可能性を示唆している．切除不能例，未分化癌では Bevacizumab や Cetuximab などの分子標

Table 1　Reported cases of metastatic gastric cancer from rectal cancer in Japan

Author	Year	Age/Sex	Primary rectal cancer		Metastatic gastric cancer						
			Primary Site/Type	Histology	Site	Number	Type	Other organ metastasis	Month from primary	Treatment	Survival period*/prognosis
Miyaji[6]	1968	23/F	?/1	sig	?	multiple	papillary	HEP, PUL, INT, PAN, OSS	0	(−)	0/dead
Takagi[7]	1979	28/F	Rb/ ?	muc	ML	multiple	bull's eye		0	(−)	0/dead
Kojima[8]	1980	41/M	? / ?	muc	?	multiple	bull's eye		8	(−)	0/dead
Kondo[9]	1982	65/M	RS/4	sig	UML	multiple	bull's eye	PUL, SKI, BRA	18	(−)	0/dead
Kondo[10]	1988	86/F	Rb/4	sig	UML	single	linitis plastica	SKI	8	(−)	0/dead
Mochizuki[11]	1988	67/F	? / ?	wel	L	double	bull's eye	INT, OVA, PUL, PER	?	distal gastrectomy	? / ?
Mouri[12]	2000	66/M	Rb/3	sig	?	multiple	SMT		0	total gastrectomy	? / ?
Sakabe[13]	2007	53/M	Rb/3	muc	UML	multiple	bull's eye	INT, PUL, HEP, MAR, PER	14	LV-5FU, CPT-11	6/dead
Our case		75/M	Rb/2	sig	M	multiple	bull's eye	LYM	10	FOLFOX4	4/dead

sig：signet ring cell carcinoma, muc：mucinous adenocarcinoma, wel：well differentiated adenocarcinoma, HEP：hepar, PUL：plumo, INT：intestine, PAN：pancreas, OSS：ossa, SKI：skin, BRA：brain, OVA：ovary, PER：peritoneum, MAR：marrow, LYM：lymph node, *：month from detection of metasitasis

的治療薬を含む多剤併用による全身化学療法が適応になるものと考えられる．未分化癌での切除に関しては，肝・肺転移症例では予後改善につながるが，胃転移症例では今後の症例の検討が必要であろう．

直腸癌の術後は，特に未分化癌の場合は，本症を念頭において，定期的な上部消化管内視鏡検査が必要であると考えられた．

文　献

1) 佐野量造：転移性癌．胃疾患の臨床病理．医学書院，東京，1974，p91
2) 山際裕史，桐山典久，斎木和生：胃腸管への転移をきたした肺癌―胃腸管への転移頻度―．綜合臨 **25**：1396―1401, 1976
3) 大腸癌研究会編：大腸癌取扱い規約．第7版．金原出版，東京，2006
4) Scobie BA：Malignant gastric ulcer due to metastasis. Aust Radiol **10**：119―123, 1966
5) Menuck LS, Amberg JR：Metastatic disease involving the stomach. Am J Dig Dis **20**：903―913, 1975
6) 宮地一馬，岸本利洋，高橋　亨ほか：急激な経過で全身転移を来した若年者消化管印環細胞癌の一剖検例．日癌会27回総会記．1968，p289―290
7) 高木國夫，太田博俊：特殊な胃癌．内科 Mook. No 8．胃癌．金原出版，東京，1979，p276―287
8) 小島　靖，菱田泰治，長谷川重夫ほか：胃へ転移せる直腸癌の1例．日消外会誌　**13**：177, 1980
9) 近藤　哲，蜂須賀喜多男，山口晃弘ほか：血行性胃転移腫瘍―直腸S状部癌原発の1例および本邦報告例の検討．癌の臨　**28**：74―82, 1982
10) 近藤健司，碓井芳樹，松川正明ほか：Linitis plastica 様の胃転移を示した直腸原発 Linitis plastica 型癌の1剖検例．癌の臨　**34**：1996―2001, 1988
11) 望月　仁，堀家誠一，中込洋子ほか：転移性胃腫瘍の3例．日消誌　**85**：319, 1988
12) 毛利靖彦，松本好市，廣純一郎ほか：同時性胃転移を起こした直腸癌の1例．日本大腸肛門病会誌 **53**：824, 2000
13) 坂部龍太郎，平林直樹，佐藤幸雄ほか：直腸癌胃転移の1例．日消外会誌　**40**：677―682, 2007
14) 濱中久尚，小田一郎，後藤田卓志ほか：転移性胃腫瘍の形態的特徴―内視鏡像を中心に．胃と腸 **38**：1785―1789, 2003
15) 泉　美貴：各種腫瘍における cytokeratin の発現と鑑別診断への応用．病理と臨　**20**：673―678, 2002

A Case of Metastatic Gastric Cancer after Resection of Rectal Signet-ring Cell Carcinoma

Reiji Nozaki, Masahiro Kamiga, Masaya Okazaki, Fumito Imamura,
Kentaro Mase, Takeshi Marumori, Masayoshi Yamamoto* and Nobuhiro Ohkohchi*
Department of Surgery, Mito General Hospital, Hitachi, Ltd.
Department of Gastroenterological Surgery, University of Tsukuba*

We report a case of metastatic gastric cancer developing from rectal cancer. A 75-yesr-old man undergoing abdominoperineal resection for rectal cancer in July 2005 underwent subsequent adjuvant chemotherapy. Histropathological examination showed signet-ring cell carcinoma, A, ly3, v3, N2, RM1, stage IV. He reported melena in May 2006 and underwent gastrofiberscopy, which showed a submucosal tumor with an ulcer ated top in the middle portion of the stomach. Histologically, the gastric lesion was signet-ring cell carcinoma, the same as the rectal cancer. The tumor was therefore definitively diagnosed as gastric metastasis from rectal cancer.

Key words：gastric metastasis, colorectal cancer, signet-ring cell carcinoma

〔Jpn J Gastroenterol Surg 42：594—599, 2009〕

Reprint requests：Reiji Nozaki Department of Gastroenterological Surgery, University of Tsukuba
1-1-1 Tennodai, Tsukuba, 305-8575 JAPAN

Accepted：December 17, 2008

©2009 The Japanese Society of Gastroenterological Surgery Journal Web Site：http://www.jsgs.or.jp/journal/