日消外会誌　42（6）：640～644，2009年

症例報告

食道癌術後の縦隔リンパ節結核の１例

久留米大学医学部外科学，大牟田市立総合病院外科*

的野　吾　田中　寿明　田中　優一　末吉　晋*
津福　達二　西村　光平　村田　一貴　笹原　弘子*
白水　和雄　藤田　博正

症例は45歳の女性で，1年前に腹部食道癌に対し，左開胸開腹下部食道噴門側胃切除術を施行．術後診断はpT3N0M0 Stage IIで根治度Aであった．経過観察中，CTで気管前リンパ節の腫大を認めた．確定診断のため，胸腔鏡補助下リンパ節摘出術を施行した．組織学的には，強い中心乾酪壊死を伴う類上皮細胞肉芽腫とLanghans型巨細胞を認め，リンパ節結核の所見であった．結核菌の検出は確認できなかったが，術後に施行したツベルクリン反応は強陽性であり，病理組織学的検査よりリンパ節結核と診断した．抗結核薬を6か月間内服し，その後の経過は良好であった．現在，食道癌手術後3年，結核の診断後2年経過しているが，ともに再発・再燃は認めていない．腹部食道癌術後の上縦隔リンパ節再発，特に“気管前リンパ節再発”はまれであり，術後経過中に，この部位のリンパ節腫大を認めた場合は，癌以外の疾患，特に縦隔リンパ節結核も鑑別の一つとして考慮すべきである．

はじめに

縦隔リンパ節結核は成人ではまれであり[1]，その多くは肺野病変を伴っている．しかし，まれに肺に活動性病変を伴わず，病変が縦隔に限局する症例も見受けられる[2)～6)]．今回，我々は無症状で，肺に病変を認めない食道癌術後の成人に発症した縦隔リンパ節結核の1例を経験したので報告する．

症　例

患者：45歳，女性

主訴：自覚症状なし

既往歴・家族歴：特記事項なし．

職業：主婦．

現病歴：2005年12月中旬，腹部食道癌T3N0M0 Stage IIの診断にて，左開胸開腹下部食道噴門側胃切除，食道―空腸―胃吻合（空腸間置）およびD2リンパ節郭清術をうけた．切除標本の病理組織学的診断は，Ae，2.5cm，2型，高分化型扁平上皮癌，pT3，INFb，ly0，v0，pIM0，pPM0，pDM0，pRM0，多発癌なし，pN0（0/33），sM0，fStage IIであった．術後経過良好で22病日に退院した．術後1年目のCTにて縦隔リンパ節（気管前リンパ節）の腫大を認めた．確定診断のため縦隔リンパ節摘出術目的にて入院した．

現症：身長157cm，体重44kg，Performance status：0．表在リンパ節は触知しなかった．

血液生化学検査所見：炎症所見など明らかな異常値は認めず，腫瘍マーカーCEA，SCCおよびIL-2レセプター抗体ともに正常範囲であった．

胸部X線検査所見：異常所見は認めなかった．

胸部CT所見：気管前方に18mm大の内部不均一に造影される腫瘤を認めたが（**Fig. 1**），その他明らかな異常所見は認めなかった．

^{18}F-fluorodeoxyglucose positron emission tomography（以下，FDG-PET）所見：気管前リンパ節領域にstandardized up take value（以下，SUV）値が3.7の集積を認めた（**Fig. 2**）．

気管支鏡検査所見：気管・気管支内に異常所見は認めなかった．

喀痰培養検査：一般細菌・抗酸菌は検出されな

＜2008年12月17日受理＞別刷請求先：的野　吾
〒830-0011　久留米市旭町67　久留米大学医学部外科学

Fig. 1　Chest CT shows lymph nodes swelling in the mediastinum（pretracheal lymphnode).

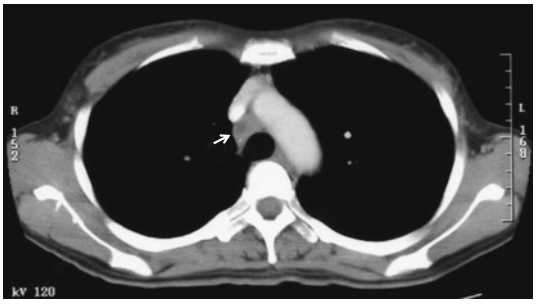

Fig. 2　FDG-PET shows accumulation of tracer in the mediastinal area, with SUV_{max} at 3.7.

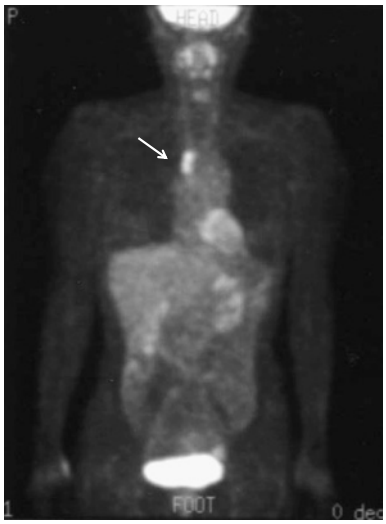

かった.

縦隔リンパ節腫大の確定診断を目的として2006 年 4 月，右開胸（胸腔鏡補助下）リンパ節摘出術を施行した.

手術所見：リンパ節は周囲組織との癒着はなく剥離は容易であった.

摘出標本：20×40×30mm 大の弾性軟，辺縁不正な褐色調の腫瘤であった（**Fig. 3**).

病理組織学的検査所見：ルーペ像にて多房性のリンパ節と考えられた（**Fig. 4**)．リンパ節内に強い中心乾酪壊死を伴う類上皮細胞肉芽腫と Langhans 型巨細胞を認め（**Fig. 5**)，リンパ節結核の所見であった. 癌などの悪性の所見は認めなかった.

Fig. 3　The resected specimen was grey, irregular, soft elastic mass, 2×4×3cm in size.

Fig. 4　The cut surface of the resected specimen showed multiple lymphanodes coaptation.（loupe）

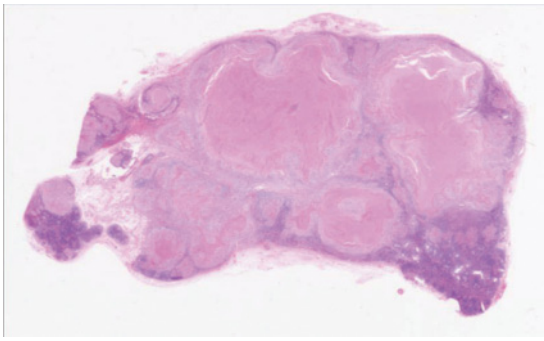

抗酸菌染色は陰性であった.

術後経過：経過は良好であった．ツベルクリン反応は, 2 重発赤を伴う強陽性であった. 再度喀痰培養検査を行ったが，一般細菌，抗酸菌はともに陰性であった．結核菌の検出は確認できなかったが，ツベルクリン反応が強陽性であり，病理組織学的検査所見より縦隔リンパ節結核と診断した.

イソニコチン酸ヒドラジド，リファンピシン，エタンブトール，ピラジナミドの 4 剤併用による治療を開始した. 術後 15 病日に結核治療施設へ転院し，以後 3 か月の入院加療を行い，その後外来にて計 6 か月の内服加療を行った.

現在，食道癌手術後 3 年，結核の診断後 2 年経過しているが，食道癌および結核の再発・再燃は認めていない.

Fig. 5 Histological examination of the lymph node showed epithelioid granuloma with strong caseous necrosis and Langhans' giant cells which suggested tuberculosis.（H.E.×40）

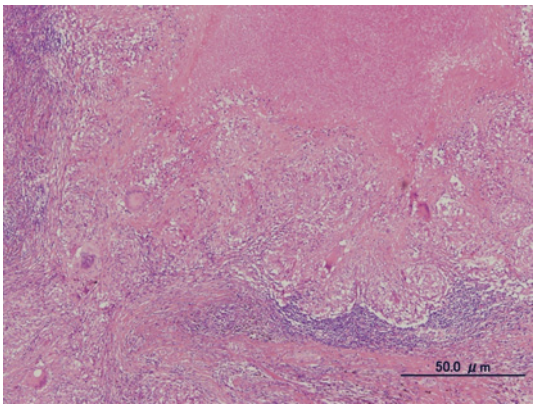

考　察

縦隔リンパ節結核は，全結核患者の0.18%とまれな疾患である[1]．小児の初感染結核として見られることはあるが，成人では特に獲得免疫を有する頻度が高く発症はまれである．諸家の報告によると，成人発症例は20～30代が大半で，性差はない[1)2)4)]．好発部位は，右傍気管リンパ節，右気管気管支リンパ節である[1)2)5)7)]．その理由として，気管の右側ではリンパ管が本幹を形成し右静脈角に注ぐのに対し，左側ではリンパ本幹は形成されず個々に胸管に合流しており，その解剖学上の異差から，右側に多いと考えられている[8)]．

縦隔リンパ節結核の発症機序は，初感染に続発する場合とリンパ節病変が長期間潜在した後，再び活動性を獲得して発症する場合の二つの機序がある．後者の場合は免疫機能の低下によることが考えられる[9)10)]．多くは肺病変を伴っており，本症例のように肺に活動性病変を伴わず，病変が縦隔リンパ節内に限局した症例は極めて少ない[2)～6)]．この場合，悪性腫瘍のリンパ節転移や悪性リンパ腫などとの鑑別が必要である．Lyonsら[11)]の縦隔リンパ節腫大の検討では，リンパ腫が26%と最も多く，サルコイドーシスが20%，転移性腫瘍が16%，ヒストプラズマ症が7%，縦隔リンパ節結核が6%と上位を占めていた．

縦隔リンパ節結核の造影CT所見は，結核菌による乾酪壊死形成を反映する縦隔リンパ節内の低濃度領域と辺縁部の炎症性血管増生による造影効果が特徴的であり[12)13)]，補助診断として有用であるとされている．しかし，悪性腫瘍のリンパ節転移では，多彩な変化を示し，結核と類似した所見を呈するため，CT所見だけでは鑑別が困難である．

また近年では，FDG-PETが良悪性の鑑別，リンパ節転移の評価，遠隔転移の診断を兼ねた検査法として有用性が高いとされている．しかし，感染性疾患，炎症性疾患および肉芽腫性疾患などの非癌性疾患においても集積（陽性）を示し，さらに活動性の結核でFDG-PET陽性となる報告[14)15)]もあり，鑑別診断におけるFDG-PETの有用性は高くないと考えられる．

このため，確定診断のためには生検が必要であると思われる．その方法として，縦隔および胸腔からの二つのアプローチがある．生検のみであれば縦隔からでも可能と考えるが，その際，周囲への癌細胞の播種や結核菌の散布の危険性があるため，胸腔からのアプローチで，生検ではなく一括摘出が好ましいと考えられる．

本症例は，腹部食道癌にて1年前に手術を施行しており，1年後のCTにて気管前リンパ節（No.106pre）の腫大を認めた．腹部食道癌（pStage II）のNo.106preリンパ節の単独再発はまれであり，他の疾患との鑑別の必要がある．臨床所見，CTおよびFDG-PET所見からは，確定診断が困難であったために胸腔鏡補助下によるリンパ節摘出術を行った．

術前，呼吸器症状や喀痰培養，胸部X線検査所見で異常は認めなかったが，組織学的には，強い中心乾酪壊死を伴う類上皮細胞肉芽腫とLanghans型巨細胞を認め，典型的なリンパ節結核の所見であった．摘出リンパ節はすぐにホルマリン固定をしたため摘出リンパ節よりの結核菌の検出は確認できなかったが，術後に施行したツベルクリン反応は強陽性であり，病理組織学的検査所見よりリンパ節結核と診断した．本症例のように，結核菌が証明されない報告例も散見される[4)16)～18)]．また，非定形抗酸菌症に関しては，総合的に考える

と否定的であった．

本症例のように無症状で偶然発見される縦隔リンパ節結核の頻度は少ない．また，呼吸器症状はないが，縦隔リンパ節が増大し食道を圧迫して，嚥下困難で発見される症例なども見受けられる[6]．

本症例の結核の発症様式としては，術後の1年間に結核に感染するような機会はほとんどなく，臨床的に考えると結核の既往はないものの潜在性の結核が食道癌治療後の免疫能低下に伴い再燃しリンパ節結核を発症したと考えられる．しかしながら，初回食道癌手術時のツベルクリン検査を行っていないため明確なことは言えないが，当時の胸部CTにて縦隔リンパ節腫大を認めなかったため，初感染であった可能性も完全には否定できない．

我々消化器外科医は結核性リンパ節炎に遭遇することはあまり多くないが，頸部や縦隔のリンパ節腫大で再発を考えにくい場合は，結核性リンパ節炎も念頭において鑑別の一つとして考慮すべき疾患であると思われた．

なお，食道癌に関連した縦隔リンパ節結核について，医学中央雑誌およびPubMed（期間：1983年～2007年）で「食道癌」,「結核性リンパ節炎」,「縦隔リンパ節結核」,「esophageal cancer」,「tuberculous lymphadenitis」をkey wordsとして検索したところ，1例の報告も認めなかった．食道癌術後のリンパ節結核はまれであると思われた．

稿を終えるにあたり，病理組織診断において御指導いただいた久留米大学医学部病理学講座，杉田保雄先生に厚く御礼申し上げます．

文　献

1）荒井他嘉司，稲垣敬三，森田敬知ほか：縦隔リンパ節結核12例の臨床的検討．日呼外会誌　**6**：112―119, 1991
2）川崎達也，後藤武近，中村泰三ほか：嗄声で発症した縦隔リンパ節結核の1例．日胸疾会誌　**34**：1244―1247, 1996
3）金地伸拓，肥山淳一郎，堀田尚克ほか：成人発症の縦隔リンパ節結核の1例．日呼吸会誌　**39**：857―861, 2001
4）土田哲也，村山尚子，長谷川吉則ほか：リンパ節結核23例の臨床的検討．結核　**79**：349―354, 2004
5）松田英祐，岡部和倫，松岡隆久ほか：成人発症の縦隔リンパ節結核の1例．日臨外会誌　**68**：36―39, 2007
6）Pimenta AP, Preto JR, Gouveia AM et al：Mediastinal tuberculous lymphadenitis presenting as an esophageal intramural tumor：a very rare but important cause for dysphagia. World J Gastroenterol **13**：6104―6108, 2007
7）岡崎美樹，冨岡洋海，長谷川幹ほか：縦隔リンパ節結核と胸囲結核とを合併した1手術例．結核　**65**：293―297, 1990
8）忽那將愛：リンパ本幹の解剖学的研究．熊本医会誌　**39**：675―700, 1965
9）Amorosa JK, Smith PR, Cohen JR et al：Tuberculous mediastinal lymphadenitis in the adult. Radiology **126**：365―368, 1978
10）Bloomberg TJ, Dow CJ：Contemporary mediastinal tuberculosis. Thorax **35**：392―396, 1980
11）Lyons HA, Calvy GL, Sammons BP：The diagnosis and classification of mediastinal masses. A study of 782 cases. Ann Intern Med **51**：897―932, 1959
12）Im J-G, Song KS, Kang HS et al：Mediastinal Tuberculous lymphadenitis：CT manifestation. Radiology **164**：115―119, 1987
13）Moon WK, Im J-G, Yeon KM et al：Mediastinal Tuberculous lymphadenitis：CT Findings of Active and Inactive Disease. Am J Roentgenol **170**：715―718, 1998
14）Goo JM, Im J-G, Do KH et al：Pulumonary tuberculoma evaluated by means of FDG PET：findings in 10 cases. Radiology **216**：117―121, 2000
15）Yang CM, Hsu CH, Lee CM et al：Intense uptake of［F-18］-fluoro-2 deoxy-D-glucose in active pulmonary tuberculosis. Ann Nucl Med **17**：407―410, 2003
16）佐々木寛，太田　隆，佐久間秀夫ほか：急速な呼吸困難の進展をみた縦隔リンパ節結核の1例．胸部外科　**50**：503―505, 1997
17）水之江俊治，平松和史，梅木健二ほか：高齢者に発症した縦隔リンパ節結核の1例．日胸臨　**60**：558―563, 2001
18）水村賢司，小林朋子，山口賢二ほか：治療開始後，縦隔リンパ節腫大をきたした一次結核症の1例．気管支学　**27**：313―319, 2005

Mediastinal Tuberculous Lymphadenitis after Esophagectomy for Esophageal Cancer

Satoru Matono, Toshiaki Tanaka, Yuichi Tanaka, Susumu Sueyoshi*,
Tatsuji Tsubuku, Kohei Nishimura, Kazutaka Murata, Hiroko Sasahara*,
Kazuo Shirouzu and Hiromasa Fujita
Department of Surgery, Kurume University School of Medicine
Department of Surgery, Omuta City General Hospital*

A 45-year-old woman undergoing distal esophagectomy through a left thoracoabdominal incision for abdominal esophageal cancer with a postoperative diagnosis of pT3N0M0 Stage II was found in computed tomography (CT) one year after surgery to have mediastinal lymph node swelling anterior to the trachea. For a definitive diagnosis, we conducted mediastinal lymphadenectomy with video-associated thoracic surgery. Histologically, we found epithelioid cell granuloma with strong central caseous necrosis and Langhans' giant cells, indicating lymph node tuberculosis. We could not confirm the tubercle bacillus, so she was diagnosed with tuberculosis lymphadenitis because the tuberculin reaction was very strong and pathology findings were typical of tuberculosis. She was administered antituberculous drugs for six months and her later course was good. Three years since esophageal cancer surgery and the two years since the diagnosis of the tuberculosis. No recurrence has been seen to date in the upper mediastinum lymph node lesions following trachea lymph node recurrence are rare in abdominal esophageal cancer. We should therefore consider diseases other than cancer, particularly tuberculosis lymphadenitis, if findings suggest upper mediastinum lymph node swelling anterior to tracheal lymph nodes.

Key words：mediastinal tuberculous lymphadenitis, postesophagectomy for esophageal cancer

〔Jpn J Gastroenterol Surg 42：640—644, 2009〕

Reprint requests：Satoru Matono　Department of Surgery, Kurume University School of Medicine
67 Asahimachi, Kurume, 830-0011 JAPAN

Accepted：December 17, 2008

©2009 The Japanese Society of Gastroenterological Surgery　Journal Web Site：http://www.jsgs.or.jp/journal/