日消外会誌　42（6）：645～650，2009年

症例報告

脾動脈塞栓術後に発達した側副血行路と静脈瘤により胃出血を発症した１例

奈良県立奈良病院外科

横山　貴司　　渡辺　明彦　　右田　和寛　　中川　顕志
井上　　隆　　向川　智英　　大山　孝雄　　石川　博文

症例は46歳の女性で，41歳時（2002年５月）に脾損傷に対して脾動脈塞栓術を受けた．2007年７月より全身倦怠感出現，近医にて著明な貧血（Hb 2.9g/dl）を指摘された．内視鏡検査で胃穹窿部後壁に血管増生の著明な粘膜下腫瘍を認めた．CTで粘膜下腫瘍はなく，穹窿部後壁に壁肥厚と豊富な血流を認め，脾臓が接していた．胃全摘術，脾臓摘出術が必要と説明され，セカンドオピニオン目的に当科を受診した．血管造影検査では脾動脈は下部脾臓を栄養するのみで，上中部脾臓は左下横隔動脈噴門枝から胃壁を介する側副血行路により栄養されていた．以上より，側副血行路とそれにより発生した静脈瘤の破綻による胃出血と診断し，左下横隔動脈結紮術，脾臓摘出術を施行した．術後１か月および６か月目の胃内視鏡検査で病変部は消失していた．脾損傷に対する脾動脈塞栓術後の左下横隔動脈による胃出血は非常にまれな病態であるが，血管造影検査が診断に有用であったので報告する．

はじめに

近年，外傷性脾損傷に対する非侵襲的治療法の一つとして脾動脈塞栓術が導入され，良好な成績が報告されている[1]が，再出血や膿瘍形成などの合併症が問題とされている[2]．今回，鈍的脾損傷に対する脾動脈塞栓術後に生じた側副血行路と静脈瘤の破綻による胃出血例を経験したので報告する．

症　　例

患者：46歳，女性

主訴：全身倦怠感，黒色便

既往歴：31歳，交通外傷に対し試験開腹術．41歳，外傷性脾損傷に対して脾動脈塞栓術．

現病歴：2007年７月頃より全身倦怠感と黒色便を自覚し，前医を受診したところ著明な貧血（Hb 2.9g/dl）を認めたために精査を受けた．

胃内視鏡検査所見（前医）：噴門部から穹窿部の後壁に粘膜下腫瘍様隆起を認め，その粘膜面にはred color sign様の発赤を伴う怒張した異常血管が存在した（**Fig. 1**）．

腹部CT所見（前医）：穹窿部後壁に壁肥厚と豊富な血流を認めるのみで，粘膜下腫瘍は認めなかった．残存した脾臓が穹窿部の背側に接していた（**Fig. 2**）．

腹部MRI所見（前医）：信号強度から穹窿部後壁に接する臓器が脾臓であることを確認した．

以上より，脾損傷と脾動脈塞栓術を契機に脾臓と胃が密着し，その一部が血管増生の豊富な粘膜下腫瘍様に出現し，胃出血を発症したものと診断され，治療には胃全摘術と脾臓摘出術が必要であると説明された．輸血と鉄剤投与による治療を受けた後に，セカンドオピニオン目的に当科に紹介となった．

受診時現症：身長154cm，体重64kg．眼瞼結膜に貧血は認めなかった．

受診時血液検査所見：Hb 13.2g/dlと改善しており，その他の末血，生化学，止血検査に異常はなかった．

腹部血管造影検査所見：腹腔動脈からの造影検査で左下横隔動脈が著明に拡張していた（**Fig. 3**）．

＜2008年12月17日受理＞別刷請求先：横山　貴司
〒573-8511　枚方市星丘4―8―1　星ヶ丘厚生年金病院外科

Fig. 1　Gastrointestinal endoscopy showed submucosal tumor (arrowheads) with dilated vessels (arrows) in the fornix of the posterior wall.

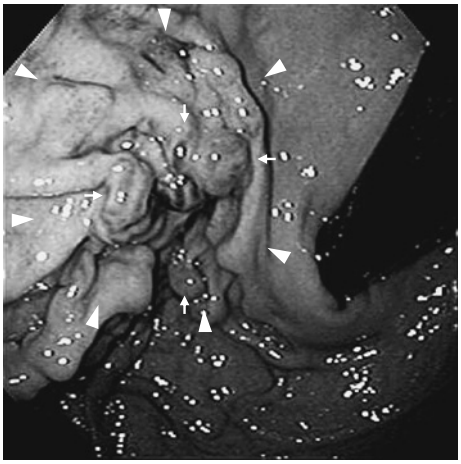

Fig. 2　Abdominal enhanced CT showed that thickened gastric wall with abundant blood flow adhered to the spleen, and submucosal tumor was unclear.

選択的に左下横隔動脈を造影すると，その分枝により胃の噴門部から穹窿部にかけて拡張した血管が描出された(**Fig. 4A**)．その後に径10cm大の実質臓器が描出され，他画像検査所見や解剖学的位置関係から脾臓と診断した(**Fig. 4B**)．脾動脈造影検査では脾臓の一部のみが造影された（**Fig. 5**)．左胃動脈造影検査では胃壁のみが造影され，脾臓は描出されなかった．

左下横隔動脈造影検査により脾臓が造影された

Fig. 3　Celiac artery angiography showed the dilated left inferior phrenic artery (arrow).

Fig. 4　Left inferior phrenic artery angiography showed the dilated vessels in fornix of the stomach (arrow) at first (A) and a round hypervascular lesion about 10cm in size indicating the spleen (B).

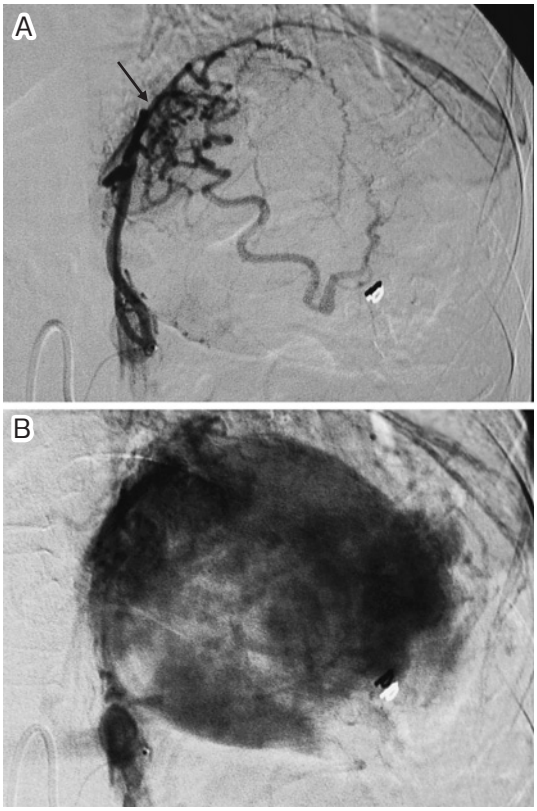

Fig. 5 Splenic artery angiography showed the other part of the spleen.

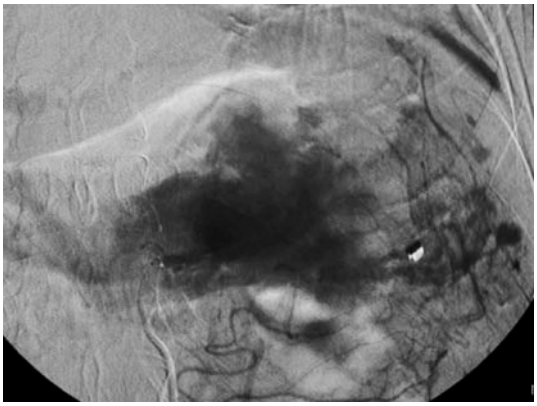

Fig. 6 Celiac artery angiography showed that splenic artery was completely occluded by TAE.

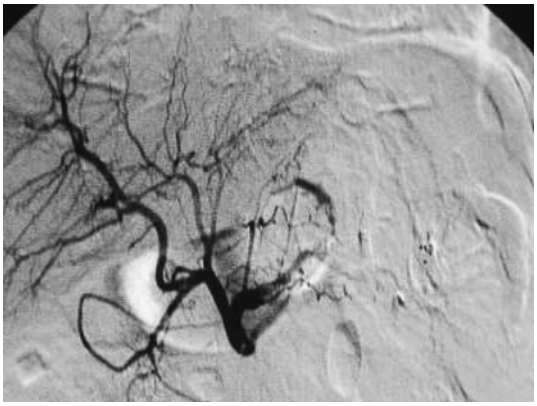

理由が不明であるため，5年前の外傷性脾損傷時(当院救命救急センター入院)の臨床経過を知るためにカルテとX線フィルムを検討した．血管造影検査で脾動脈より血管外漏出像が認められたため，末梢枝にはマイクロコイルにより，脾動脈本幹にはゼラチンスポンジによりTAEが行われていた（**Fig. 6**）．異常な側副血行路や静脈瘤は認めなかった．TAE24日後のCTでは，血流のある脾実質が上極に残存していた（**Fig. 7**）．

以上より，胃出血の原因は，左下横隔動脈食道噴門枝から胃壁を介して発達した脾臓への側副血行路とそれにより生じた静脈瘤の破綻と診断した．治療法として供血路である左下横隔動脈の

Fig. 7 Abdominal enhanced CT 24 days after TAE showed a part of the spleen with blood flow (arrow).

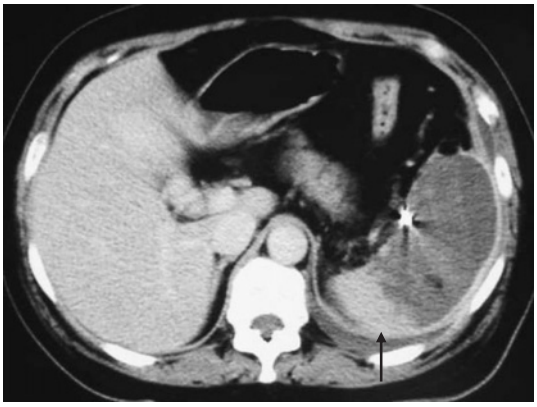

Fig. 8 Gastrointestinal endoscopy 1 month after operation showed an interval decrease in size (arrow).

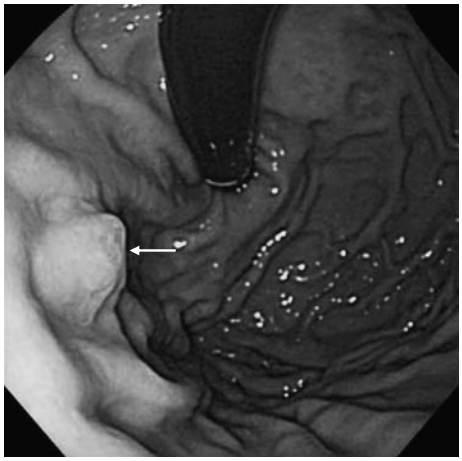

TAEを考慮したが，脾臓の大部分で梗塞を生じることによる脾膿瘍の発生が危ぐされたため，外科的治療を選択した．

手術所見：膵上縁から胃の後壁に流入する比較的太い数本の動脈と体上部後壁に存在する静脈瘤を結紮切離した．さらに，穹窿部への血流を減少させるために左胃動脈も結紮切離した．その後，型どおりに脾臓を摘出し手術を終了した．

術後経過：経過は良好で術後10日目に退院した．術後1か月目の胃内視鏡検査において怒張し

た血管や発赤はなく，隆起も縮小していた（**Fig. 8**）．術後6か月目の胃内視鏡検査においても再発は認めなかった．

考　察

脾動脈塞栓術は外傷性脾損傷に対して安全で侵襲の少ない治療法として，良好な成績を挙げている[1]．合併症として完全な虚血による脾膿瘍と側副血行路による再出血が挙げられる[2]．自験例においては塞栓術直後に側副血行路や脾臓が全く造影されず，膿瘍発生の危険性があったが，合併症は認めなかった．しかし，TAEの24日後に施行されたCTでは脾臓上極の一部が造影されており，この時点において側副血行路が発達してきたことが推測される．今回の血管造影検査において残存した脾臓は左下横隔動脈食道噴門枝から胃噴門部ならびに穹窿部を経て，短胃動脈を介して流入する側副血行路とTAE後に再開通した脾動脈の分枝により栄養されていた．左下横隔動脈は主に横隔膜を栄養する動脈であるが，その分枝に関する剖検例の報告では11%にesophageal branchを認め[3]，この動脈の破綻による胃出血例[4)5)]や，胃の主要動脈の塞栓術後に栄養血管となった症例[6]が報告されており，左下横隔動脈は胃に流入する重要な動脈の一つと考えられる．また，左下横隔動脈から脾臓に分布する血流に関しては，剖検例において12%にaccessory splenic branchの存在が報告されている[3]が，自験例ではaccessory splenic branchを認めなかった．

脾臓への主な側副血行路としては，①左胃動脈から胃脾間膜，短胃動脈を介する枝，②左胃大網動脈から脾門部，脾下極へ流入する枝，③背側膵動脈から脾門部に流入する枝が良く知られている．業天ら[7]は脾動脈を造影した際に描出される割合を，①63%，②43%，③30%と報告している．自験例において左胃大網動脈と背側膵動脈は，TAEにより脾門部への血流が遮断され脾上部が残存したため，栄養血管にならなかった．一方，左胃動脈は左下横隔動脈食道噴門枝と同様に胃壁や短胃動脈，胃脾間膜を介する側副血行路で頻度が高いにもかかわらず，自験例で左下横隔動脈のみが栄養血管となった機序については不明である．一般的に，脾臓へ流入した血液は脾静脈，門脈を経て還流されるが，自験例では脾上部から脾静脈への血流は認められなかった．脾上部から短胃静脈・胃脾間膜，胃壁，左胃静脈を介して還流していたために，静脈瘤が発生したと考えられる．血管造影検査では脾臓の陰影により静脈瘤は確認できなかったが，早期相において描出された怒張した血管の一部が静脈瘤であったと思われる．

医学中央雑誌（1983年～2008年10月）でキーワードを「脾動脈塞栓術」あるいは「脾動脈閉塞」と「側副血行路」あるいは「胃静脈瘤」として，さらにPubMedでキーワードを「splenic artery embolization」あるいは「splenic artery occlusion」と「collateral」あるいは「gastric varices」として検索したところ，脾動脈閉塞により生じた側副血行路や静脈瘤から胃出血を来した症例は8例のみであった[8)～15)]．その8例の発症原因は先天的な脾動脈欠損・奇形[9)～12)]，手術[15)]，腹部打撲[13)]，原因不明[8)14)]であった．側副血行路について詳述されている6例[9)～13)15)]では，全例で左胃動脈が，4例で胃大網動脈が側副血行路となっていた．自験例のように脾動脈塞栓術後に左下横隔動脈が出血原因となった症例は認めなかった．

診断については前医で胃内視鏡検査，CT，MRIが施行されたが正診は困難であった．最近ではmultidetector row-CTの画像技術が向上し，非侵襲的に血管走行を再構築させることが可能である[16]．また，ドップラー超音波内視鏡検査は血管の流速と血流方向の測定が可能で，食道・胃静脈瘤に対する治療方針の決定や効果判定に有用である[17]．自験例においても血管走行や血流の描出は可能であったと思われるが，脾臓への血流量は把握できず，治療方法を決定することは不可能である．血管造影検査は報告された8例全例に施行されており，自験例においても原因血管や脾臓・胃との関係が明らかになり，治療法の選択に有用であった．

治療法については，4例が胃切除術＋脾臓摘出術，2例が胃周囲血管結紮術＋脾臓摘出術，2例がTAE＋脾臓摘出術を施行された．自験例では非侵襲的な左下横隔動脈塞栓術も考慮したが，TAE

後の脾膿瘍の発生を予防するためには，塞栓域を脾臓全体の 40～50% 未満にすべきと報告されており[18]，左下横隔動脈によって栄養される脾臓が全体の 70% 以上を占めていたため，外科的治療，すなわち胃周囲血管結紮術と脾臓摘出術を選択した．

文　献

1) 河野直明，古川　顕，山崎道夫ほか：鈍的脾損傷に対する治療：脾動脈塞栓術の検討．IVR **22**：55―61, 2007
2) Sakai T, Shiraki K, Inoue H et al：Complications of partial splenic embolization in cirrhotic patients. Dig Dis Sci **47**：388―391, 2002
3) Marios L, Joel H, Teresa W：Clinical anatomy of the inferior phrenic artery. Clin Anat **18**：357―365, 2005
4) Northrop CH, Studley MA, Smith GR：Hemorrhage from the gastroesophageal junction. A cryptic angiographic diagnosis. Radiology **117**：531―532, 1975
5) Smith DC, Kitching GB：Angiographic demonstration of esophagogastric bleeding from the inferior phrenic artery. Radiology **125**：613―614, 1977
6) Seki H, Kimura M, Yoshimura N et al：Gastric toxicity related to perfusion of the stomach via the left inferior phrenic artery during hepatic arterial infusion chemotherapy：report of two cases. Radiat Med **17**：435―438, 1999
7) 業天真之，今井茂樹，山下武則ほか：当院における脾損傷 TAE の検討―再出血例を中心に―．川崎医会誌　**33**：195―200, 2007
8) 佐藤薫隆，小金沢滋，野々部泰彦ほか：吐血を繰返し，脾動脈閉塞を伴った急性ビラン性胃炎の 1 例．日消内会誌　**19**：164, 1977
9) Spriggs DW：Congenital absence of the splenic artery. Cardiovasc Intervent Radiol **7**：303―305, 1984
10) Durrans D, Fawcitt RA, Taylor TV：Congenital absence of the splenic artery associated with major gastric bleeding in adolescence. Br J Surg **72**：456―457, 1985
11) 薛　光明，斉藤　宏，中山宗春ほか：上部消化管出血の原因と思われた脾動脈奇形の一例．日消外会誌　**21**：1884, 1988
12) 佐々木高信，山口浩一，諸岡成徳ほか：脾動脈閉塞と著明な側副血行路の発達が原因と考えられた胃出血の 1 例．内科　**68**：554―556, 1991
13) Baron PW, Sindraw D, Suhocki P et al：Upper gastrointestinal bleeding from gastric submucosal arterial collaterals secondary to splenic artery occlusion：treatment by splenectomy and partial gastric devascularization. Am J Gastroenterol **95**：3003―3004, 2000
14) Mnatzakanian G, Smaqqus A, Wang CS et al：Splenic artery collaterals masquerading as gastric fundal varices on endoscopy：a sticky situation. Gastrointest Endosc **67**：751―755, 2008
15) Li X, Cwikiel W, Dasika N et al：Distal arterial splenic embolization via collaterals：Report of two cases. Acta Radiol **49**：1119―1123, 2008
16) 奥村悠祐，鈴木正行，武村哲浩ほか：Multi Detector Row-CT による右下横隔動脈描出に関する基礎的および臨床的検討．日放線技会誌　**63**：1152―1161, 2007
17) Sato T, Yamazaki K, Toyota J et al：Observation of gastric variceal flow characteristics by endoscopic ultrasonography using color Doppler. Am J Gastroenterol **103**：575―580, 2008
18) 竹吉正文，木村浩二，西原春實ほか：鈍的肝，脾損傷に対する動脈塞栓術―CT 像と血管造影所見との比較を含めて―．日腹部救急医会誌　**23**：597―605, 2003

A Case of Gastric Bleeding from Gastric Collaterals and Varices Secondary to Embolization of Splenic Artery

Takashi Yokoyama, Akihiko Watanabe, Kazuhiro Migita, Kenji Nakagawa,
Takashi Inoue, Tomohide Mukogawa, Takao Ohyama and Hirofumi Ishikawa
Department of Surgery, Nara Prefectural Nara Hospital

A 46-year-old woman reporting 4 weeks of general fatigue was found in blood tests to have severe anemia of 2.9g/dl, necessitating a blood transfusion. Five years earlier, a traumatic spleen injury had necessitated transcatheter arterial embolization (TAE). Endoscopic examination showed a submucosal tumor with dilated vessels in the fornix of the gastric posterior wall. Abdominal enhanced computed tomography (CT) showed an unclear submucosal tumor and thickened gastric wall with abundant blood flow adhering to the spleen. Because the diagnosis was imprecise, we conducted abdominal angiography, finding marked dilation of the left inferior phrenic artery, for which angiography showed a round hypervascular lesion about 10cm in size via the gastric fornix, indicating the spleen, with the other part of the spleen fed by the splenic artery. We diagnosed the condition as intragastric bleeding from gastric collaterals and varices caused by the dilated left inferior phrenic artery. Due to the high probability that TAE for the left inferior phrenic artery has caused the intra-abdominal abscess, we ligated the left inferior phrenic artery, leaving the left gastric artery, and conducted a splenectomy. Endoscopic examination 6 months after surgery showed no dilated vessels. Angiography was thus very useful in diagnosis and treatment selection. Intragastric bleeding from gastric collaterals and varices after splenic artery embolization is very rare, to our knowledge.

Key words：gastric bleeding, splenic artery occlusion, collateral

〔Jpn J Gastroenterol Surg 42：645—650, 2009〕

Reprint requests：Takashi Yokoyama　Department of Surgery, Hoshigaoka Koseinenkin Hospital
4-8-1 Hoshigaoka, Hirakata, 573-8511 JAPAN

Accepted：December 17, 2008

©2009 The Japanese Society of Gastroenterological Surgery　　Journal Web Site：http://www.jsgs.or.jp/journal/