日消外会誌　42（6）：663～668，2009年

症例報告

膵癌術後再発により脾仮性動脈瘤胃穿破を来した１例

東京慈恵会医科大学附属第三病院外科，東京慈恵会医科大学外科学講座消化器外科*

恩田　真二　　岡本　友好　　二川　康郎
藤岡　秀一　　矢永　勝彦*

症例は60歳の男性で，膵頭部癌に対し膵頭十二指腸切除術を施行した．補助化学療法を施行したが膵体部背側に再発腫瘤を認めた．その後，吐血による出血性ショックで緊急入院した．腹部CTにて脾動脈途絶と仮性動脈瘤を認め，胃に穿破していた．再発巣の浸潤と閉塞性膵炎により脾仮性動脈瘤が形成され，胃壁への圧迫により胃穿破したと考えられた．緊急動脈塞栓にて止血し軽快退院した．癌腫再発による脾動脈瘤の胃穿破はまれであり報告した．

はじめに

脾動脈瘤の最も重篤な合併症は破裂で，渋田ら[1]は本邦187例を集計し破裂頻度を26.2％と報告し，そのうち胃に穿破した例は9.8％であった．今回，我々は膵癌術後再発により脾仮性動脈瘤を形成し，胃に穿破したまれな１例を経験したので報告する．

症　　例

患者：60歳，男性

主訴：黒色便，上腹部痛，吐血

既往歴：甲状腺機能低下症．

家族歴：特記すべきものなし．

現病歴：平成18年10月に膵頭部癌に対し，膵頭十二指腸切除術を施行した．pT3pCH（＋）pDU（－）pSXpRP（＋）sPV（－）sA（－）sPL（－）sOO（－）pN0sM0，pStage III D2R0であった．術後補助化学療法としてジェムシタビンを投与するも再発の所見を認めず，本人の希望にてテガフール・ウラシルへ変更し経過観察していた．

平成20年２月にCA19-9の上昇を認め，腹部CT，MRI上，膵体部に再発を疑われる腫瘤性病変を認め，ジェムシタビンの投与を再開する予定であった．

４月下旬に黒色便を自覚し，上腹部痛，吐血を認めたため，当院救急外来を受診し，出血性ショックの診断で緊急入院した．

Fig. 1　A：Abdominal CT showed no recurrence around the remnant pancreas. B：A 2cm-tumor was found in the dosal site of remnant pancreas body, which displaced the splenic artery dorsally (arrow).

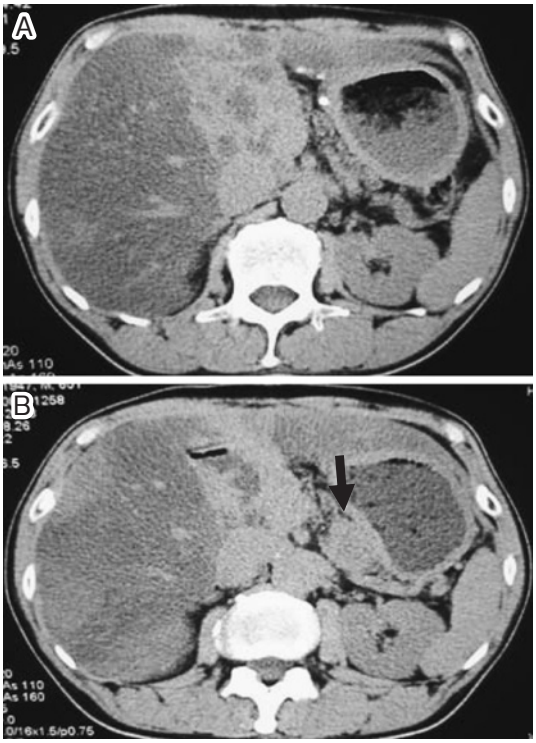

＜2008年12月17日受理＞別刷請求先：恩田　真二
〒201-8601　狛江市和泉本町4―11―1　東京慈恵会医科大学附属第三病院外科

Fig. 2　A, B：Abdominal enhanced CT showed encasement of the splenic artery, and the tumor with hematoma was perforating into the stomach（arrow).

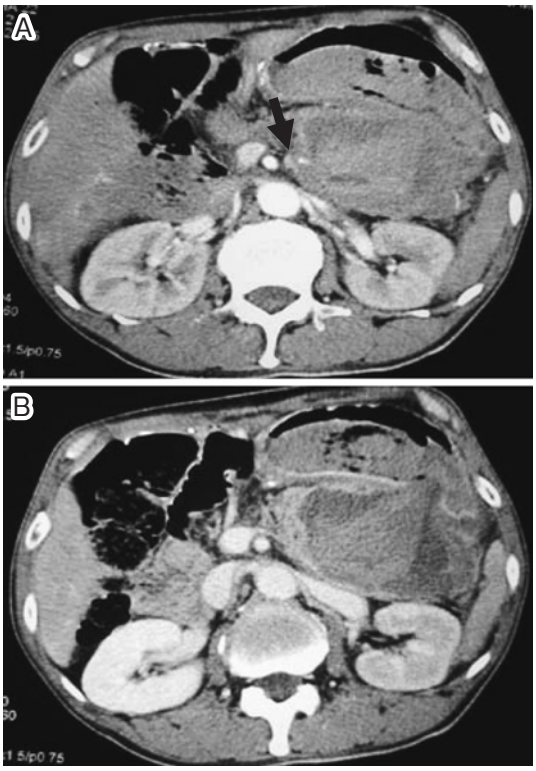

Fig. 3　A：Abdominal MRI showed the tumor in the dosal site of the remnant pancreas body. B：Diffusion-weighted images shows the tumor had high signal intensity. The pancreatic duct, distal site of tumor, was dilated and obstructive pancreatitis was evident（arrow).

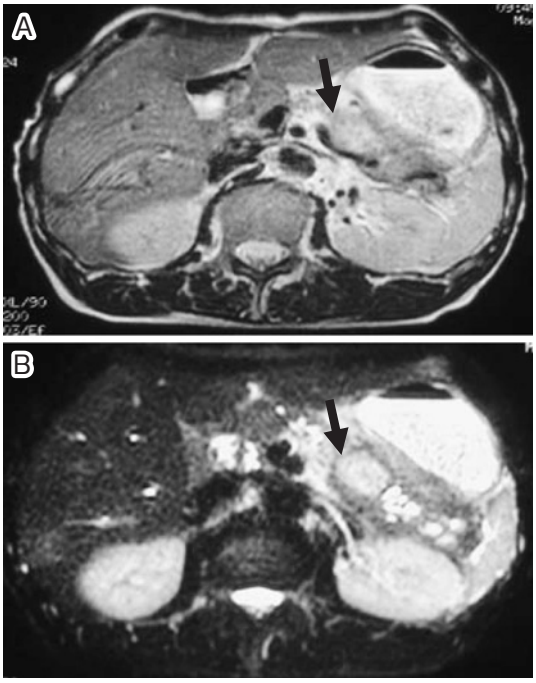

現症：意識清明．血圧 84/60mmHg，脈拍 110 回/分. 眼瞼結膜に貧血を認めた. 上腹部に自発痛，圧痛を認めたが，反跳痛，筋性防御は認めなかった.

血液検査所見：WBC 24,200/m^3，CRP 12.0mg/dl と炎症反応の亢進を，また Hb 9.2g/dl，Ht 26.9% と貧血を認めた．腫瘍マーカーは CA19–9 209ng/dl と高値であった．血清アミラーゼは正常値であった.

腹部 CT 所見：平成 19 年 8 月（術後 10 か月）には再発を疑う所見を認めず（**Fig. 1A**）．平成 20 年 2 月（術後 16 か月）には膵体部背側に 2cm 大の腫瘤性病変を認め，脾動脈を背側に圧排していた（**Fig. 1B 矢印**）.

来院時の造影 CT 所見は脾動脈の途絶を認め，血腫を含む腫瘤性病変は胃と瘻孔を形成していた（**Fig. 2A 矢印，B**）.

腹部 MRI 所見：平成 20 年 3 月，膵体部背側に腫瘤性病変を認め，拡散強調画像で高信号を呈した．また，腫瘤より末梢の膵管は拡張し，閉塞性膵炎の所見であった（**Fig. 3A 矢印，B 矢印**）.

上部内視鏡検査所見：胃体中部大彎に多量の血腫を認め，出血部位の同定は困難であった.

腹部血管造影検査：脾動脈分岐直後に encasement を認め，その末梢に仮性動脈瘤を認めた.

マイクロコイルを用いて塞栓術を施行した（**Fig. 4A, B**）.

術後経過：Hb 7.2g/dl まで低下したが，輸血を施行し貧血は改善した．塞栓後の内視鏡検査にて瘻孔は閉鎖しており，再出血を認めなかった（**Fig. 5**）．また，塞栓後の腹部 CT 上，血腫は吸収され，また脾梗塞を認めなかった（**Fig. 6**）.

塞栓術後 4 か月経過しているが，再出血を認め

Fig. 4　A：Abdominal angiography showed encasement at the proximal site of the splenic artery, and a pseudoaneurysm was found distally. B：The pseudoaneurysm was embolized with microcoils.

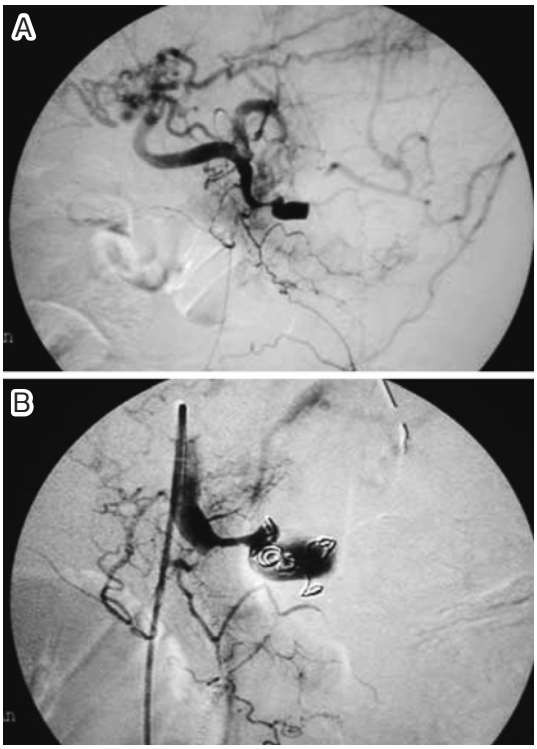

ず，現在再発に対する治療を継続中である．

考　　察

仮性動脈瘤は，動脈壁の破綻により血腫が被包され動脈瘤化したものであり，壁の一部は周囲の結合織からなる．動脈圧により徐々に増大し，破裂すると大量出血により死に至ることもある重篤な疾患である．外傷，感染，膵炎，手術操作や穿刺術などの合併症として発生する．

腹腔内の発生部位として，Deterling の報告では，脾動脈 59.7%，肝動脈 20.6%，上腸間膜動脈 8.1%，腹腔動脈 4.5%，空腸・結腸動脈 2.6%，その他 4.5% であり，脾動脈瘤が最も多かった[2]．本邦においては森屋ら[3]の報告では，肝動脈が 40% と最も多く，脾動脈 24%，胃十二指腸動脈 12%，腸間膜動脈 11%，腹腔動脈 8% であった．

症状に関しては，未破裂例では特異的なものはなく，急速に瘤が増大する際にしばしば疼痛を伴う．破裂例では，腹腔内出血，後腹膜出血として発症し，大量出血によりショックを伴うことが多い．まれに，本症例のように消化管出血として発症することもあり，診断が困難なことがある．本症例は，脾仮性動脈瘤が胃と瘻孔を形成し，上腹部痛および吐血により発症し，大量出血により出血性ショックの状態であった．

仮性動脈瘤の診断には US，CT，MRI が有用で

Fig. 5　Fourteen days later, upper gastrointestinal endoscopy revealed an ulcer scar at the greater curvature side of the anterior wall in the mid-body of the stomach, which was considered to be the perforated site. No rebleeding was seen.

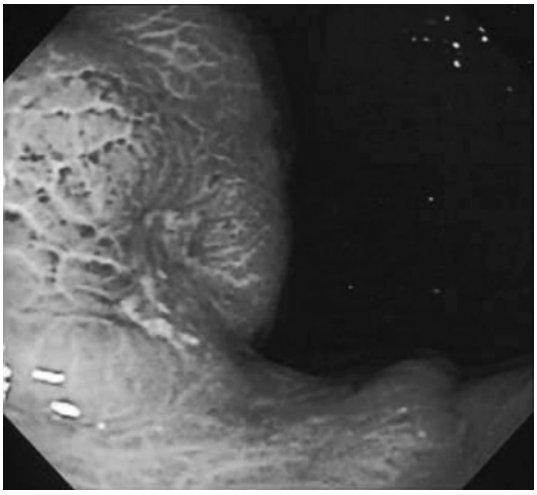

Fig. 6　CT after embolization showed hematoma had disappeared, and no evidence of splenic infarction was noted.

Table 1　Reported cases of splenic pseudoaneurysm perforating into the stomach in the Japanese literature (1978 ～ 2008)

No	Author	Year	Age/Sex	Symptom	Diagnosis	Treatment
1	Kaimori[12]	1978	35/M	Hematemesis, Melena	Autopsy	—
2	Omata[13]	1978	48/M	Hematemesis, Melena, Shock	Laparotomy	Resection of pseudoaneurysm, Pancreatectomy, Splenectomy, Gastrectomy
3	Itou[14]	1986	83/M	Hematemesis, Melena	Angiogram	Resection of pseudoaneurysm, Pancreatectomy, Splenectomy, Gastrectomy
4	Honma[15]	1990	55/M	Shock	Laparotomy	Resection of pseudoaneurysm, Splenectomy, Gastrectomy, Ligation of splenic artery
5	Mori[16]	1992	51/M	Hematemesis, Melena	Angiogram	Resection of pseudoaneurysm, Pancreatectomy, Splenectomy, Gastrectomy
6	Shibuta[1]	1992	51/M	Hematemesis, Melena	Angiogram	Resection of pseudoaneurysm, Pancreatectomy, Splenectomy, Gastrectomy
7	Hamasuna[17]	1995	54/M	Hematemesis	Angiogram	Resection of pseudoaneurysm, Pancreatectomy, Splenectomy, Gastrectomy, Ligation of splenic artery
8	Nakamura[18]	1997	71/M	Hematemesis	Angiogram	TAE
9	Harada[19]	1998	42/M	Hematemesis	Angiogram	Resection of pseudoaneurysm, Pancreatectomy, Splenectomy, Ligation of splenic artery
10	Ishihara[20]	1998	34/M	Left epigastric pain, Hematemesis	Abdominal CT, Angiogram	Distal pancreatectomy, Splenectomy, Partial gastrectomy
11	Harada[21]	2001	54/M	Hematemesis	Abdominal CT, Angiogram	TAE
12	Oguni[22]	2002	61/M	Tarry stool, Shock	Laparotomy	Resection of pseudoaneurysm, Pancreatectomy, Splenectomy, Ligation of splenic artery
13	Sakurai[23]	2003	60/M	Hematemesis	Angiogram	TAE
14	Nonomura[24]	2006	69/M	Hematemesis	Endoscopy, Angiogram	TAE
15	Adachi[25]	2006	63/M	Tarry stool, Fever, Shock	Abdominal CT, Angiogram	TAE, Distal pancreatectomy, Splenectomy, Partial gastrectomy
16	Kanou[26]	2007	67/M	Epigastric pain	Endoscopy, Abdominal CT	Splenectomy, Total gastrectomy, Ligation of splenic artery
17	Our case		60/M	Tarry stool, Epigastric pain, Hematemesis, Shock	Abdominal CT, Angiogram	TAE

あり，本症例においては，造影 CT で脾動脈が途絶し，その末梢に仮性動脈瘤を形成し，胃に穿破している像が認められ，CT にて容易に診断可能であった．ただし，文献的には腹部血管造影検査により確定診断を得ることが多い[4]．

治療に関しては，仮性動脈瘤の破裂例では一時的に止血されていても再破裂の危険性が極めて高く，その場合死亡率が高いため，診断がつき次第早急な治療が必要である．

Stanley ら[5]の報告によれば，脾動脈瘤の破裂例では死亡率は 25% 以上と高率である．手術療法は血行再建により臓器の血流を維持することが可能であり，原因疾患に対する処置ができるが，その侵襲が大きい．仮性動脈瘤破裂の症例においては，本症例のように出血性ショックなど全身状態不良であることが多く，最近ではより低侵襲である TAE が第 1 選択となってきている．腹部内臓動脈瘤の TAE の治療成績は，止血成功率が 72.7～92% と良好であり，致命的な合併症の発生も少ないと報告されている[6)~11)]．ただし，Jun-Te ら[4]の報告によると，慢性膵炎を合併した出血性仮性動脈瘤の症例において，TAE を施行した 5 例中，4 例に再出血を認め追加治療を要した．一方，開腹手術症例は 9 例中再出血を認めたのは 1 例のみで

あり，したがって慢性膵炎などの再出血のハイリスク症例に関しては開腹手術が必要となる場合も多いと考えられる．本症例においては腹部血管造影検査施行後，コイルによるTAEを施行し，完全に止血され追加治療を必要とせず，また合併症も認めなかった．

脾動脈瘤が胃に穿破する例はまれであり，MEDLINEおよび医学中央雑誌で「脾動脈瘤」「胃穿破」をキーワードに検索したところ，1978～2008年の間に本邦では本症例を含め17例と報告は少ない[1)12)～26)]（**Table 1**）．本症例は，破裂した1か月前の画像検査所見では，再発巣の脾動脈への圧排と閉塞性膵炎の所見のみで脾仮性動脈瘤を認めなかった．仮性動脈瘤形成の成因として，脾動脈への再発巣の直接浸潤や閉塞性膵炎による動脈壁への炎症波及による破綻が脾仮性動脈瘤を形成し，動脈瘤の胃壁への圧迫により潰瘍を形成し胃に穿破したと考えられた．

文　献

1）渋田健二，平林雅彦，古賀善彦ほか：胃内に破裂した脾動脈瘤の1例．日臨外医会誌　**53**：2220―2226, 1992
2）Deterling RA Jr.：Aneurysm of the visceral arteries. J Cardiovasc Surg **164**：215―219, 1992
3）森屋秀樹，田中　豊，大谷泰雄ほか：腹部内臓動脈瘤75例の検討：IVRの適応と限界．日消外会誌　**27**：1528, 1994
4）Jun-Te H, Chun-Nan Y, Chien-Fu H et al：Management and outcome of bleeding pseudoaneurysm associated with chronic pancreatitis. BMC Gastroenterol **6**：1―7, 2006
5）Stanley JC, Shah NL, Messina LM：Common splanchnic artery aneurysms；splenic, hepatic, and celiac. Ann Vasc Surg **10**：312―315, 1996
6）岡　博史，李　喬遠，島田　守ほか：腹部内臓血管における動脈瘤破裂に対するIVR．日腹部救急医会誌　**23**：613―619, 2003
7）Yamamoto S, Hirota S, Maeda H et al：Transcatheter coil embolization of splenic artery aneurysm. Cardiovasc Interv Radiol **31**：527―534, 2008
8）Guillon R, Garcier JM, Abergel A et al：Management of splenic artery aneurysms and false aneurysms with endovascular treatment in 12 patients. Cardiovasc Interv Radiol **26**：256―260, 2003
9）Ikeda O, Tamura Y, Nakasone Y et al：Nonoperative management of unruptured visceral artery aneurysms：treatment by transcatheter coil embolization. J Vasc Surg **47**：1212―1219, 2008
10）McDermott V, Shlansky-Goldberg R, Cope C：Endovascular management of splenic artery aneurysms and pseudoaneurysms. Cardiovasc Interv Radiol **17**：179―184, 1994
11）Jason R, Fred B, Anthony V：Endovascular management of a splenic artery aneurysm. Surg Laparosc Endosc Percutan Tech **17**：459―461, 2007
12）貝森光大，工藤浩三郎，町田純一郎ほか：剖検例における動脈瘤の検討．青森県中病医誌　**24**：74―84, 1978
13）尾股　健，長島道夫，鈴木彦之ほか：内視鏡的に胃粘膜下腫瘤の所見を呈した脾動脈瘤の1例．日内会誌　**67**：435―436, 1978
14）伊藤正光，津田健一，瀬尾孝彦ほか：胃に穿破した仮性脾動脈瘤の1例．日消外会誌　**19**：1387, 1986
15）本間　修，中島良明，矢野謙志ほか：残胃内に穿破した脾動脈瘤の1例．日消誌　**87**：140, 1990
16）森　幸司，塩飽徳行，武富弘行ほか：消化管出血で発見された脾動脈瘤の胃内穿破の1症例．Gastroenterol Endosc **34**：3081, 1992
17）濱砂一光，大野義一郎，継　篤ほか：脾動脈瘤から嚢胞を介して胃出血をきたした外傷性膵嚢胞の1例．日臨外医会誌　**56**：1502, 1995
18）中村知己，大谷泰雄，津久井勝ほか：大腸癌穿孔後腹膜腫瘍より生じた脾動脈瘤破裂による多量吐血の1例．神奈川医会誌　**24**：295, 1997
19）原田英也，岸本圭永子，今井康樹ほか：吐血にて発症した脾臓動脈瘤胃内穿破の1例．日消外会誌　**31**：434, 1998
20）石原寛治，山田　正，鈴木範男ほか：胃穿通をきたした膵仮性嚢胞内出血の1例．日消外会誌　**32**：870―874, 1999
21）原田洋明，木村正美，松下弘雄ほか：胃内へ穿破した脾動脈瘤の1例．臨外　**56**：833―835, 2001
22）小國　孝，水上祐治，越智明子ほか：脾動脈瘤の圧迫により脾動脈の胃内穿破をきたした1例．日消誌　**99**：1466―1470, 2002
23）櫻井隆之，中村　朗，吉汲祐加子ほか：TAEにて保存的に治癒した脾動脈瘤胃穿破の1例．Prog Dig Endosc 消内視鏡の進歩　**62**：86―87, 2003
24）野々村貴子，杵川文彦，井上秀幸ほか：胃内に穿破した脾動脈瘤の1例．消化管の臨　**11**：63―68, 2006
25）足立尊仁，青木幹根，花井雅志ほか：胃に穿破した破裂性脾動脈瘤の1手術例．臨外　**61**：685―688, 2006
26）加納正志，筑後文雄：胃との瘻孔を来した脾動脈瘤切迫破裂の1例．日血外会誌　**16**：41―43, 2007

A Case of Splenic Pseudoaneurysm perforating into the Stomach by Recurrent Carcinoma of the Pancreas

Shinji Onda, Tomoyoshi Okamoto, Yasuro Futagawa,
Syuichi Fujioka and Katsuhiko Yanaga*
Department of Surgery, Jikei Daisan Hospital
Department of Surgery, The Jikei University School of Medicine*

A 60-year-old man undergoing pancreaticoduodenectomy for advanced pancreas head carcinoma suffered recurrence at the dorsal site of the remnant pancreas despite adjuvant chemotherapy. When he was hospitalized for hemorrhagic shock with hematemesis, abdominal computed tomography showed that the recurrent tumor had encased the splenic artery and a splenic artery pseudoaneurysm had perforated the stomach. The pseudoaneurysm was considered due splenic artery invasion by recurrent carcinoma and obstructive pancreatitis. The pseudoaneurysm was successfully treated by transcatheter arterial embolization and the man was discharged after one month. To our knowledge, splenic pseudoaneurysm perforating the stomach in carcinoma recurrence is extremely rare, with only 17 such cases reported in the Japanese literature.

Key words：splenic artery pseudoaneurysm, pseudoaneurysm perforating the stomach, pancreatic carcinoma recurrence

〔Jpn J Gastroenterol Surg 42：663—668, 2009〕

Reprint requests：Shinji Onda　Department of Surgery, Jikei Daisan Hospital
4-11-1 Izumihoncho, Komae, 201-8601 JAPAN

Accepted：December 17, 2008

©2009 The Japanese Society of Gastroenterological Surgery　Journal Web Site：http://www.jsgs.or.jp/journal/