日消外会誌　42（6）：669～673，2009年

症例報告

アニサキス症による成人小腸重積症の１例

慈生会病院外科，戸田中央総合病院外科*

日比　康太　　小方　二郎*　　三室　晶弘*
伊藤　一成*　　袴田　安彦*

腸アニサキス症による腸重積症はまれであり，腸重積症を伴った空腸アニサキス症の１例を経験したので報告する．症例は35歳の男性で，夕食にイカの刺身を摂取し，深夜より心窩部痛および嘔吐が出現した．当初は急性胃腸炎と診断し保存的治療を行っていたが，翌日の腹部computed tomography（以下，CT）にて空腸に同心円状の層状構造を認め腸重積と診断し緊急手術を施行した．手術所見ではトライツ靱帯から約15cmの空腸に順行性に腸重積を認めた．用手的に整復を試みたが，腸管の浮腫が高度であったため約30cmの空腸切除を施行した．肉眼検査所見では嵌頓部粘膜は著しく浮腫性で壁全体が肥厚し一部に発赤した浮腫状粘膜を認めたのみで，病理組織学的には著しい好酸球浸潤とアニサキスの虫体の迷入を認め小腸アニサキス症と診断した．小腸にアニサキスが迷入し，その部位が先進部として腸重積を惹起したと考えられた．

はじめに

成人の小腸重積症は比較的まれな疾患であり，その原因はポリープ，癌などの腫瘍性病変によるものが多い[1)2)]．今回，我々は小腸重積症にて開腹手術を行いアニサキス症により生じた空腸重積症の１症例を経験したので報告する．

症　例

症例：35歳，男性

主訴：心窩部痛，嘔吐

既往歴および家族歴：特記すべき事項なし．

現病歴：2007年10月中旬，夕食にイカの刺身を摂取後，深夜より心窩部痛と嘔吐が出現したため，当院救急外来を受診した．外来で腹部単純X線検査を施行したが，特に異常所見を認めず，急性胃腸炎の診断で保存的治療を行った．しかし，嘔吐は落ち着いたものの心窩部痛は改善されないため，翌日再度外来を受診し腹部CTを施行したところ，腸重積症を指摘され外科紹介となった．

入院時現症：貧血，黄疸は認めず，腹部は平坦・軟で反跳痛および筋性防御は認められなかった．腹部に腫瘤を触知しなかったが，左上腹部に圧痛を認めた．

入院時血液検査：白血球12,700/μl，CRP0.3mg/dlと軽度炎症所見を認める以外に血液検査には異常所見を認めなかった．

腹骨盤部CT：左腹腔内に径5cm大の同心円状層構造を呈する腸管を認めた．同部位の腸管には造影剤による造影効果を認め，血流は存在していると判断した．また，矢状断像では重積を起こしている小腸はトライツ靭帯から近い部分と判断された（**Fig. 1**）．

以上より，空腸重積症の診断は可能であったが，原因の特定はできず，症状の改善は認めないため，緊急手術を施行した．

手術所見：上腹部正中切開で開腹したところ少量の漿液性腹水を認め，トライツ靭帯から約15cmのところで空腸に約20cmにわたる順行性の腸重積を認めた（**Fig. 2a**）．壊死や強い血行障害は認められず，比較的容易に用手的に整復を行った．しかし，腸管の浮腫が高度であり，器質的原因を疑い嵌入した部位を中心に約30cmの空腸を切除

＜2008年12月17日受理＞別刷請求先：日比　康太
〒165-0022　中野区江古田3―15―2　慈生会病院外科

Fig. 1　Abdominal CT scan shows multiple layered structure with high and low density in left upper abdomen.

Fig. 2　a：Operative findings. Laparotomy display a jejuna intussusceptions (arrow) localized about 15cm distal to Treitz ligament. b：We reduced the jejuna intussusception manually. The serosa of jejunum was reddish and edematous.

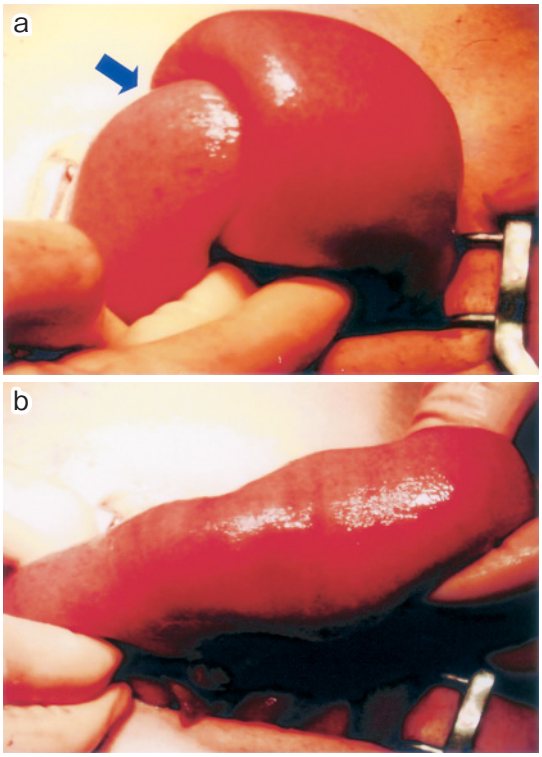

Fig. 3　Macroscopically, no worm infection was detected in spot of hemorrhage inflammatory mucosal lesion.

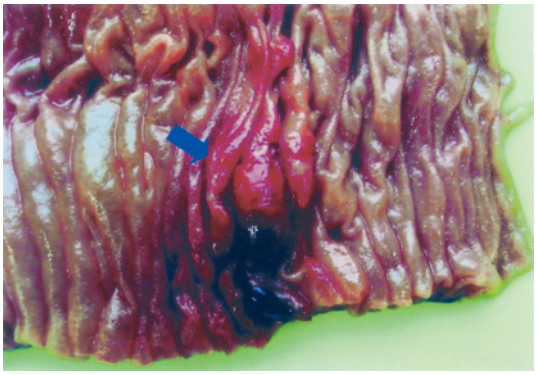

Fig. 4　A sliced worm was seen in the inflammatory granulation tissue in the intestinal wall.

し側々吻合を行った（**Fig. 2b**）.

病理組織学的検査所見：肉眼的には腸重積の先進部は粘膜が約1.5×1.5cmに出血性浮腫状であった（**Fig. 3**）．組織学的には出血性浮腫状の部位は粘膜下層に著しい好酸球浸潤を伴い肥厚し，寄生虫の虫体や好酸球を中心とする異物肉芽腫を認めた．虫体はアニサキスに特徴的な双葉状の側線や円柱上皮からなる単管状の中腸を認め，小腸アニサキス症と診断した（**Fig. 4**）.

術後経過は良好で，第5病日から経口摂取開始し第15病日に退院した.

考　　察

成人腸重積症は小児に比べ比較的まれな疾患であり，すべての腸重積症のうち，成人例は全体の

Table 1 Reported cases of intussusception caused by anisakidosis in Japan

Case	Author	Year	Sex	Age	Chief complaints	Onset time	Lesion	Treatment
1	Hayashi[5]	1989	Male	61	lt abd pain	half day	Jejunum	Jejunectomy
2	Kimu[6]	1990	Male	38	abd pain	half day	Ileocecal region	Ileocecal resection
3	Mitani[7]	1994	Male	66	lower abd pain	several hours	Sigmoid colon	Ba enema
4	Iwakami[8]	1995	Female	46	abd pain, vomiting	half day	Jejunum	Jejunectomy
5	Hirano[9]	1998	Female	35	epigastric pain	one day	Jejunum	Jejunectomy
6	Sugiyama[10]	2000	Male	71	abd pain	one day	Transverse colon	Colectomy
7	Hamanaka[11]	2001	Male	47	abd pain	seven days	Ileocecal region	Ileocecal resection
8	Tsuji[12]	2003	Female	56	epigastric pain	half day	Jejunum	Jejunectomy
9	Our case		Male	35	epigastric pain, vomiting	several hours	Jejunum	Jejunectomy

約 5% にすぎない. 小児腸重積の 90% 以上が特発性であるのに対して成人腸重積の 90% 以上が器質的疾患に起因している[1)2)]. また, 1,048 例に及ぶ成人腸重積症を検討した結果[2)], 小腸：大腸の比率は 2：1 であり, 小腸重積症の 77% が脂肪腫やポリープなどの器質的疾患に起因していた. 自験例のように腸重積を伴うアニサキス症の報告はまれである. 医学中央雑誌で「アニサキス」「腸重積症」「成人」のキーワードに 1983 年～2008 年 9 月まで検索し本邦でこれまで報告された症例は本症例を含めて 9 例のみであった[5)~12)]. 報告例における腸重積症の重積部位の内訳は, 空腸 5 例, 回盲部 2 例, 横行結腸 1 例および S 状結腸 1 例であった. 発症形式のほとんどが鮮魚摂取後 24 時間以内に出現する腹痛, 嘔吐であり, 鮮魚摂取後から発症に至るまでの時間とアニサキスによる腸重積発生部位との関係は認めなかった(**Table 1**). また, いずれの症例も腹膜刺激症状や反跳痛は軽度にとどまるものがほとんどであった. 腸重積の原因の多くは腸アニサキス症による限局的な炎症性腫瘤(浮腫)が先進部になり発症したが, 高度の腸管全周性の浮腫により腫大した小腸壁が先進部となり重積を引き起こした症例も存在した[12)].

一方, アニサキス症は Van Thiel により命名されたアニサキスによる幼虫内臓移行症である. アニサキスはイルカやアザラシなどの海獣を最終宿主とする寄生虫であるが, サバ, アジ, イカなどの海産魚介類を中間宿主とし, このような感染海産物を生食することで幼虫がヒトの胃や腸の粘膜内に刺入することで感染が成立する[13)]. 魚肉生食習慣のある本邦では特に報告が多く, その多くが胃アニサキス症であり腸アニサキス症は 4.0% と少ない[13)]. 両者ともに詳細な病歴の聴取によりアニサキス症を疑うことは十分に可能であるが, 胃アニサキス症においては内視鏡下に虫体の直接観察や採取が可能なことが多く, このような診断方法の差が頻度に影響すると考えられる.

成人小腸重積症は症状のみから診断することは困難である. しかし, 成人腸重積症の診断において腸閉塞症の存在を知り閉塞部位とその器質的疾患の診断のために検査を進めて行くことが重要であり[14)], 近年では成人小腸重積症の診断に腹部 CT や超音波検査が有効である[15)]. 自験例では腹部超音波検査は施行していないが, 腹部 CT では multiple concentric sign の所見を有し小腸重積症の診断は容易であった. しかし, CT 画像から重積の先進部には腫瘤などの存在を同定することはできず腸重積症を引き起こした原因については診断できなかった.

また, 小腸アニサキス症の早期診断において加納ら[16)]は, 1)発症数日前に鮮魚を生食している, 2) 腹部単純 X 線撮影で臥位像にて小腸 loop を, 立位像で鏡面像を認める, 3)腹部超音波検査で腹水の貯留を認める, 4)腹水が多いわりには全身状態が良好で腹部の理学的所見も軽度である, の 4 点をあげている. しかし, これらは確実性に欠けるとの批判がある[17)]. 自験例では発症前日にイカを生食していたが, 腹部単純 X 線撮影では臥位像での小腸 loop や立位像での鏡面像を認めず, 術前の CT において腹水の存在は認めなかった. 腹部

の理学的所見に関しては軽度の圧痛を心窩部に認めるのみであった．

治療に関しては，報告例のほとんどが初診時には腸重積症の診断はされておらず，胃腸炎などの診断で半日から数日間の内科的保存療法後，症状の改善が認められないことで腹部CTや超音波検査を施行し腸重積症と診断され外科的治療が行われている[5)~12)]．自験例も初診時には急性胃腸炎と診断され内科的保存療法が行われ，症状の改善を認められないため，腹部CTを施行され腸重積症と診断され外科的治療となった．腸重積症を来し，急性腹症を呈した場合は外科的治療の適応であり重積部分の腸切除が第1選択となる．報告例の多くが開腹手術による腸切除を施行し自験例でも腸切除を施行した．一方で，腸アニサキス症の保存的治療法としては腸管の減圧と抗アレルギー剤や消炎鎮痛剤および副腎皮質ホルモンなどの薬物療法が有効である．アニサキス症と診断されれば保存的治療も有効であり，ほとんどの症例で手術せずに改善するとの報告もある[16)]．

ゆえに，アニサキス症の診断には発症前の食事の詳細な聴取や臨床症状，腹部所見および検査結果を総合的に検討することが重要である．自験例においても初診時にアニサキス症の診断は十分に可能であり，その時点において保存的治療を行うことで改善を認め腸重積症の発症を防げたかもしれない．十分な病歴の聴取により腸アニサキス症が診断可能であること，腸アニサキス症が腸重積症などの続発症を来す可能性があることを念頭に入れて診療にあたる必要があると考えられた．

稿を終えるにあたり，病理組織学診断にご指導を頂きました戸田中央総合病院病理部の海老原善郎先生に深謝いたします．

文　献

1) 羽田隆吉，須貝道博，今　充：腸重積．臨消内科　**9**：545―551, 1994
2) Begos DG, Sandor A, Modlin IM et al：The diagnosis and management of adult intussusception. Am J Surg **173**：88―94, 1997
3) 鈴木眞一，斉藤正光，佐久間仁ほか：小腸原発悪性リンパ腫による成人腸重積症の1例．消外 **10**：907―912, 1987
4) 堀　公行：成人腸重積症．外科　**38**：692―698, 1976
5) 林　靖之，古川正人，中田俊則ほか：腸重積症を合併した腸アニサキス症の1例. IRYO **43**：753―756, 1989
6) 金　定基，三井　毅，浅田康行ほか：回盲弁の寄生虫性好酸球肉芽腫による腸重積の1例．臨外 **45**：1825―1828, 1990
7) 三谷眞己, 杉浦正彦, 近藤　薫：S状結腸アニサキス症が誘因となった腸重積症の1例．日臨外医会誌　**55**：2841―2844, 1994
8) 岩上　栄，川上和之，川崎幸光ほか：腸重積症を伴った腸アニサキス症の1例．日消外会誌　**28**：2037―2041, 1995
9) 平野貞夫，阿南陽二：小腸アニサキス症による腸重積症の1例．日臨外会誌　**59**：408―411, 1998
10) 杉山眞一，谷川富夫：結腸アニサキス症により生じた腸重積の1例．日臨外会誌　**61**：714―717, 2000
11) 浜中一敏，袖山治嗣，高橋耕平ほか：腸重積症で発症した回盲部アニサキス症の1例．日臨外会誌 **62**：1668―1671, 2001
12) 辻　和宏，池田宏国，三谷英信ほか：アニサキス症による成人小腸重積症の1例．日消外会誌 **36**：422―426, 2003
13) 石倉　肇：アニサキス症．臨消内科　**6**：1052―1060, 1991
14) 藤本俊史，磯本一郎，松永尚文ほか：成人腸重積症の画像診断．日本医放会誌　**52**：14―22, 1992
15) 藤本俊史，福田俊夫，神崎修一ほか：消化管イレウス，腸重積．救急医　**20**：269―272, 1996
16) 加納宣康，山田直樹，原　聡ほか：小腸アニサキス症の臨床的検討．日臨外医会誌　**51**：1883―1889, 1990
17) 井戸弘毅，湯浅　肇，岡田政信ほか：小腸アニサキス症の早期診断における超音波検査の有用性について．臨外　**48**：1457―1462, 1993

A Case of Small Intestinal Intussusception caused by Anisakidosis

Yasuhiro Hibi, Jiro Ogata*, Akihiro Mimuro*,
Kazunari Ito* and Yasuhiko Hakamada*
Department of Surgery, Jiseikai Hospital
Department of Surgery, Toda Central General Hospital*

Intussusceptions caused by anisakiasis of the small intestine are very rare. We report such a case. A 35-year-old man who had eaten raw squid for dinner that evening reported epigastric pain and vomiting, and was treated for acute gastroenteritis, but was diagnosed with intussusception of the small intestine when abdominal Computed tomography showed multiple concentric rings the next morning. In emergency surgery, we invaginated the jejunum from 20cm at the portion to about 15cm away from the Treitz ligament. After reducing the intussusception manually, we resected about 30cm of the jejunum due to severe edema. Macroscopically, the resected mucosa was reddish and edematous, but histopathological findings showed the body of anisakis in the submucosal layer to have eosinophilic leukocyte infiltration. Anisakis stuck in the jejunum region forms eosinophilic granuloma, which causes intussusception.

Key words：adult, small intestinal intussusception, Anisakis

〔Jpn J Gastroenterol Surg 42：669—673, 2009〕

Reprint requests：Yasuhiro Hibi Department of Surgery, Jiseikai Hospital
3-15-2 Egota, Nakano-ku, 165-0022 JAPAN

Accepted：December 17, 2008

©2009 The Japanese Society of Gastroenterological Surgery Journal Web Site：http://www.jsgs.or.jp/journal/