日消外会誌　42（6）：680～684，2009年

症例報告

妊娠中に切除した虫垂粘液嚢腫の1例

自治医科大学消化器・一般外科，同　病理診断部*

田中　宏幸　　堀江　久永　　栗田真紀子　　濱田　　徹
熊野　秀俊　　鯉沼　広治　　宮倉　安幸　　冨樫　一智
安田　是和　　弘中　　貢*

症例は27歳の女性で，月経不順にて近医産婦人科受診した．右卵巣腫瘍と診断されたが，妊娠したため妊娠中期（妊娠18週0日）に，開腹手術が施行された．開腹所見で右卵巣に腫瘍は認められず，虫垂に長径13cm大の紡錘形の腫瘍が認められた．前医では切除適応に関する判断がつかず，ハイリスク妊娠症例として当院へ紹介となった．虫垂腫瘍は虫垂粘液嚢腫と考えられたが，破裂のリスクがあること，妊娠中期であったことから虫垂と盲腸の一部の切除術が施行された．病理組織学的検査で虫垂粘液嚢胞腺腫と診断された．母子ともに術後経過は良好で，その後近医にて正常分娩にて出産した．虫垂粘液嚢腫は，比較的まれな疾患であるが特徴的な症状はなく，偶然見つかることが多く，良悪性の術前診断も困難である．今回，我々は妊娠中に切除した虫垂粘液嚢腫の1例を経験したので，妊娠中の虫垂粘液嚢腫の取扱いについて文献的考察を加え報告する．

はじめに

虫垂粘液嚢腫は，虫垂内腔に粘液が貯留し嚢胞状に拡張した状態であり[1)2)]，比較的まれな疾患とされている[3)4)]．特徴的な症状はなく，偶然見つかることが多く，良悪性の術前診断も困難である[5)6)]．今回，我々は妊娠中に切除した虫垂粘液嚢腫の1例を経験したので，妊娠中の虫垂粘液嚢腫の取扱いについて文献的考察を加え報告する．

症　例

患者：27歳，女性

主訴：月経不順

既往歴：特記すべきことなし．

家族歴：特記すべきことなし．

現病歴：月経不順にて2007年3月近医産婦人科を受診．右卵巣腫瘍と診断され手術が予定されたが，妊娠したため妊娠中期（妊娠18週0日）に開腹手術が施行された．開腹所見では右卵巣に腫瘍は認められず，虫垂に長径13cm大の紡錘形の腫瘍が認められた（**Fig. 1**）．前医では切除適応に関する判断がつかなかったため，閉腹され，ハイリスク妊娠症例として当院産婦人科紹介となった．当院産婦人科では妊娠の経過は順調と判断され，当院婦人科から虫垂腫瘍の切除適応について当科へ紹介された．

入院時現症：身長157cm，体重66kg，体温36.6℃，血圧106/62mmHg，脈拍60回/分・整．下腹部は膨隆し正中に手術痕を認めた．

血液生化学検査所見：白血球が9,200/μlと軽度の上昇していた以外，特に異常は認められなかった．

入院後経過：虫垂腫瘍は前医の手術所見から（**Fig. 1**），虫垂粘液嚢腫と考えられた．虫垂粘液嚢腫は破裂のリスクがあること，破裂した場合は良性の粘液嚢胞腺腫であっても腹膜偽粘液腫を発症することがあること，また妊娠中期であったことから手術適応と判断され，妊娠24週2日，当科にて通常開腹手術が施行された．

手術所見：虫垂は根部まで腫大していたため，リニアカッターを用いて盲腸の一部を含めて切除

＜2008年12月17日受理＞別刷請求先：堀江　久永
〒329-0498　下野市薬師寺3311―1　自治医科大学消化器・一般外科

Fig. 1　The appendix was swollen with spindle shape at the operation in the gynecological clinic.

Fig. 2　The removed appendix was 13×5×5cm in size with spindle shape (a). It was filled with mucus.

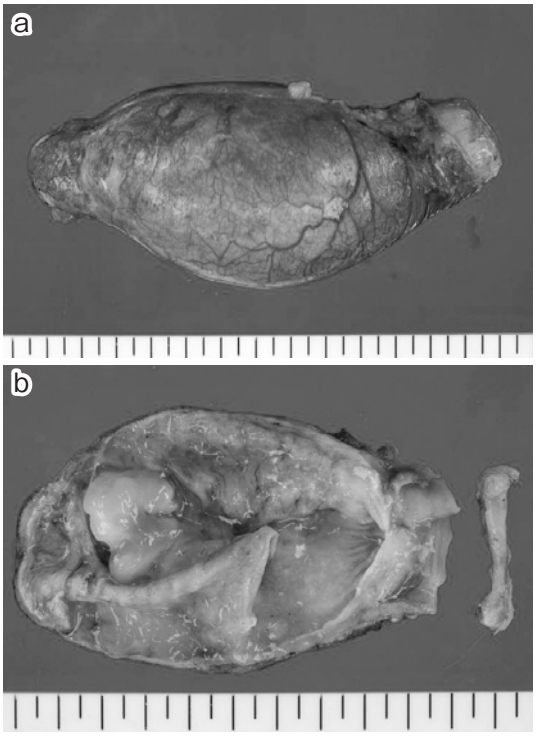

した．術中迅速組織診断にて切離断端は正常粘膜であることを確認した．

切除標本：切除した虫垂は紡錘形を呈し，大きさ 13×5×5cm であった（**Fig. 2a**）．内腔には粘液が充満し虫垂壁は非薄化していた（**Fig. 2b**）．

Fig. 3　Mucin producing epithelial cells which proliferate papilliformly into the lumen were found at the tip of the appendix.（HE satin, 10×40）

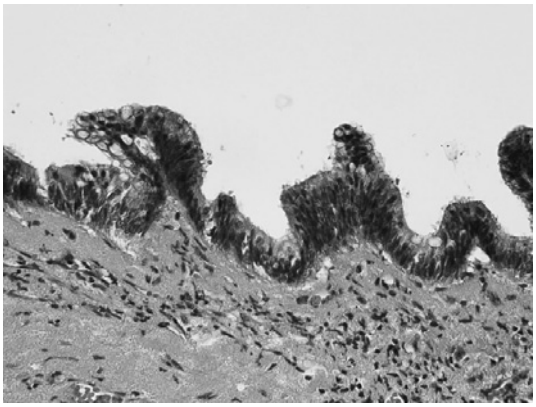

病理組織学的検査所見：虫垂先端部では胞体内粘液に富んだ上皮細胞が増生し，核の重層化が認められたが，間質への浸潤像は認められなかった（**Fig. 3**）．中間部では上皮は大部分脱落していた．虫垂根部では正常粘膜を認めた．

術後経過：母子ともに良好で術後 5 日目に当科を退院し，2008 年 1 月に近医で正常分娩にて出産した．

考　　察

虫垂粘液嚢腫の確定診断には切除後の病理組織学的診断が必要である．Higa ら[1]によれば，虫垂粘液嚢腫は，① focal or diffuse mucosal hyperplasia，② mucinous cystadenoma，③ mucinous cystadenocarcinoma の 3 型に分類される．本症例は虫垂先端部に胞体内粘液に富む上皮細胞の増生像と，核の重層化が認められ，間質への浸潤像は認められなかったため粘液嚢胞腺腫（mucinous cystadenoma）と診断された．

虫垂粘液嚢腫の発生頻度は剖検例の 0.07～0.4%[3]，本邦での虫垂切除症例の 0.08～4.1%[4]と報告されている．また，本邦報告例の集計と解析を行った栗山ら[5]や福岡ら[6]の報告では，男女比はそれぞれ 5：7，8：11 と女性に多い傾向が認められた．約 40% の症例で右下腹部痛が認められたが，

Table 1　Reported cases of pregnant women with appendiceal mucocele

	Author	Year	Age	Gestational age	Diagnosis	Surgery	Histopathology	Delivery
1	Komori[12]	1998	26	24 weeks	Appendicitis	ICR	Mucinous cystadenoma	Vaginally
2	Ikenaga[13]	2006	34	35 weeks	Peritonitis	CS and ICR	Mucinous cystadenoma perforated	CS
3	Donnenfeld[14]	1986	25	31 weeks	Peritonitis	1. Appendectomy 2. RHC	Mucinous cystadenocarcinoma perforated	Vaginally
4	Gallo[15]	2001	29	38 weeks	Incidental mass in appendix at CS	1. Appendectomy 2. RHC	Mucinous cystadenocarcinoma	CS
5	Zeteroğlu[16]	2003	35	21 weeks	Appendicitis	1. Appendectomy 2. RHC	Mucinous cystadenocarcinoma	Termination
6	Casey[17]	2003	36	21 weeks	Acute abdomen	Appendectomy	Mucinous cystadenoma perforated	No comments
7	Morgan[18]	2004	30	26 weeks	Acute abdomen	RHC	Mucinous cystadenocarcinoma perforated	Vaginally
8	Our case		27	18 weeks	Right ovarian cyst	1. Lapalotomy 2. Appendectomy and partial cecal resection	Mucinous cystadenoma	Vaginally

ICR：ileocecal resection, CS：cesarean section, RHC：right hemicolectomy, 1.：first surgical procedure, 2.：second surgical procedure.

16.4% の症例は無症状であり，特異的な臨床症状は認められなかった．本症例の主訴も月経不順であり腫瘍に関連した症状は認められなかった．

術前の画像診断では腹部超音波検査(US)，腹部CT が有用であり，それぞれ 80～90% の症例で異常所見を指摘可能であったと報告されている[5)6)]．しかし，術前に虫垂粘液嚢腫と診断された症例は約 40% にとどまっており，診断の困難性が示されている．特に，女性の場合，回盲部付近に卵管瘤水腫，内膜症性嚢胞，卵巣嚢胞性腺腫などの付属器嚢胞性疾患が，虫垂粘液嚢腫よりも高い頻度で生じるため診断が困難となることがある．木下ら[7)]は卵管留水腫と鑑別が困難であった 2 例を，黒川ら[8)]や高橋ら[9)]は右卵巣嚢腫を疑って開腹した症例を報告している．

虫垂粘液嚢腫の治療は，術前の良悪性の鑑別が困難であること，および破裂した場合，腺腫でも腹膜偽粘液腫に進展する可能性があることから[2)]，一般的には早期の外科手術が必要とされている．虫垂粘液嚢腫に対する術式については，悪性の粘液嚢胞腺癌にはリンパ節郭清を伴う回盲部切除または結腸右半切除術が必要であるが良性の場合，虫垂切除術または盲腸部分切除で十分である．しかし，術前・術中に良悪性の鑑別が困難であるため，栗山ら[5)]によれば本邦報告例の良性症例の 55% に回盲部切除以上の拡大手術が施行されていた．福岡ら[6)]は不適切な拡大切除を行わないために，術中迅速病理組織学的診断を積極的に実施すべきであると主張している．しかし，術中迅速病理組織学的診断での検索には限界があることは自明であり，それをもって良悪性の鑑別を行い術式を決定するという治療戦略には限界があると考えられる．本症例も術中迅速病理組織学的診断を施行しているが，術中に良悪性の鑑別を行うためではなく，切除断端の腫瘍の有無を評価する目的で施行した．

妊娠中に開腹手術を行う場合，待機可能であるならば胎盤が完成され妊娠が安定する妊娠 15～16 週以降の妊娠中期が望ましいとされている[10)]．しかし，虫垂炎や腹膜炎などの緊急を要する場合には発症が妊娠初期，中期では手術を施行し妊娠を継続させ，妊娠後期では胎児の体外生活が可能

となるため帝王切開にて娩出を優先させ同時に手術を行うことも可能である[11]．本症例は腫瘍が大きく破裂のリスクがあったこと，妊娠中であったが妊娠24週と妊娠中期であったことから即手術適応と判断された．

1983～2008年まで医学中央雑誌で「虫垂粘液嚢腫」「虫垂粘液嚢胞腺腫」「虫垂粘液嚢胞腺癌」「妊娠」をキーワードとして，また1960～2008年までPub Medで「appendix」「cystadenoma」「cystadenocarcinoma」「pregnancy」をキーワードとして妊娠中に合併した虫垂粘液嚢腫の報告例を検索したところ，**Table 1**[12)～18)]のごとく本邦より2例（Case 1，2）欧米で5例（Case 3～7）の計7例の報告があった．全例妊娠中期以降に診断されており，7例中4例に穿孔がみられ腹膜炎の診断で開腹手術がなされていた．Case 4のように妊娠後期まで無症状のものもあり，本症例やCase 1，Case 5のように穿孔前に診断されることは比較的少なかった．妊娠に伴う子宮の増大が虫垂粘液嚢腫の穿孔リスクを高めるかどうかは不明であるが，腹膜偽粘液腫の予防目的には診断後早期の切除が必要と考えられる．Case5は患者の希望で妊娠中絶が行われ，Case6は出産に関する記載がないが，妊娠中期に手術が行われたその他の3例および本症例は正常経腟分娩で出産していた．よって，開腹手術が妊娠の継続および出産に及ぼす危険は低いと考えられた．

術式については，**Table 1**の本邦例（Case 1，2）は結果的に良性であったが，2例とも初回から拡大手術がなされていた．一方，欧米例（Case 3～7）では術中明らかに上行結腸と回腸に浸潤を認めたCase 7以外はすべてまず虫垂切除術のみが行われ，病理組織学的に癌と診断された症例のみが拡大手術を追加されていた．本症例においては開腹所見で明らかな悪性所見を認めなかったことから盲腸の一部を含めた虫垂切除術を施行した．拡大手術は永久標本の病理組織学的診断で悪性と診断された場合のみ妊娠終了後にあらためて施行すればよいと考えていた．そして，結果的には病理組織学的診断は良性（粘液嚢胞腺腫（mucinous cystadenoma））であったため拡大手術は必要ではなかった．

妊娠中の虫垂粘液嚢腫に対しては，術中所見で明らかな悪性所見を認めない場合は，拡大手術は施行せず虫垂切除または盲腸部分切除術にとどめ短時間で手術を終了し，術後の病理組織学的診断で悪性所見を認めた場合にのみ追加で拡大手術を施行することを考慮することが，母体および胎児にも影響の少ない治療手段として妥当であると考えられた．

文　献

1）Higa E, Rosai J, Pizzimbono CA et al：Mucosal hyperplasia, mucinous cystadenoma, and mucinous cystadenocarcinoma of the appendix. Cancer **32**：1525—1541, 1973

2）斉藤　健，清水英夫，石橋久夫：虫垂腫瘤の病理 虫垂粘液嚢腫（mucocele）を中心に．胃と腸　**25**：1177—1184, 1990

3）Wante AL, Trevino E：Diagnositic features of mucocele of the appendix. Arch Surg **84**：516—524, 1962

4）綿貫吉吉：虫垂．現代外科学体系．中山書店，東京，1974，p221—293

5）栗山直久，世古口務，山本敏雄ほか：虫垂粘液嚢腫11例の検討．日臨外会誌　**64**：673—677, 2003

6）福岡秀敏，伊藤重彦，吉永　恵ほか：虫垂粘液嚢胞の画像所見—自験例7例の検討．臨外　**58**：247—249, 2003

7）木下隆広，石田　淳，杉村和朗：卵管留水腫との鑑別が困難であった虫垂粘液瘤の2例．画像診断 **15**：446—450, 1995

8）黒川智子，小田得三，長澤一磨ほか：卵巣嚢腫を疑って開腹した虫垂粘液嚢腫の1例．青森中病医誌　**32**：306—309, 1987

9）高橋　光，古田吉行，前田重明ほか：虫垂原発Mucinous Cystadenocarcinoma及びMucinous Cystadenomaの各1症例．現代医　**30**：83—86, 1982

10）和知敏樹，佐々木寛，田中忠夫：特集　周術期管理の原理と原則　III．特殊病態と周術期管理 3．妊娠患者の周術期管理．外科　**67**：1315—1318, 2005

11）石田和夫，柿田　章：妊婦の虫垂炎，腹膜炎．周産期医　**29**：85—91, 1999

12）小森康司，松浦　豊，河野　弘ほか：妊婦に発症した虫垂粘液嚢胞腺腫の1例．外科　**60**：353—357, 1998

13）池永雅一，三嶋秀行，宮崎道彦ほか：妊娠中に発症した虫垂粘液嚢胞腺腫穿孔による腹膜偽粘液腫の1例．日外科系連会誌　**31**：91—95, 2006

14）Donnenfeld AE, Roberts NS, Losure TA et al：Perforated adenocarcinoma of the appendix during pregnancy. Am J Obstet Gynecol **154**：637—

638, 1986
15) Gallo JL, Martínez-Ossa R, Ferrer G et al：Mucinous appendicular cystadenocarcinoma and pregnancy. Am J Perinatol **18**：155—157, 2001
16) Zeteroğlu S, Kotan C, Ozen S et al：Mucinous appendicular cystadenocarcinoma during pregnancy. A case report. J Reprod Med **48**：831—833, 2003
17) Casey RG, Tan M, Salman R et al：Acute abdomen in pregnancy due to mucinous cystadenoma of the appendix. J Obstet Gynaecol **23**：566—567, 2003
18) Morgan DR, Fernandez CO, DeSarno C et al：Adenocarcinoma of the appendix in pregnancy：a case report. J Reprod Med **49**：753—755, 2004

A Case of Mucocele of the Appendix Resected in a Pregnant Woman

Hiroyuki Tanaka, Hisanaga Horie, Makiko Kurita, Toru Hamada,
Hidetoshi Kumano, Koji Koinuma, Yasuyuki Miyakura, Kazutomo Togashi,
Yoshikazu Yasuda and Mitsugu Hironaka*
Department of Surgery and Department of Pathology*, Jichi Medical University

A 27-year-old woman seen for irregular menstruation, and found to have a right ovarian cyst became pregnant and underwent laparotomy during the 18th week of pregnancy. Instead of an ovarian cyst, she was found to have a 13cm spindle-shaped tumor of the appendix, necessitating appendectomy and partial ceacal resection to avoid possible perforation during pregnancy. The surgical specimen proved histologically to be an appendiceal mucinous cystoadenoma. The patient and fetus had an uneventful postoperative course followed by a natural childbirth. We review the literature on appendiceal mucocele in pregnant women and its features.

Key words：mucocele, mucinous cystadenoma, pregnancy

〔Jpn J Gastroenterol Surg 42：680—684, 2009〕

Reprint requests：Hisanaga Horie　Department of Surgery, Jichi Medical University
3311-1 Yakushiji, Shimotuke, 329-0498 JAPAN

Accepted：December 17, 2008

©2009 The Japanese Society of Gastroenterological Surgery　Journal Web Site：http://www.jsgs.or.jp/journal/