日消外会誌　42（6）：691～695，2009年

症例報告

孤立性仙骨転移を認めたstage I 大腸癌の1例

小田原市立病院外科，千葉大学臓器制御外科*

釜田　茂幸　　清家　和裕　　亀高　　尚　　牧野　裕庸
小山　隆史　　安野　憲一　　宮崎　　勝*

Stage I 大腸癌根治切除4年後に孤立性仙骨転移を来したまれな症例を経験した．症例は75歳の男性で，平成13年7月に近医でS状結腸癌のためS状結腸切除術を施行され，病理組織学的検査では高分化型管状腺癌，mp，n0，ly0，v0，Stage I と診断された．平成18年5月，肛門痛の増強のため当科外来を受診した．仙骨に孤立性腫瘍を認め，他に明らかな原発巣はなかった．生検の結果，大腸癌孤立性仙骨転移と診断した．化学放射線療法では無効であったため，腫瘍のfeeding arteryから動注化学療法（以下，TAIC）を13クール施行した．臨床的に明らかな腫瘍径の変化や腫瘍マーカーの降下はなかった．多発肺転移が出現したため全身化学療法へと変更したが，術後6年8か月目に死亡した．大腸癌骨転移に対しては手術だけでなく，化学放射線療法，TAICなども含めた集学的治療が必要となる場合がある．まれな転移を示した本症例に対し，文献的考察を加えて報告する．

はじめに

大腸癌の骨転移は頻度が低く，転移・再発部位の5～6％を占める[1)2)]とされている．今回，我々はStage I 大腸癌術後4年に孤立性仙骨転移したと考えられるまれな症例を経験したため，文献的考察を加え報告する．

症　例

症例：75歳，男性

主訴：肛門周囲疼痛

既往歴：45歳胃潰瘍．71歳膀胱癌で手術．

家族歴：特記すべきことなし．

現病歴：平成13年7月，S状結腸癌に対して，前医でS状結腸切除術を施行された．大腸癌取扱い規約[3)]に準ずるとS，type 2，tub1，pMP，ly0，v0，pN0，pPM0，pDM0，pRM0，H0，P0，M0，fStage I との診断であり，その口側にもIp型病変も認め，こちらはS，Ip，tub1（forcal carcinoma in adenoma），pM，ly0，v0，pM0，pDM0，pRM0，H0，P0，M0，fStage 0と診断された（**Fig. 1**）．術後1年8か月目は前医で経過観察されていたが，その後の受診歴はなかった．平成17年11月頃から主訴が出現し，増悪したため平成18年5月当科初診となった．

現症：軽度の脱肛を認めた．疼痛が強く，経肛門的な診察は不可能であった．強度の便秘を伴う排便障害と排尿障害も認めた．

血液検査：CEA：499ng/ml，CA19-9：106U/mlと腫瘍マーカーが高値だったが，他に異常はなかった．

骨盤CT：第2仙骨部を上縁とする溶骨性変化を伴い周囲に膨張性に増大する約8cmの腫瘤を認めた（**Fig. 2**）．

注腸X線検査：吻合部に再発や狭窄の所見はなかった（**Fig. 3**）．

下部消化管内視鏡検査：肛門縁から9cmに吻合部を認めたが，再発はなかった．

Positron emission tomography（PET）：仙骨腫瘍に一致した高集積像を認めた．他に，明らかな集積はなかった．

組織診：局所麻酔下の仙骨腫瘍の経皮的穿刺組織生検（**Fig. 4**）では，好塩基性の核を持つ腫瘍細

＜2008年12月17日受理＞別刷請求先：釜田　茂幸
〒389-0111　北佐久郡軽井沢町大字長倉2375―1　軽井沢病院外科

Fig. 1　a：Macroscopic findings of the resected sigmoid colon showed a type 2 advanced cancer（arrow）and a type 0-Ip early cancer（arrow heads）. b：The histological findings of the sigmoid colon showed well differentiated adenocarcinoma.

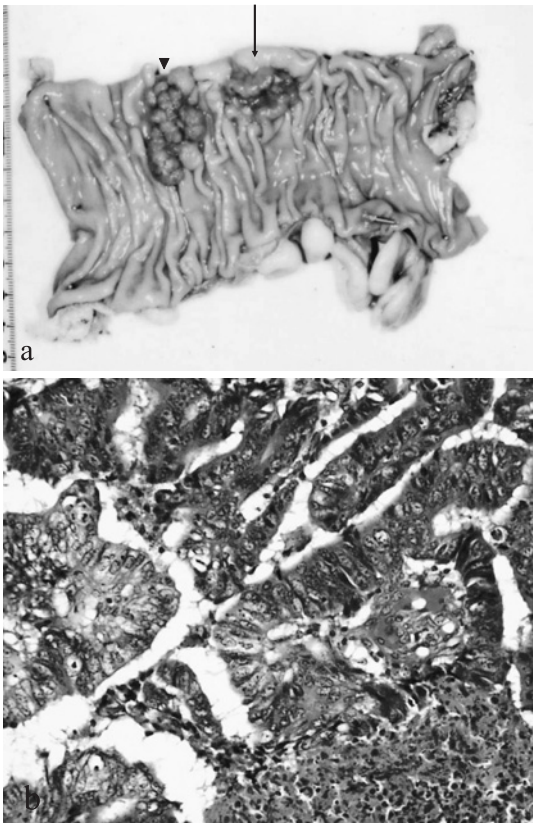

Fig. 2　Plevic CT scan revealed solitary sacral tumor 8cm in diameter（c）and sacral invasion（a, b：arrow heads）.

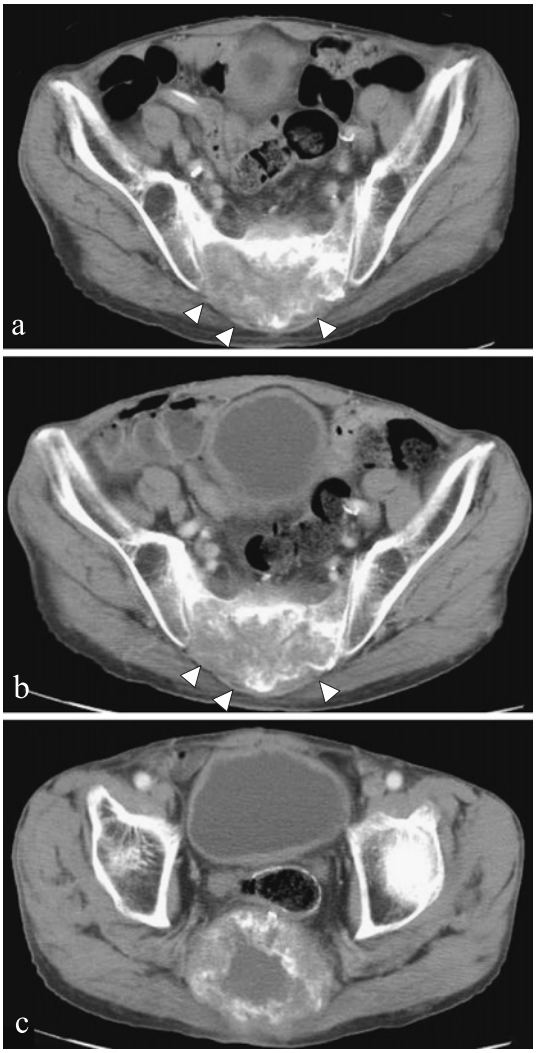

胞の腺管形成があり，大腸癌の転移として矛盾しない所見であった．

溶骨性変化を示す腫瘍が第2仙骨を上縁として存在することから大腸癌の仙骨転移再発と診断した．患者はS2以下の仙骨外科的切除を拒否したため，化学放射線療法の方針となった．

臨床経過：平成18年6月入院のうえ，Oxaliplatin：130mg，5-FU：600mg静注と900mg持続静注，Leucovorin：150mg（FOLFOX4）による化学療法を行った．放射線照射も開始（2Gy/day×15days，total 30Gy）した．FOLFOX4を2クール施行後内服治療を希望されたが，患者自身での管理は困難と考え，外来で治療を完結できるIrinotecan：120mg，5-FU：750mg，Leucovorin：300mg（IFL）へ変更となった．嘔気などの副作用が強いため，2クール目以降はIrinotecan：100mg，5-FU：700mg，Leucovorin：250mgを2週間隔投与へ変更となり，計5クール施行した．その後，患者が経口抗癌剤による治療を希望したため，TS-1：80mg/dayを2週投与1休薬と全身状態を考慮し減量して開始し，計4クール施行した．腫瘍マーカーの上昇が続いており化学療法の効果が不十分と考えられ，大腸癌の転移の再確認のため，

Fig. 3　There was no anastomotic recurrence in barium enema（arrow heads). Sacral tumor extended to the S2（arrow).

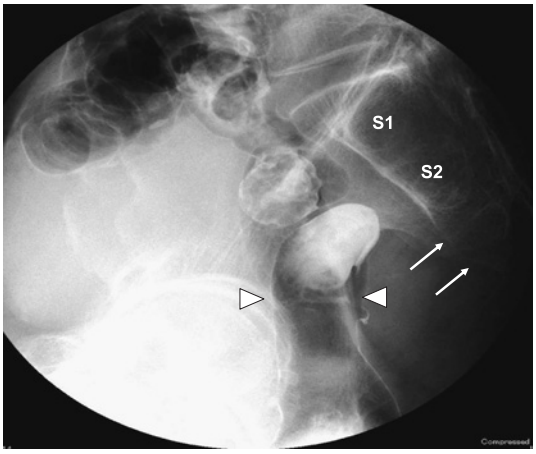

Fig. 4　The biopsy of sacral tumor was diagnosed as the metastasis of colon cancer.

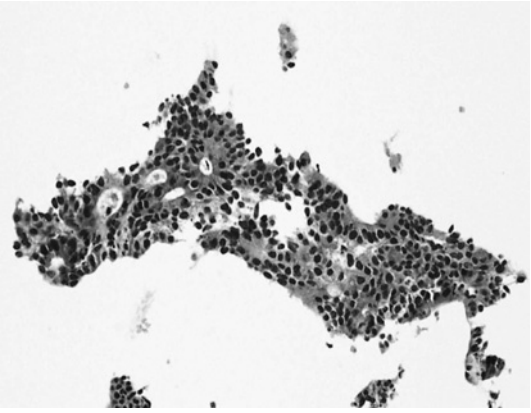

Fig. 5　The transition of the tumor makers.

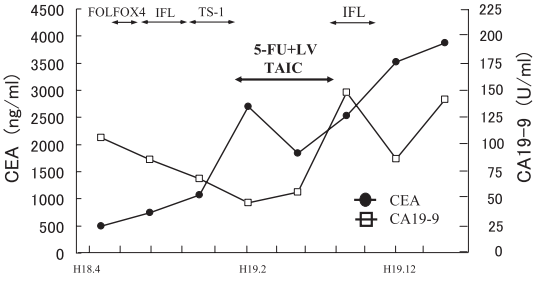

Fig. 6　a：The right common iliac angiogram showed the tumor staining（arrow heads）fed by the right lateral sacral artery. b：The catheter was inserted into the right internal iliac artery and the superior and inferior gluteal artery were embolized with coils（arrow heads).

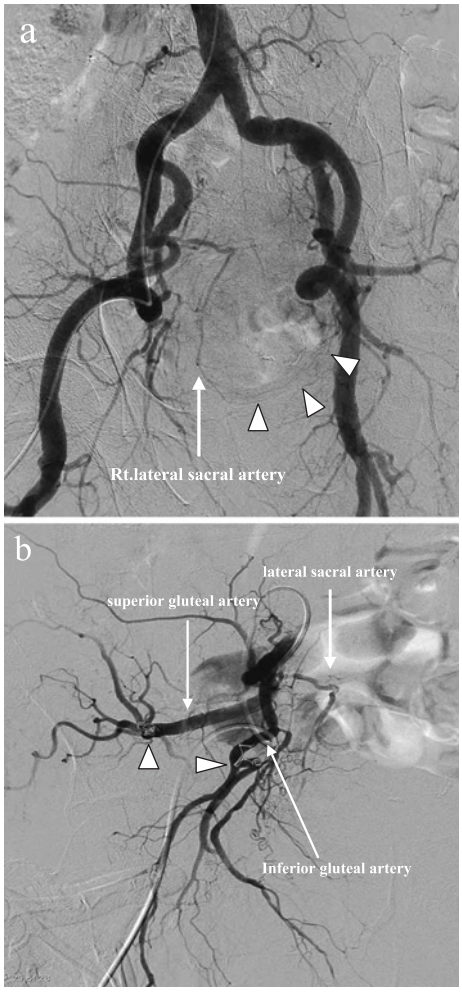

十分な組織採取目的に全身麻酔下にて 11 月に経皮的穿刺腫瘍生検を施行した（**Fig. 5**）．病理組織学的検査では前回と同様の所見で，大腸癌の仙骨転移と診断した．仙骨転移局所に抗癌剤を投与することを目的として，平成 19 年 2 月 TAIC を施行した．右総腸骨動脈造影検査では右外側仙骨動脈を feeder とした staining を認め，カニュレーションを試みたが，直角に分岐しており挿入困難であった(**Fig. 6a**)．そこで，上殿および下殿動脈

をコイリングして，右内腸骨動脈内にカニューレを留置し，5-FU：750mg動注，Leucovorin：250 mg静注を毎週施行した（**Fig. 6b**）．明らかな腫瘍径の変化はなかったが，多発肺転移が出現したためTAICは13クールで終了し，IFLを再開した．11月より歩行困難のため入院したが，抗癌剤投与はせずに緩和医療を行い，肺転移により平成20年5月（術後6年10か月目）に死亡した．

考　察

大腸癌の転移は肝臓が最も多く，ついで肺，腹膜，遠隔リンパ節，その他の遠隔部位（骨・脳・副腎・脾）となっており，骨転移は全部位の5～10%を占める[1)2)]と報告されている．骨転移の多くは原発腫瘍や局所再発巣の直接浸潤であり，骨単独の転移は少ない[4)]．また，本症例のごとくStage I 大腸癌の術後4年に孤立性骨転移を認めることは非常にまれである．Davidら[4)]の大腸癌1,406例の検索では，孤立性骨転移は9例（0.6%）で，そのうちDukes Aの症例は1例（0.07%）であった．本邦では「結腸直腸癌」,「仙骨転移」をキーワードに1983年～2007年11月までの医学中央雑誌およびその引用文献をもとに検索（会議録含む）したところ，12例の報告が見られた．多臓器転移がある状態では骨転移もめずらしくない[5)～8)]が，孤立性仙骨転移は自験例も含め4例の報告[9)～11)]のみであった．

大腸癌術後の仙骨転移の機序としては，脈管・リンパ管侵襲遺残，遺残組織からの局所再発巣の仙骨進展，血行性転移などがある．本症例では根治的切除が行われ，腫瘍や静脈・リンパ管侵襲遺残の可能性は低い．機序としては推測の域を出ないが，癌細胞が血管内へ侵入し，直接，または大循環を介してfeederとなっていた血管などから仙骨へ至った可能性が最も考えられる．Davidら[4)]も骨転移を来した大腸癌の54%はリンパ節への転移がないため，血行性に起こると考えている．

大腸癌仙骨転移は可能であれば根治的切除が望ましいが，侵襲が大きいため慎重な適応の選択が必要である．Wanebo ら[12)]の再発直腸癌仙骨合併切除の報告に始まり，治癒切除例では5年生存率20～40%と良好な遠隔成績の報告もある．手術適応としては，第2仙骨下縁までの切離，坐骨神経周囲への浸潤がない，遠隔転移がないかコントロール可能，重篤な併存症がなく，十分なインフォームドコンセントが必要とされている[13)]．根治的切除の他に，化学放射線療法[7)8)10)14)～16)]，動注による塞栓療法や化学療法が効果的であった報告[11)15)]が見られる．本症例は孤立性再発であり，手術という選択肢も存在したが，患者の希望により化学放射線療法を施行した．化学放射線療法，TAICともに臨床的に有意な腫瘍径の変化や腫瘍マーカーの降下は見られなかった．本症例のごとく孤立性転移であり，feederの認められる腫瘍への治療法としてTAICは良い適応であると考える．しかし，腫瘍径が大きく，カテーテルが選択的でないため抗癌剤投与にも限界があり，治療効果をあげるのは困難であったと推察される．

Markら[17)]は近年の1,020例の大腸癌の転移再発を検討し，骨転移はこれまでの5～6%と比べ10.4%と増加していることを報告している．骨転移の危険因子として直腸原発，臨床病期早期，肺転移の存在，肝転移がないこと，化学療法施行例を挙げている．IrinotecanやOxaliplatinを使用した化学療法群の骨転移発生率が有意に高いことも示しており，生存期間が延長した結果，脳や骨などの潜在性転移の発見頻度が増えたのではないかと考えている．Bevacizuma, Cetuximabなどの分子標的薬剤や化学療法の進歩に伴い，今後もまれな転移が増加する可能性がある．本症例のごとく臨床病期早期でも孤立性仙骨転移が見られることがあり，全身の転移再発を念頭においた定期的な経過観察が重要になると考えられる．

文　献

1) Besbeas S, Stearns M：Osseous metastases from carcinomas of the colon and rectum. Dis Colon Rectum **21**：266―268, 1978
2) Kanthan R, Loewy J, Kanthan S：Skeletal metastases in colorectal carcinomas：a Saskatchewan profile. Dis Colon Rectum **42**：1592―1597, 1999
3) 大腸癌研究会：大腸癌取り扱い規約．第6版．金原出版，東京，1998
4) David C, Nicholas J, Lemuel H et al：Osseous metastases from colorectal carcinoma. Am J Surg **151**：457―459, 1986

5) William T, Martin J, William L et al：Sacral metastasis as a presentation of colonic adenocarcinoma. J R Soc Med **100**：191―192, 2007
6) 水澤伸二，荒井育子，山根伸夫：直腸癌多臓器転移状態で下顎骨にも転移性骨病変を認めた1例．栃木歯医会誌 **57**：61―63, 2005
7) 松岡隆久，森景保則，小林哲郎ほか：Weekly High-Dose 5-FU（WHF）肝動注先行 UFT＋CPT-11 併用が有効であった大腸癌多発肺肝骨転移の1例．癌と化療 **32**：1481―1484, 2005
8) 柳生利彦，相原 司，村山道典ほか：Pharmacokinetic Modulating Chemotherapy と Low-Dose CPT-11 治療が有用であった骨・肝・胸膜転移を伴った結腸癌の1例．癌と化療 **31**：431―433, 2004
9) 安念和哉，小西勝人，田口宏一ほか：早期直腸癌手術の4年半後に孤立性仙骨転移再発をきたし切除し得た1例．砂川病医誌 **20**：35―36, 2003
10) 中藤嘉人，中安 清：直腸癌術後仙骨転移の1例．日臨外会誌 **67**：518, 2006
11) 神山公希，吉田 徹，田澤賢一ほか：S状結腸癌術後5年で発症した仙骨転移に対して集学的治療が奏効した1例．日臨外会誌 **65**：859, 2006
12) Wanebo HJ, Marcove RC：Abdominal sacral resection of locally recurrent rectal caner. Ann Surg **194**：458―471, 1981
13) 平井 孝：直腸癌骨盤内再発の画像診断と病理所見．消外 **29**：29―34, 2006
14) 樟本賢首，福島 剛，山本浩史ほか：結腸癌仙骨転移に対し動注化学療法を行った1例．Invest Radiol **18**：188, 2003
15) 村上正和，佃 和憲，大田徹哉ほか：仙骨転移により発見された直腸癌の術後抗癌剤選択に対する1経験．日癌治療会誌 **39**：613, 2004
16) Kazunari M, Yukimoto I, Takero M et al：A case of bone metastasis of colon cancer that markedly responded to S-1／CPT-11 combination chemotherapy and because curable by resection. World J Surg Oncol **4**：1―4, 2006
17) Mark LS, Neal JM, Andre R et al：Changing patterns of bone and brain metastases in patients with colorectal cancer. Clin Colorectal Cancer **5**：108―113, 2005

A Case Report of Solitary Sacral Metastasis after Curative Operation for Stage I Sigmoid Colon Cancer

Shigeyuki Kamata, Kazuhiro Seike, Hisashi Kametaka, Hironobu Makino,
Takafumi Koyama, Keiichi Yasuno and Masaru Miyazaki*
Department of Surgery, Odawara Municipal Hospital
Department of General Surgery, Graduate School of Medicine, Chiba University*

We report a rare case of the sigmoid colon cancer with solitary sacral metastasis 4 years after a curative resection. A 75-year-old man with a history of sigmoid colon resection for Stage I cancer in 2001 visited in 2006 with severe perianal pain. Radiologic findings showed a solitary sacral tumor and aspiration biopsy cytology pathologically revealed the sigmoid colon cancer metastasis. Systemic chemotherapy and local irradiation showed no response. Transcatheter arterial injection chemotherapy（TAIC）of the tumor-feeding artery was performed 13 times. There were no obviously clinical change of tumor size and decrasing the tumor markers, and he died of multiple lung metastasis for 6 years 8 months after operation. The combination treatment of surgery, systemic chemotherapy and TAIC was needed to bone metastasis of the colon cancer. This rare case is reported and discussed.

Key words：solitary bone metastasis, metastatic sacral tumor, colon cancer

〔Jpn J Gastroenterol Surg 42：691―695, 2009〕

Reprint requests：Shigeyuki Kamata　Department of Surgery, Karuizawa Hospital
2375-1 Oojinagakura, Karuizawa-machi, Kitasaku-gun, 389-0111 JAPAN

Accepted：December 17, 2008

©2009 The Japanese Society of Gastroenterological Surgery　Journal Web Site：http：//www.jsgs.or.jp/journal/