日消外会誌　42（6）：702～707，2009年

症例報告

腹腔内 desmoplastic small round cell tumor の１例

太田西ノ内病院外科，同　病理科[1]，東京医科歯科大学病理部[2]

熊谷　洋一　　飯田　道夫　　東海林　裕　　落合　高徳
山崎　　繁　　小田島　肇[1]　　猪狩　　亨[2]

症例は24歳の男性で，腹痛を主訴に近医を受診し腹部腫瘤，肝転移を指摘され当院紹介受診となった．腹部造影CTにて上腹部，直腸膀胱窩に最大径約90mm大の充実性腫瘍を認め，肝両葉に多発転移巣を認めた．腫瘍マーカーはCA125：100U/ml, NSE：83.4ng/mlと高値であった．穿刺吸引細胞診では確定診断がつかず，開腹生検を施行した．大網はomental cakeの状態で腹腔内に多発腫瘍を認めた．切除検体の免疫染色検査の結果，desmoplastic small round cell tumor（以下，DSRCT）と診断された．P6 regimenにのっとり化学療法を5コース施行．2コース終了後には肝転移巣，腹部腫瘍とも縮小を認め，腫瘍マーカーの低下を認めた．その後，次第に腫瘍は増大し診断より7か月で原病死した．DSRCTは本邦ではまれであるが若年者の腹部腫瘍の鑑別診断として本疾患も念頭におく必要があると考えられる．

はじめに

Desmoplastic small round cell tumor（以　下，DSRCT）は小児期から青年期の男性に好発する予後不良でまれな悪性腫瘍である[1]．今回，我々は腹腔内多発腫瘍として発症したDSRCTの1例を経験したので報告する．

症　　例

患者：24歳，男性

主訴：腹部，背部痛

既往歴：特記事項なし．

現病歴：2003年11月中旬より腹部重圧感，嘔気を自覚していた．11月下旬，腹痛，背部痛が増強し近医を受診．腹腔内に多発腫瘍と肝転移を指摘され当院紹介受診となった．

入院時現症：中腹部左側に弾性硬の腫瘤を触知し同部に圧痛を認めた．

入院時血液検査所見：白血球数5,500/μl，CRP 1.09mg/dlと炎症反応は軽微であった．また，ヘモグロビン値は12.9mg/dlと軽度の貧血を認めた．腫瘍マーカーはCA125 101.7U/ml，neuron specific enolase（以下，NSE）83.4ng/mlと高値を示した．

腹部造影CT（2003年11月）：左腹部に最大径約9cmの内部が不規則に淡く造影される腫瘍を認めた．同様の腫瘍は腹腔内に散発し，また肝両葉に多発性腫瘍を認めた（**Fig. 1**）．

腹部超音波検査：左腹部の腫瘍は同様に長径約9cmのlow echoic tumorとしてとらえられ，腹壁浸潤の可能性が示唆された．

上部，下部消化管内視鏡検査：異常なし．

Positron emission tomography（以下，PET）（治療中2004年4月）：腹部正中やや左側よりに強い集積を認めた．多発肝腫瘍もhot spotとして描出された（**Fig. 2**）．

以上より，肝転移を伴う腹腔内多発腫瘍と診断し，組織学的診断を得るためfine needle aspiration biopsy（以下，FNA）を施行した．

穿刺吸引細胞診病理組織学的診断：未分化癌や非上皮性悪性腫瘍が推測されるが確定診断には至らなかった（**Fig. 3**）．

上記所見をふまえ，試験開腹術を施行した．

手術所見：開腹時黄色透明な腹水を大量に認めた．大網は腫瘍により占居されており，いわゆる

＜2008年12月17日受理＞別刷請求先：熊谷　洋一
〒963-8558　郡山市西ノ内2―5―20　太田西ノ内病院外科

Fig. 1　a：Computed tomographic scan showed a large mass in the abdomen at the admission. b：The patient also was pointed out of the multiple liver metastasis.

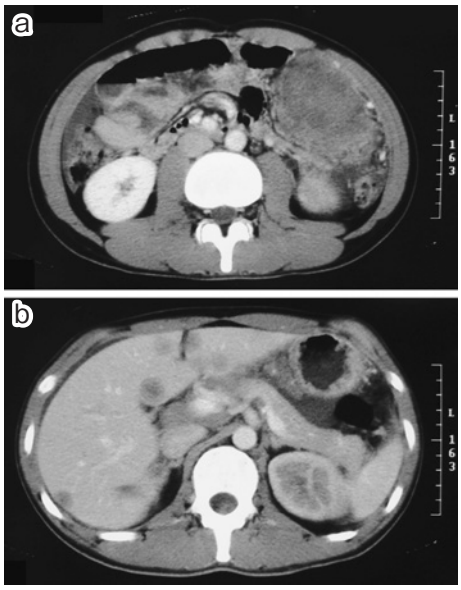

omental cake の状態であった(**Fig. 4a**)．他腹腔内に多発性に腫瘍を認めたが，大網を切除することで手術を終了した．

切除標本：腫瘍は白色で充実性，弾性硬．割面は白色で一部黄色調であった（**Fig. 4b**)．

病理組織学的検査所見：小型円形の腫瘍細胞が充実性胞巣状に増殖しており，発達した線維形成性の間質を伴って大小の島状に存在していた(**Fig. 4c**)．免疫組織染色検査では Desmin, Vimentin, NSE, AE1−3, MIB-1 が陽性を示した．

臨床経過：以上より，DSRCT との診断にて P6 protocol にのっとり化学療法を開始した[2]．治療開始直前の CT では肝転移巣，腹部腫瘍ともに増大傾向が認められた．2003 年 12 月より 5 コース施行した．有害事象は各コースで Grade 4 の好中球減少を認め G-CSF を使用し，また各コースで Grade 3 のヘモグロビン値の低下を認め濃厚赤血球の輸血を必要とした．第 3, 4 コース終了後には Grade 3 の血小板数の低下を認めた．2 コース終了後より CT 上（2004 年 1 月）腹水の増量は認めるが肝転移巣，腹部腫瘍の縮小が認められ，RECIST 基準で 32.5% 縮小しており PR の判断であった

Fig. 2　Positron emission tomography showed liver tumors and an abdominal tumor as hot spots (white arrow：liver tumors).

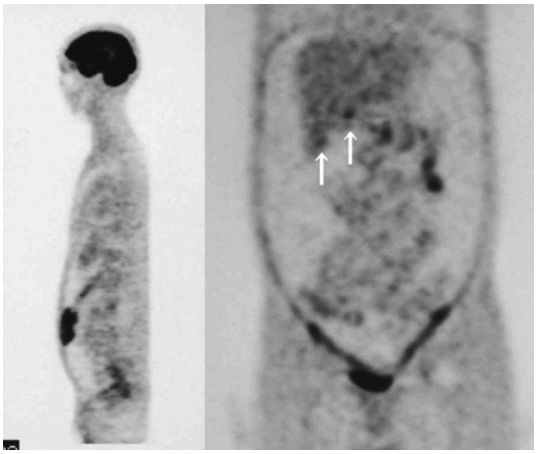

Fig. 3　Aspiration biopsy specimen revealed aggregation of small round cell. However, we could not achieve the histological diagnosis.

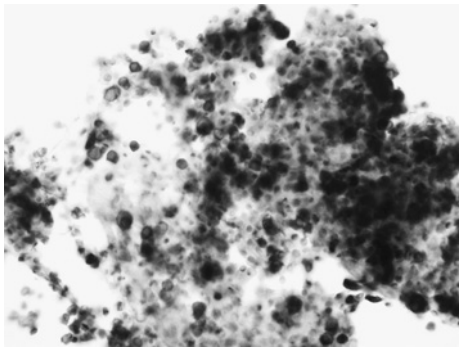

(**Fig. 5**)．3 コース終了後の腫瘍マーカーは CA125 89.1U/ml，NSE 7.1ng/ml と低下傾向が見られた．

しかし，第 5 コース開始前には CA125 が 308.0 U/ml まで上昇していた．本人，家族と相談の結果，化学療法を続行することとなったが，第 5 コース施行後 CT 上腫瘍は増大し，原疾患憎悪による全身状態の悪化が顕著となり治療の主眼を best supportive care とした．2004 年 7 月，原病により永眠．剖検は施行されなかった．

考　　察

DSRCT は 1991 年 Gerald ら[3]によって初めて報告された比較的新しい疾患概念であり，PubMed にて「DSRCT」をキーワードに 2008 年 5 月まで検索すると約 300 編の報告がある．しかし，

Fig. 4　a：Exploratory Laparotomy showed that omentum was replaced with the tumor. b：The cut surface of the resected specimen revealed a solid, firm and whitish tumor. c：Histological section showed nests of small round cells in fibrous stroma.（H.E.stain×400）

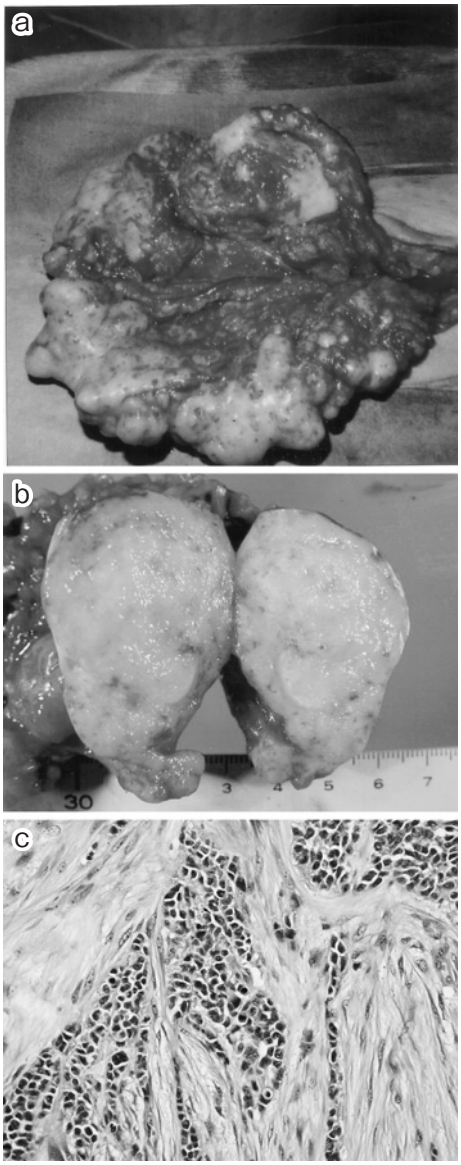

本邦では医学中央雑誌で「DSRCT」,「線維形成性小円形細胞腫瘍」をキーワードに1991年より2008年5月までの検索と参考文献を参照すると，本症例を含め25例の報告例しかなく欧米においてより頻度の高い疾患であるといえる（**Table 1**）[4)～26)].

Fig. 5　a：After two courses of the chemotherapy, the tumor reduced 15% in dimension comparing with one at the beginning of the chemotherapy. b：Liver metastases after two cources of the chemotherapy. The massive ascites was observe, however, the each size of liver metastases was reduced.

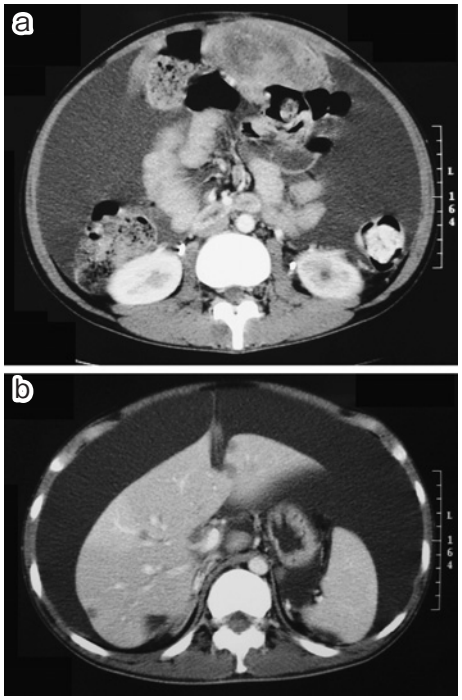

海外文献の検索では，平均年齢は22歳と若年者に多く男女比は4：1で男性に多いとされる[1)]．発生部位は大部分が腹腔内に発生し腹膜，骨盤内，大網に好発し，臍部腫瘤として発症する場合もある[3)18)27)]．また，腹腔内でも膵，腎，肝，卵巣などの実質臓器に発生した報告があり[19)28)29)]，約半数に肝，肺，骨などの遠隔転移を有する．腹腔外では傍精巣領域，胸膜，脳，心臓内，骨，肺，耳下腺に発生したとする報告もある[25)26)30)～32)]．

本邦報告例の集計では，平均年齢23.8歳，男女比は約3：1と男性に多かった．発生部位は腹腔内に発症したものが22例と最多で，ほか傍精巣領域2例，胸部，軟部組織各1例であった．遠隔転移は記載のあった24例中8例に認め，肝臓が最多であった．

Table 1 Reported cases of Desmoplastic small round cell tumor in Japan

	Author	Year	Age/Gender	Location	Diagnosis	Distant metastasis	Treatment	Prognosis
1	Tateyama[4]	1994	28/M	abdomen	RS	—	Resection	Unknown
2	Fuyama[5]	1995	16/M	abdomen	Autopsy	—	None	4.5mo. Death
3	Okamura[6]	1996	23/M	abdomen	FNA	—	Resection, Chemotherapy	7mo. Alive
4	Okada[7]	1997	13/M	abdomen	OB	+ Liver	Chemotherapy	Unknown
5	Kobayashi[8]	1997	17/M	abdomen	Autopsy	—	Chemotherapy	4mo. Death
6	Fukunaga[9]	1999	24/M	abdomen	OB	—	Chemotherapy	2yr. Alive
7	Takeuchi[10]	1999	42/M	abdomen Paratesticular	OB	+ Liver	Chemotherapy	27mo. Death
8	Inaoka[11]	2000	16/M	abdomen	OB	—	Chemotherapy	6mo. Death
9	Yanai[12]	2000	31/M	abdomen	FNA, OB	+ Liver	Resection, Chemotherapy	18mo. Death
10	Maeda[13]	2000	28/M	abdomen	Autopsy	+ Lver etc.	None（Colostomy）	20mo. Death
11	Higaki[14]	2002	33/F	abdomen	OB	—	Radiation, Chemotherapy	2yr. Alive
12	Horie[15]	2002	11/F	abdomen	OB	—	Chemotherapy	5mo. Death
13	Chiba[16]	2002	19/M	abdomen	RS	—	Resection	5mo. Alive
14	Hamasaki[17]	2002	7/F	soft tissue	RS	ND	Resection	Unknown
15	Ogawa[18]	2003	38/M	abdomen	OB	—	None	50days. Death
16	Kimura[19]	2003	36/F	Ovarium	RS	—	Resection, Chemotherapy	7mo. Alive
17	Sakakibara[20]	2004	15/M	abdomen	RS	+ Lung	Resection	8mo. Death
18	Sakakibara[20]	2004	16/F	abdomen	RS	—	Resection, Chemotherapy	5mo. Death
19	Suehara[21]	2004	23/M	abdomen	OB	—	Chemotherapy	36mo. Death
20	Kiguchi[22]	2006	20/M	abdomen	FNA	+ Liver	Unknown	Unknown
21	Ueda[23]	2007	32/F	abdomen	OB	+ Liver	Chemotherapy	2mo. Death
22	Fukuda[24]	2007	22/M	abdomen	Cytology	—	Resection, Chemotherapy	Unknown
23	Yamashita[25]	2007	61/M	testis	Ope	—	Ope	15mo. Alive
24	Hirabayashi[26]	2008	0/F	chest	OB	—	Chemotherapy	1yr. Death
25	Our case		24/M	abdomen	OB	+ Liver	Chemotherapy	7mo. Death

FNA：Fine needle aspiration biopsy, OB：Open biopsy, RS：Resected specimen, ND：Not descrived

臨床症状は腹痛，腹部膨満，腫瘤触知などが一般的であり胸膜原発の場合は呼吸困難，胸痛などが初発症状となる．

血清腫瘍マーカーでは CA125, NSE が上昇するとの報告があり治療効果判定のマーカーになりうるものと思われる[33]．本邦報告例では，記載のあったもので CA125 は 6 例全例で上昇し，NSE は 8 例中 5 例で上昇していた．本症例では上記二つのマーカーともに上昇しており，特に CA125 が臨床経過と相関を示した．

画像診断では造影 CT，MRI，腹部超音波検査で原発不明の腹腔内腫瘍と診断され，消化管内視鏡検査，PET などで消化器癌を否定することが重要である．最終的には組織学的検討がなされることになるが，FNA が有用であるとする報告が多い[22]．しかし，十分量の細胞の採取が必要であり本症例では FNA で診断がつかず開腹生検を必要とした．

組織学的検査所見では細胞径 15～20μm の小型円形細胞が大小の胞巣状に集簇し，周囲に膠原線維が豊富な間質を認める．また，ロゼット形成や腺管形成など上皮性の分化を示すことがあり，その他の像として single cell pattern，palisading pattern，印環細胞様も時に見られる．免疫組織学

的にはcytokeratin，vimentin，desmin，NSEなどの上皮性，筋原性，神経原性のマーカーが陽性を示す[2)3)]．

また，染色体上22q12にあるEwing肉腫の遺伝子EWSと染色体上11p13にあるWilms腫瘍の遺伝子WT1の転座によって起こる染色体異常が見られ腫瘍形成に関連しているものと考えられている[34)]．

DSRCTの治療は現段階では確立されたものはない．化学療法，手術，放射線，温熱療法などが試みられているがいずれの文献も予後は極めて不良である[35)36)]．Memorial Sloan Kettering Cancer Centerの報告では，P6 regimenによる大量化学療法を主軸に手術，放射線療法を併用することで5年生存率35%と本疾患としては良好な治療成績が得られている[2)]．P6 regimenとは7コースの大量化学療法で構成されている．1，2，3，6コースはday1，2にcyclophosphamide 4,200mg/m2 per course，doxolubicin 75mg/m^2 per course，day 1にvincristine 2.0mg/m^2を投与する．4，5，7コースはday1–5にifosfamide 1.8g/m^2/dayとetoposide（VP-16）100mg/m^2/dayを投与する．

本症例ではオリジナルレジメンにのっとり5コースまで施行し，腫瘍の縮小が見られた．有害事象は主に血液毒性であり，ほか軽度の消化器症状を認めたが許容可能な範囲であった．

文　献

1）Weiss SW, Goldblum J：Enzinger soft tissue tumors. Mosby, St. Louis, 2001, p1538—1545
2）Quaglia MP, Brennan MF：The clinical approach to desmoplastic small round cell tumor. Surg Oncol **9**：77—81, 2000
3）Gerald WL, Miller HK, Battifora H et al：Intra-abdominal desmoplastic small round-cell tumor. Report of 19 cases of a distinctive type of high-grade polyphenotypic malignancy affecting young individuals. Am J Surg Pathol **15**：499—513, 1991
4）立山義朗，松浦博夫，小林直広：Intra-abdominal desmoplastic small round cell tumorの一例．病院病理　**11**：129, 1994
5）布山繁美，前田邦彦，鈴木　晃ほか：悪性rhabdoid様の組織像を呈したIntra-abdominal desmoplastic small round cell tumorの一例．病理と臨 **13**：1743—1751, 1995
6）岡村明治，坂井田紀子，中川泰一ほか：Intra-abdominal desmoplastic small round cell tumorの一例．癌の臨　**42**：325—330, 1996
7）岡田周一，花田良二，菊池　陽ほか：Desmoplastic small round cell tumorの一例．埼玉小児医療医誌　**14**：31—35, 1997
8）小林貴代，山口みはる，阿部　淳ほか：腹腔原発のDesmoplastic small round cell tumorの一例．J Jpn Soc Clin Cytol **36**：381—386, 1997
9）福永　淳，月岡健雄，林　孝行ほか：Intra-abdominal desmoplastic small round cell tumorの一例．画像診断　**42**：796—799, 1999
10）竹内文夫，石井　龍，平塚義治ほか：陰嚢内に播種した腹腔内desmoplastic small round cell tumor．臨泌　**19**：233—236, 2000
11）稲岡　努，山田有則，高橋康二ほか：Intra-abdominal desmoplastic small round cell tumorの一例．臨放　**45**：445—448, 2000
12）柳井広之，松本　学，古屋満寿美：腹腔内Desmoplastic small round cell tumorの一例．J Jpn Soc Clin Cytol **39**：254—257, 2000
13）前田松喜，小杉伊三夫，新井義文ほか：Desmoplastic small cell tumorの一剖検例．病院病理 **17**：49, 2000
14）檜垣浩一，自見厚郎，中村康寛：Intra-abdominal desmoplastic small round cell tumorの一例．診断病理　**19**：84—86, 2002
15）堀江　弘：Desmoplastic small round cell tumorにおける最近の知見．小児外科　**34**：452—457, 2002
16）千葉　諭，増渕正隆，加藤美由紀ほか：腺管形成を伴うIntra-abdominal desmoplastic small round cell tumorの一症例．厚木病医誌　**23**：40—44, 2002
17）浜崎　豊：Primary desmoplastic small round cell tumor of soft tissueの一例．小児癌　**39**：590, 2002
18）小川匡市，鈴木且磨，織田　豊ほか：Desmoplastic small round cel tumorの大網に発生した一例．日臨外会誌　**60**：746—751, 2003
19）木村美葵，荻島大貴，田中美香ほか：卵巣悪性腫瘍として認められたDesmoplastic small round cell tumorの一例．日産婦東京医会誌　**52**：458—462, 2003
20）榊原美由貴，竹川義則，木村実千明ほか：線維形成性小円形細胞腫瘍の2例．J Jpn Soc Clin Cytol **43**：185—190, 2004
21）末原義之，矢澤康男，月出康平：Intra-abdominal desmoplastic small round cell tumorの一例．外科 **66**：1221—1223, 2004
22）木口佳代，矢野　剛，真谷亜衣子ほか：針生検で診断されたDesmoplastic small round cell tumorの一例．日赤和歌山医療セ医誌　**24**：61—68, 2006
23）上田真太郎，細田容子，多養哲治ほか：急激な進行を認め診断治療に苦慮した骨盤内腫瘍の一症例．産婦の進歩　**59**：237—243, 2007
24）福田精二：骨軟部．Kyushu Bran Jpn Soc Clin Cytol **38**：141—142, 2007
25）山下奈奈，久滝俊博，内田耕介ほか：陰嚢内に発生したdesmoplastic small round cell tumorの一例．市立室蘭医誌　**32**：31—33, 2007

26) 平林真介，青山千晶，伊東雄伍ほか：陰嚢内に発生した Desmoplastic small round cell tumor が疑われた縦隔肉腫の乳児例．小児がん 45：36—40, 2008
27) Doros L, Kaste SC, Rodriguez-Galindo C：Sister Mary Joseph's nodule as presenting sign of a desmoplastic small round cell tumor. Pediatr Blood Cancer 50：388—390, 2008
28) Ryan A, Razak A, Graham J et al：Desmoplastic small round-cell tumor of the pancreas. J Clin Oncol 25：1440—1442, 2007
29) Collardeau-Frachon S, Ranchère-Vince D, Delattre O et al：Primary desmoplastic small round cell tumor of the kidney：a case report in a 14-year-old girl with molecular confirmation. Pediatr Dev Pathol 10：320—324, 2007
30) Murphy A, Stallings RL, Howard J et al：Primary desmoplastic small round cell tumor of bone：report of a case with cytogenetic confirmation. Cancer Genet Cytogenet 156：167—171, 2005
31) Tison V, Cerasoli S, Morigi F et al：Intracranial desmoplastic small-cell tumor. Report of a case. Am J Surg Pathol 20：112—117, 1996
32) Cho KJ, Ro JY, Choi J et al：Mesenchymal neoplasms of the major salivary glands：clinicopathological features of 18 cases. Eur Arch Otorhinolaryngol 265（Suppl1）：47—56, 2007
33) Fizazi K, Fahhat F, Theodore C et al：CA125 and Neuron-specific enolase（NSE）as tumour markers for intra-abdominal desmoplastic small round-cell tumours. Br J Cancer 75：76—78, 1997
34) Sawyer JR, Tryka AF, Lewis JM：A novel reciprocal chromosome translocation t（11；22）（p13；q12）in an intraabdominal desmoplastic small round-cell tumor. Am J Surg Pathol 16：411—416, 1992
35) Talarico F, Iusco D, Negri L et al：Combined resection and multi-agent adjuvant chemotherapy for intra-abdominal desmoplastic small round cell tumour：case report and review of the literature. G Chir 28：367—370, 2007
36) Hayes-Jordan A, Anderson P, Curley S et al：Continuous hyperthermic peritoneal perfusion for desmoplastic small round cell tumor. J Pediatr Surg 42：E29—32, 2007

Intra-Abdominal Desmoplastic Small Round Cell Tumor Report of a Case

Youichi Kumagai, Michio Iida, Yutaka Tohkairin, Takanori Ochiai,
Shigeru Yamazaki, Hajime Odajima[1] and Tohru Igari[2]
Department of Surgery and Department of Pathology[1], Ohta Nishinouchi Hospital
Department of Pathology, Tokyo Medical and Dental University[2]

A 24-year-old man admitted for left abdominal pain, and previously found elsewhere to have intraabdominal tumors and liver metastasis was found in contrast-enhancement computed tomography（CT）to have a 90mm tumor in the left abdomen and pelvis with multiple liver metastasis. No tumor causing peritoneal dissemination or liver metastasis was found, however, in endoscopic examination or PET. CA125 at 100U/ml and Neuron-specific eolase（NSE）at 83.4ng/ml were elevated. Unable to obtain a histological diagnosis with fine-needle aspiration cytology, we conducted open incisional biopsy and totally resected the omental tumor. The definitive diagnosis was desmoplastic small round cell tumor（DSRCT）. The man was treated to 5 courses of high-dose chemotherapy based on the P6 regimen. Two courses of chemotherapy reduced tumors of abdomen and liver metastasis and decreased serum CA125 and NSE levels, but the man died 7 months after diagnosis due to tumor regrowth. In cases of abdominal tumor in young patients, DSRCT should be considered as a differential diagnosis.

Key words：desmoplastic small round cell tumor, P6 regimen, chemotherapy

〔Jpn J Gastroenterol Surg 42：702—707, 2009〕

Reprint requests：Youichi Kumagai Department of Surgery, Ohta Nishinouchi Hospital
2-5-20 Nishinouchi, Kohriyama, 963-8558 JAPAN

Accepted：December 17, 2008

©2009 The Japanese Society of Gastroenterological Surgery Journal Web Site：http://www.jsgs.or.jp/journal/