日消外会誌　42（6）：708～713，2009年

臨床経験

結腸による食道再建時の3D-CT angiographyの意義

名古屋第一赤十字病院外科

雄谷　慎吾　　宮田　完志　　湯浅　典博
竹内　英司　　後藤　康友　　三宅　秀夫
長澤　圭一　　大森　健治　　小林陽一郎

食道切除に際し，胃切除後や胃癌を合併する場合には再建臓器として結腸が用いられることが多い．これまで，結腸による食道再建に際して，再建に用いる結腸の部位・血管茎の決定のために術前の血管造影検査が行われてきた．そのため，Multidetector-row CT（MDCT）を用いた3D-CT angiographyにより結腸の血管解剖，辺縁動脈の吻合が評価可能か検討した．対象は食道切除・結腸再建を予定した3症例．全例で結腸の主幹血管の起始・走行，辺縁動脈の吻合の有無が把握でき，術式立案，superchargeの要否の予想に有用であった．また，術後の再建結腸の血流の評価も可能であった．したがって，結腸による食道再建に際し3D-CT angiographyは簡便かつ低侵襲に，これまでの血管造影検査に換わりうる情報をもたらす．

はじめに

食道切除に際し，胃切除後や胃癌を合併する場合，食道再建臓器として結腸が用いられることが多い．この際，再建腸管の壊死・縫合不全の合併率はそれぞれ0～7.6%，4～10.4%と報告され通常の胃管再建よりも高い[1)～6)]．近年，マイクロサージェリーの発達により小血管の吻合技術が向上し，頸部，胸部の小動脈と結腸動脈とを吻合する手技がsuperchargeとして消化器外科領域にも応用されるようになった[7)8)]．これにより，再建結腸の循環障害に起因する合併症は低下したとはいえ，食道癌外科治療における克服すべき課題の一つである．これまで，結腸による食道再建に際して，結腸の栄養血管の変異の有無，辺縁動脈の吻合状況の把握は術前の血管造影検査によって行われてきた[2)9)10)]．一方，近年Multidetector-row CT（以下，MDCT）による3D-CT angiographyは従来の血管造影に代わりうる血管像をもたらし，コントラスト・空間分解能に富む簡便な方法として発展してきた[11)12)]．循環器・脳外科領域では冠動脈，脳動脈の解剖，狭窄・変形の把握に利用され，消化器外科領域でも腹腔鏡下胃切除，肝・膵切除術前の血管解剖の理解に用いられるようになった[13)～16)]．しかし，これまで食道再建臓器として用いられる結腸の血管解剖の理解に本法を応用した報告はない．

今回，この3D-CT angiographyにより結腸の血管解剖，辺縁動脈の吻合が評価可能かを検討した．

対象と方法

対象は胸部食道切除・結腸による再建を予定した3例．疾患は胸部食道癌2例，胸部上部食道に壁内転移を伴った噴門部癌1例である．MDCTはGE社製の64列のMDCT（Light Speed VCT）を使用した．ヨード含有量300mg/mLの造影剤100mlと生理食塩水30mlを，造影剤3～5ml/sec，生理食塩水2ml/secで急速静注し，ローテションタイム0.6sec，Helical Pitch 0.984：1，ビームコリメーション40mm，テーブルスピード39.37mm/rot，管電圧120kV，管電流100～750mAとし，動脈相を注入終了25秒後に撮影した．0.625mm厚/0.625間隔で再構成したデータをWork station（GE社製Advantage Workstation 4.3）に転送し3D画像処理し3D-CT angiogramを作成した．

＜2008年12月17日受理＞別刷請求先：雄谷　慎吾
〒441-8570　豊橋市青竹町字八間西50番地　豊橋市民病院外科

Fig. 1　3D-angiography of the superior mesenteric artery（SMA）and left colic artery（LCA）of case 1. The left colic artery（LCA）has continuity with the accessory middle colic artery（AMCA）through the Riolan's arcade, so the communication between the inferior mesenteric artery and SMA is confirmed. RHA：right hepatic artery, MCA-r and MCA-l：right and left branches of the middle colic artery, PIPDA：posterior inferior pancreaticoduodenal artery.

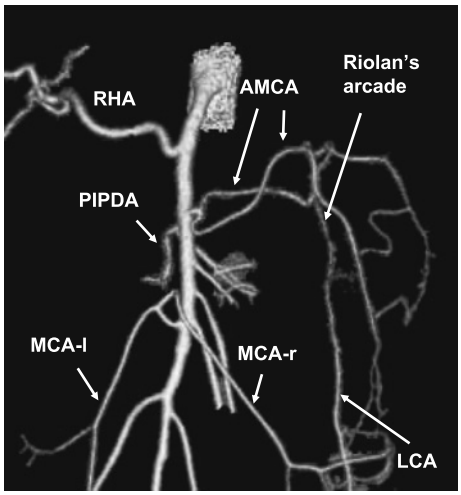

Fig. 2　3D-angiography of SMA and IMA of case 2. The right and left branches of the middle colic artery（MCA-r and MCA-l）are well identified. It seems that the marginal artery between MCA-l and the left colic artery（LCA）is interrupted（arrow head).

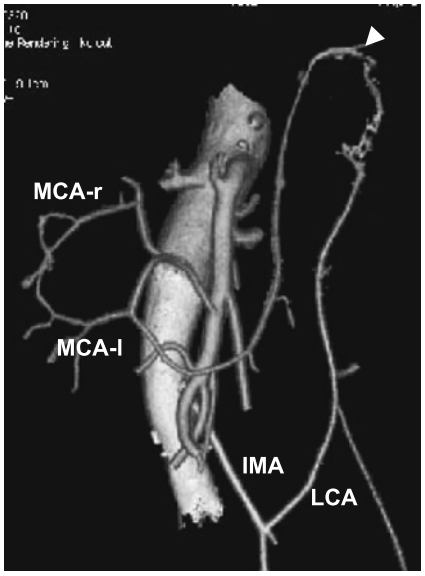

結　　果

症例 1 は 52 歳の女性で，術前の 3D-CT angiogram を **Fig. 1** に示す．上腸間膜動脈から左方へ副中結腸動脈が分岐しこれはすぐに 2 本に分岐する．左結腸動脈から左頭側へ走行する太い吻合枝（Riolan 弓）と副中結腸動脈との連絡が明らかで，結腸脾彎曲部での上腸間膜動脈領域・下腸間膜動脈領域の血行の連続が確認できた（**Fig. 1**）．実際の手術では，中結腸動脈右枝を切離，横行結腸を肝彎曲部近くで切離し，中結腸動脈左枝・副中結腸動脈・左結腸動脈を血管茎とした横行結腸を後縦隔に挙上した．挙上結腸口側端の直動脈の動脈拍動は良好であった．術後経過は良好で，再建腸管の壊死，縫合不全は認めなかった．

症例 2 は 63 歳の男性で，術前の 3D-CT angiogram を **Fig. 2，3** に示す．中結腸動脈は上腸間膜動脈から右上方へ分岐し右枝と左枝に分かれる（**Fig. 2**）．正面像では結腸脾彎曲部での中結腸動脈左枝と左結腸動脈との吻合が途絶しているようにみえたが，30 度の左前斜位像でこの吻合が良好であることが確認できた（**Fig. 3**）．実際の手術では，中結腸動脈を左枝と右枝の共通幹部分で切離，結腸肝彎曲部近くで横行結腸を切離し，左結腸動脈を茎とした横行結腸を後縦隔に挙上した．挙上結腸口側端の直動脈の動脈拍動は良好であった．術後 5 日目に撮影した 3D-CT angiography で左結腸動脈と中結腸動脈左枝との辺縁動脈での吻合が良好に保たれていることが確認できた（**Fig. 4**）．再建腸管の壊死，縫合不全は認めなかった．

症例 3 は 68 歳の男性で，術前の 3D-CT angiogram を **Fig. 5〜8** に示す．中結腸動脈の右枝と左枝は SMA から別々に分岐している．また，結腸脾彎曲部での中結腸動脈左枝と左結腸動脈上行枝との吻合は形成されているようにみえる（**Fig. 5**）．しかし，60 度の左前斜位での拡大像で，この吻合が不良であることが確認できた（**Fig. 6**）．また，中結腸動脈右枝と左枝の辺縁動脈での吻合が不良

Fig. 3　Left anterior oblique view of SMA and IMA of case 2 reveals that the marginal artery between left branch of the middle colic artery（MCA-l）and left colic artery（LCA）is not interrupted.

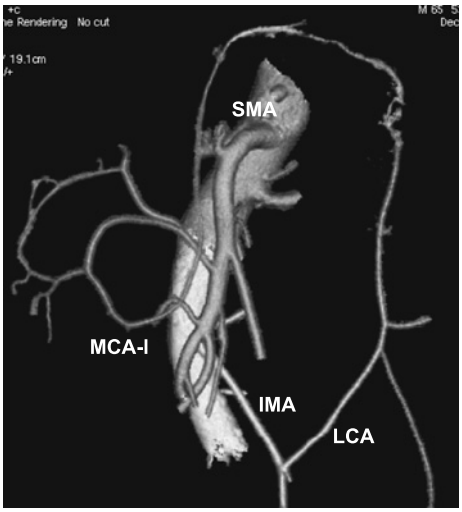

Fig. 4　Postoperative 3D-angiography of case 2 discloses non-interrupted marginal artery extending from the left colic artery（LCA）to the upper mediastinum（arrow head).

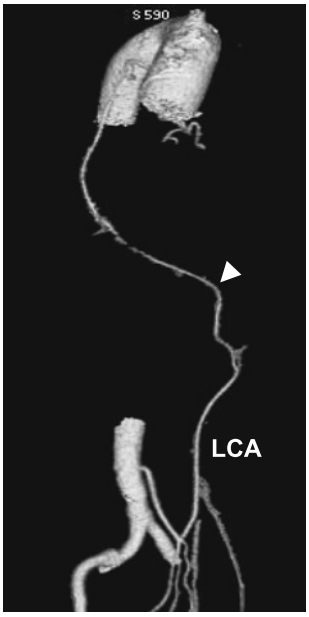

Fig. 5　3D-angiography of SMA and IMA of case 3. The right and left branches of the middle colic artery（MCA-r and MCA-l）are ramified independently from SMA. It seems that the marginal artery between MCA-l and left colic artery（LCA）is not interrupted.

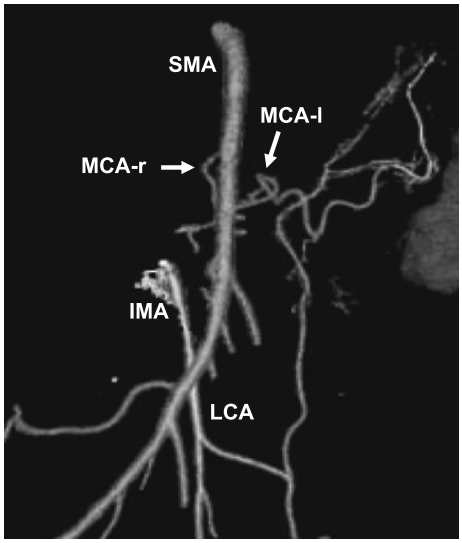

であった（**Fig. 7**）．また，結腸肝彎曲での副右結腸動脈と右結腸動脈の吻合が弱かった（**Fig. 8**）．以上の所見から，左側結腸再建，右側結腸再建のいずれを行うにせよ，supercharge の必要性が高いと考え，それに備えて形成外科医の待機と手術器械の準備を行った．実際の手術では，中結腸動脈右枝，副右結腸動脈を切離，上行結腸で結腸を切離し，中結腸動脈左枝を茎とした横行結腸を胸壁前に挙上した．しかし，挙上結腸口側端の直動脈の動脈拍動が不良であったため，左内胸動静脈と中結腸動脈右枝，中結腸静脈右枝を吻合した．その後，挙上結腸口側端の直動脈の動脈拍動は良好となった．術後，再建腸管の壊死は認めなかったが，術後の呼吸不全に起因する思われる縫合不全を合併した．

考　察

1998 年の全国食道がん登録調査報告（1988～1994）によると，食道癌切除後の再建臓器として胃が用いられることが最も多く，ついで結腸，小腸（頻度はそれぞれ 85.2%，7.3%，5.6%）が用い

Fig. 6　Magnified left anterior oblique view of SMA and IMA of case 3 reveals that the marginal artery between the left branch of the middle colic artery (MCA-l) and left colic artery (LCA) is interrupted (arrow heads).

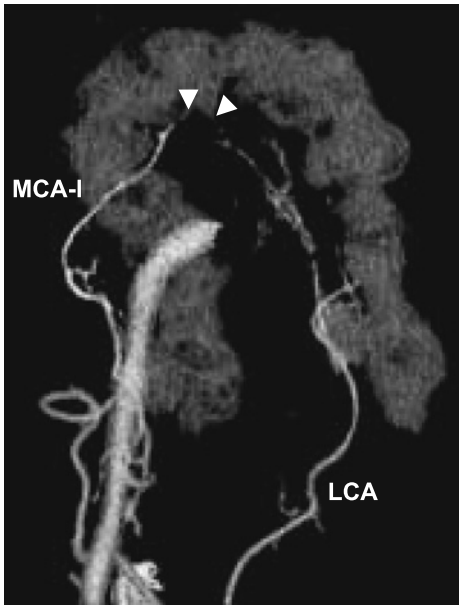

Fig. 7　Magnified image of SMA of case 3 discloses that the marginal artery between the right and left branches of the middle colic artery (MCA-r and MCA-l) is interrupted (arrow heads).

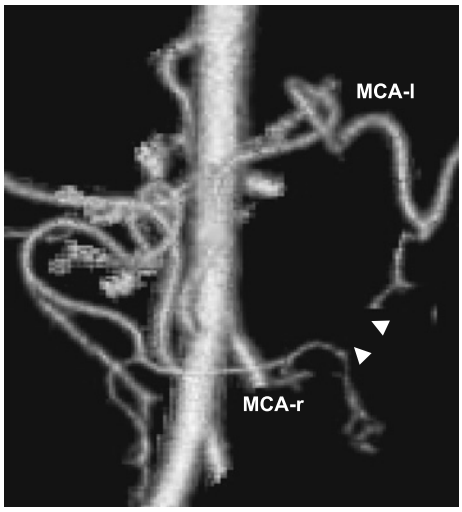

Fig. 8　Magnified image of SMA of case 3 discloses that the marginal artery between the accessory right colic artery (ARCA) and right colic artery (RCA) is interrupted (arrow head).

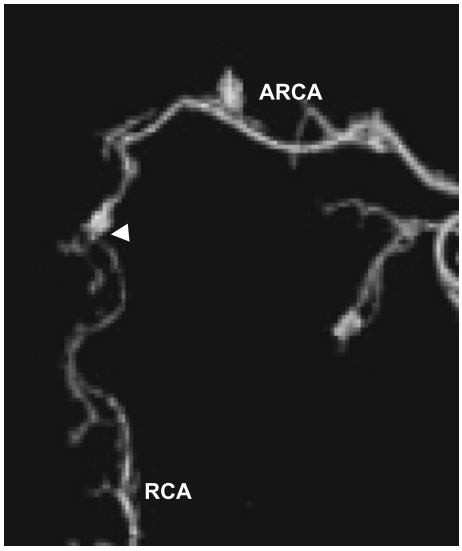

られている[17]．再建臓器として胃を用いることができない場合には結腸あるいは空腸が用いられる．結腸再建は，中および右結腸動静脈を血管茎とする右側結腸再建と，左結腸動静脈を血管茎とする左側結腸再建に大別され，どちらも一長一短がある．Pub Med(1987～2008 年)で「esophagus」「esophagectomy」「colon」「interposition」「replacemant」のキーワードを用いて検索しえたかぎりでは，再建腸管の壊死・縫合不全の合併率はそれぞれ 0～7.6%，4～10.4% と報告され，通常の胃管再建よりも高いので[1)～6)]，いずれの方法をとる場合でも結腸の支配血管の解剖を術前に正確に把握し，結腸の切離部位，切離する血管，血管の切離部位を想定しておくことが重要で，最終的に術中に挙上結腸の血流が良好であることが確認されなければならない[2)9)10)]．

結腸の動脈の変異は以下のものがあげられる．1)中結腸動脈と右結腸動脈が共通幹をつくる，2)右結腸動脈と回結腸動脈が共通幹をつくる，3)右結腸動脈が欠如する，4) 中結腸動脈の左右枝が SMA から別々に分岐する[3)10)]，5) 左結腸動脈と中結腸動脈の間を辺縁動脈よりも根部よりで連絡する Riolan 弓が存在する，6)中結腸動脈が脾動脈近

位部から分岐する[18]，7）中結腸動脈が大動脈から直接分岐する[19]，8）副左結腸動脈が SMA から直接分岐する[19)20]．結腸の動脈の変異を理解することは，血管の切離部位の決定に重要である．例えば中結腸動脈の左右枝が SMA から別々に分岐する場合，横行結腸の辺縁動脈の吻合がしっかりしていなければ，左結腸動脈を血管茎とした横行結腸挙上は supercharge を行わなければ危険である．

左側結腸再建の場合には以下の 3 点が重要である．1）下腸間膜動脈が開存する（動脈硬化により狭窄していることがある），2）左結腸動脈上行枝が存在して中結腸動脈と良好な吻合（結腸脾彎曲部，Griffith 点での辺縁動脈の吻合）を有する，あるいは，3）（日本人では発達が良好といわれている）Riolan 弓が存在して，下腸間膜動脈系と上腸間膜動脈系が連絡している[10]．一方，右側結腸再建の場合には以下の 2 点が重要である．1）（一般に回結腸動脈が切離されるので）右結腸動脈（右結腸動脈が欠如する場合には中結腸動脈）と回結腸動脈の吻合が良好である，2）上行結腸と回腸終末動脈の吻合が良好である（recurrent ileal artery，ileocolic artery arcade，cecocolic artery arcade が存在する）[21]．左側結腸再建，右側結腸再建のいずれを行うにせよ，血管解剖，辺縁動脈の吻合を把握したうえで術前に結腸切離・血管切離の計画を立てておく必要がある．

これまで，結腸による食道再建の際は，術前の血管造影によって結腸の支配血管の評価がなされてきた[2)9)10]．しかし，MDCT による 3D-CT angiography で従来の血管造影と比べ簡便かつ低侵襲に血管像の評価が可能となり[18]，さらにこの方法では検査後にモニター画面上で画像を自在に回転したり拡大することが可能なため，正確な診断が得やすい．また，この方法は術後に挙上結腸の循環障害が危ぐされる場合にも応用でき，術後早期に侵襲の大きい直接血管造影検査を行えないような状態のよくない患者においても再建結腸の血流評価が可能であるという利点がある．最終的には術中に再建結腸の血流を評価し，血管吻合を付加（supercharge）するかどうかを判断しなければならないが，術前に supercharge が必要かどうか，どの血管を recipient にするかを予測しておくことは，血管吻合を行う外科医の確保，手術器械の準備の点からも大切である．

以上，結腸による食道再建に際し MDCT による 3D-CT angiography は，結腸の血管解剖の把握，結腸再建術式の選択，supercharge の要否に関して，簡便かつ低侵襲にこれまで行われできた血管造影検査にかわりうる情報をもたらす．

稿を終えるにあたり，この研究に多大な協力をいただいた当院放射線技師，高橋徳史，日下祐介両氏に深謝申し上げます．

文　献

1）Isolauri J, Markkula H, Autio V：Colon interposition in the treatment of carcinoma of the esophagus and gastric cardia. Ann Thorac Surg **43**：420—424, 1987

2）DeMeester TR, Johansson KE, Franze I et al：Indications, surgical technique, and long-term functional results of colon interposition or bypass. Ann Surg **208**：460—474, 1988

3）Cheng BC, Lu SQ, Gao SQ et al：Colon replacement from esophagus. Clinical experience from 240 cases. Chin Med J **107**：216—218, 1994

4）Furst H, Huttl WH, Lohe F et al：Colon interposition for esophageal replacement. An alternative technique based on the use of the right colon. Ann Surg **231**：173—178, 2000

5）Renzulli P, Joeris A, Strobel O et al：Colon interposition for esophageal replacement：a single-center experience. Langenbecks Arch Surg **107**：216—218, 2004

6）Motoyama S, Michihiko K, Saito R et al：Surgical outcome of colon interposition by the posterior mediastinal route for thoracic esophageal cancer. Ann Thorac Surg **83**：1273—1278, 2007

7）Longmire WP：A modification of the Roux technique for antethoracic esophageal reconstruction. Surgery **22**：94—100, 1947

8）金　祐鎬，山口晃弘，磯谷正敏ほか：Supercharge 法を用いて有茎空腸再建した食道癌の 1 例．日消外会誌　**29**：785—789, 1996

9）Ventemiglia R, Khalil KG, Frazier OH et al：The role of preoperative mesenteric arteriography in colon interposition. J Thorac Cardiovasc Surg **74**：98—104, 1977

10）Peters JH, Kronson JW, Katz M et al：Arterial anatomic considerations in colon interposition for esophageal replacement. Arch Surg **130**：858—863, 1995

11）Semba CP, Rubin GD, Dake MD：Three-dimensional spiral CT angiography of the abdo-

men. Semin Ultrasound CT MR **15**：133—138, 1994
12) Savastano S, Teso S, Corrà S et al：Multislice CT angiography of the celiac and superior mesenteric arteries：comparison with arteriographic findings. Radiol Med **103**：456—463, 2002
13) Schroeder S, Kopp AF, Baumbach A et al：Noninvasive detection and evaluation of atherosclerotic coronary plaques with multislice computed tomography. J Am Coll Cardiol **37**：1430—1435, 2001
14) Kato Y, Sano H, Katada K et al：Application of three-dimensional CT angiography（3D-CTA）to cerebral aneurysms. Surg Neurol **52**：113—122, 1999
15) Matsuki M, Kani H, Tatsugami F et al：Preoperative assessment of vascular anatomy around the stomach by 3D imaging using MDCT before laparoscopy-assisted gastrectomy. Am J Roentgenol **183**：145—151, 2004
16) Winston CB, Lee NA, Jarnagin WR et al：CT angiography for delineation of celiac and superior mesenteric artery variants in patients undergoing hepatobiliary and pancreatic surgery. Am J Roentgenol **189**：W13—19, 2007
17) 日本食道疾患研究会編：全国食道がん登録調査報告　昭和63年から平成6年症例．全国登録委員会編．千葉，1994
18) Amonoo-Kuofi HS, el-Badawi MG, el-Naggar ME：Anomalous origins of colic arteries. Clin Anat **8**：288—293, 1995
19) Yoshida T, Suzuki S, Sato T：Middle mesenteric artery：an anomalous origin of a middle colic artery. Surg Radiol Anat **15**：361—363, 1993
20) Rusu MC, Vlad M, Voinea LM et al：Detailed anatomy of a left accessory aberrant colic artery. Surg Radiol Anat 2008 May 16.（Epub ahead of print）
21) Michels NA, Siddharth P, Kornblith PL et al：The variant blood supply to the small and large intestines：its import in regional resections. J Int Coll Surg **39**：127—170, 1963

Clinical Utility of Three-Dimension Angiography constructed by MDCT for Esophageal Reconstruction using Colon Interposition

Shingo Oya, Kanji Miyata, Norihiro Yuasa,
Eiji Takeuchi, Yasutomo Goto, Hideo Miyake,
Keiichi Nagasawa, Kenji Omori and Yoichiro Kobayashi
Department of Surgery, Japanese Red Cross Nagoya First Hospital

Many surgeons consider the colon a secondary option for the esophagus following esophagectomy in patients with a history of gastrectomy or gastric cancer. Preoperative angiography is used to evaluate arterial variations or abnormalities potentially influencing the choice of the colon or a vascular pedicle for the graft. So we studied whether three-dimension（3D）angiography based on multidetector-row computed tomography（CT）（3D-CT angiography）enable us to evaluate arterial abnormalities. Subjects were 3 patients—two men and one woman（average age：61 years）—undergoing elective esophageal reconstruction using the colon. 3D-CT angiography sufficiently evaluated the anatomy of colonic arteries and communication between colonic marginal arteries. This information is useful in preoperative planning for vascular dissection and additional microvascular anastomosis. 3D-CT angiography also satisfactorily evaluated the postoperative vascular patency of colon conduits. So 3D-CT angiography is an easy, less invasive alternative to conventional angiography in determining esophageal reconstruction using the colon.

Key words：3D angiography, MDCT, esophageal reconstruction

〔Jpn J Gastroenterol Surg 42：708—713, 2009〕

Reprint requests：Shingo Oya　Department of Surgery, Toyohashi Municipal Hospital
50 Azahakken-nishi, Aotake-cho, Toyohashi, 441-8570 JAPAN

Accepted：December 17, 2008

©2009 The Japanese Society of Gastroenterological Surgery　Journal Web Site：http://www.jsgs.or.jp/journal/