日消外会誌　42（8）：1390～1395，2009年

症例報告

穿孔５年後に癌性腹膜炎を来した早期胃癌の１例

健康保険鳴門病院外科

大塚　敏広　　坂東　儀昭　　三好　康敬　　岩坂　尚仁

症例は50歳の男性で，1998年９月上旬，心窩部痛を主訴に受診した．腹部単純Ｘ線検査でfree airが認められ，上部消化管内視鏡検査では胃体下部前壁に潰瘍を認めた．胃潰瘍穿孔の診断で緊急開腹手術を施行した．胃体下部大彎前壁に穿孔部を認め，広範囲胃切除とBillroth-I法による再建術を行った．切除標本では胃体下部大彎側前壁に2.5×1.8cm大の潰瘍性病変を認め，中心に0.3cm大の穿孔を認めた．病理組織学的検査では，潰瘍縁に壁深達度sm2の中分化型腺癌を認めた．術後は定期的に画像，血液検査を施行するも再発傾向はみられなかった．2003年９月上旬に胆石症の診断で，腹腔鏡下胆嚢摘出術を施行した．術中に腹膜播種と思われる白色の結節を多数認め，病理組織学的検査で腹膜播種と診断され，化学療法を施行したが，効果なく癌性腹膜炎で死亡した．早期胃癌穿孔はまれであり，穿孔５年後に，癌性腹膜炎を来した早期胃癌の１例を経験したので報告する．

はじめに

胃癌の穿孔は比較的まれであり，早期胃癌の穿孔はさらにまれで，その頻度は0.04～0.50％である[1)2)]．今回，我々は穿孔５年後に，癌性腹膜炎を来した早期胃癌の１例を経験したので，若干の文献的考察を加えて報告する．

症　例

患者：50歳，男性

主訴：心窩部痛

現病歴：1998年９月上旬，心窩部痛が出現し，救急車で当院を受診した．腹部単純Ｘ線検査と，上部消化管内視鏡検査で，胃潰瘍穿孔と診断され，外科に紹介された．

既往歴：胃潰瘍，高血圧，腸重積．

家族歴：特記すべき事項なし．

入院時現症：身長163cm，体重80kg，体温37.3℃，意識清明，心窩部痛があり，腹部全体に筋性防御を認めた．

入院時検査所見：白血球数12,900/μl，ヘモグロビン16.0g/dl，血糖132mg/dl，CRP 1.2mg/dlと炎症反応の上昇を認めた．

入院時Ｘ線検査所見：腹部単純Ｘ線検査で右横隔膜下にfree airを認めた（**Fig. 1**）．

上部消化管内視鏡検査所見：胃体下部前壁にstage A1の潰瘍を認め，穿孔部と思われた（**Fig. 2**）．以上より，胃潰瘍穿孔による汎発性腹膜炎の診断で緊急手術を施行した．

手術所見：上腹部正中切開で開腹した．腹腔内の汚染は軽度で食物残渣は少なかった．胃体下部大彎前壁に径0.3cm大の穿孔を認めた．広範囲胃切除，Billroth-I法による再建術を施行した．切除標本から肉眼的にULIVの良性潰瘍と診断した．リンパ節郭清は施行しなかった．夜間緊急手術だったため術中迅速病理組織学的診断は施行できなかった．

切除標本：胃体下部大彎側前壁に2.5×1.8cm大の潰瘍性病変を認め，中心に径0.3cm大の穿孔がみられた．潰瘍周辺の粘膜は浮腫状であった（**Fig. 3**）．

病理組織学的検査所見：潰瘍底は穿孔していたが悪性細胞は認めず，潰瘍縁に壁深達度sm2の中分化型腺癌を認め（**Fig. 4a**），INFβ，ly1，v0，pPM（－），pDM（－）であった（**Fig. 4b**）．

＜2008年12月17日受理＞別刷請求先：大塚　敏広
〒790-0024　松山市春日町83　愛媛県立中央病院外科

Fig. 1　Plain abdominal X-ray showed free-air under diaphragm.

Fig. 2　Gastrointestinal endoscopy revealed a stage A1 ulcer in the lower body of the stomach.

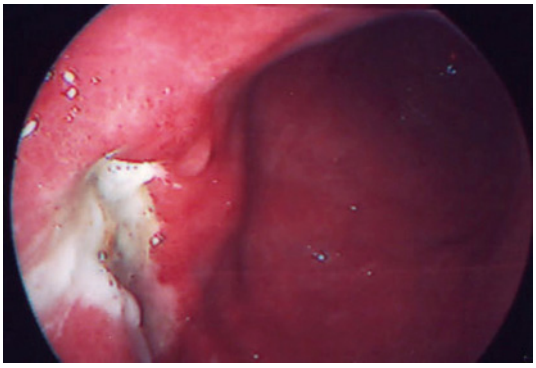

術後経過：low dose FP 療法（5-FU 500mg/日 7 日間×4 週間，CDDP 10mg/日　5 投 2 休×4 週間）施行し，1998 年 10 月下旬に退院した．外来で 6 か月ごとに腹部・骨盤部 CT，3〜6 か月ごとに腫瘍マーカー（CEA，CA19-9）測定し外来通院治療を行うも再発傾向はみられなかった．2003 年 9 月上旬に心窩部痛と黄疸がみられたため，入院し精査の結果，胆嚢・総胆管結石症の診断で内視鏡的乳頭括約筋切開術を施行し，2003 年 10 月下旬に腹腔鏡下胆嚢摘出術を施行した．術中に腹腔内に腹膜播種と思われる多数の白色小結節を認め

Fig. 3　Resected specimens of the stomach showed a perforated gastric ulcer 2.5 × 1.8cm on the greater curvature in the lower anterior wall (arrows). There was a perforation measuring 0.3cm in diameter at the center of gastric ulcer (arrow head).

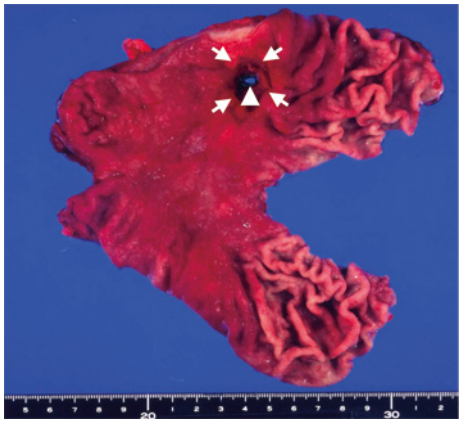

Fig. 4　Resected specimen. a：Microscopic examination showed early gastric carcinoma around the ulcer (arrow heads) and no sign of carcinoma on the ulcer perforated lesion (H.E. magnified view). b：Moderately differentiated adenocarcinoma was seen in the submucosal layer (H.E. × 25).

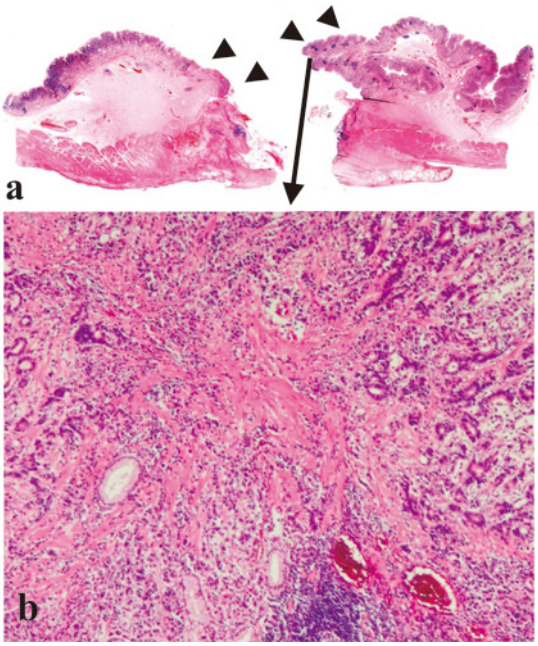

Fig. 5　Laparoscopic findings of peritoneal dissemination on the small intestine and abdominal wall.

(**Fig. 5**), また摘出胆嚢漿膜面にも同様に播種結節が認められた．腹水はなかった．残胃周辺のリンパ節は意識的には確認していないが，見えた範囲内では明らかなリンパ節腫大は認められなかった．病理組織学的検査で disseminated adenocarcinoma の結果であった (**Fig. 6a, b**)．退院後，外来で TS-1（1クール：100mg/日 4週間投与 2週間休薬）による化学療法施行したが，副作用の口内炎が悪化し，3クールで中止した．2004年4月上旬に食事摂取できなくなり，癌性腹膜炎，イレウスの診断で入院し，手術（十二指腸空腸吻合術，腹腔内化学療法用リザーバー留置）を施行した．パクリタキセル 120mg/回（1週間に1回）腹腔内投与を計3回行ったが，リザーバー留置部に感染を来したため除去した．その後，パクリタキセル 120mg/回（1週間に1回）静脈内投与を計3回施行したが，2004年8月下旬，初回手術から5年11か月で，癌性腹膜炎と全身状態が悪化し死亡した．病理組織学的解剖は施行されなかった．

考　　察

胃癌の穿孔は胃癌症例の1%程度に合併するまれな病態で，なかでも早期胃癌穿孔例の発生頻度は 0.04～0.50% と非常にまれである．一方，胃穿孔に占める胃癌穿孔例の割合は 23.1～31.6% と高く[3]，術前・術中に胃穿孔の診断がつけば，胃癌穿孔の可能性を念頭において治療を行う必要がある．医学中央雑誌で「早期胃癌穿孔」,「胃癌穿孔」をキーワードに 1983年から 2008年8月までで検索しえた本邦報告例は，学会抄録，学会記録を除いて 49例であった．自験例を加えた 50例の早期胃癌穿孔中，死亡症例は 11例あり[4)～12)]，これらの記載の明らかなものについて検討した (**Table 1**)．年齢は 47歳から 86歳，平均 66.4歳であった．性別は男性8例，女性1例で男性に多かった．占居部位ではM領域6例（75.0%），L領域2例（25.0%）で ML 領域に集中していた．前壁3例（33.3%），小彎5例（55.6%），大彎1例（11.1%）であった．肉眼型では，IIc＋III 型3例 (27.3%)，III 型4例 (36.4%)，III＋IIc 型3例 (27.3%) 不明1例であった．組織学的な癌深達度は，m が6例 (53.6%)，sm が5例 (45.5%) であった．組織型は，分化型が7例（63.6%），未分化型が4例（36.4%）であった．治療方法については，胃切除が 10例 (90.9%)，穿孔部閉鎖術後に胃切除施行したもの

Fig. 6　Resected specimen. a：Microscopic examination showed disseminated adenocarcinoma on the surface of serosa of the gallbladder（arrows）(H.E. magnified view)．b：Disseminated nodules of adenocarcinoma were seen on the serosa of the gallbladder（H.E. × 25)．

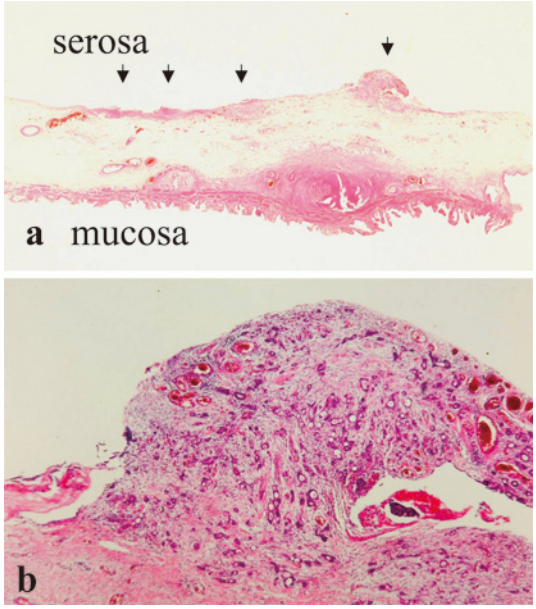

Table 1　Reported cases of died of perforated early gastric cancer in Japan

No.	Author	Year	Age	Sex	Site	Microscopic type	Depth	Histological findings	Node metastasis	Surgical treatment	Node dissection	Prognosis	Recurrence
1	Maeda[4]	1981	61	M	M Less	III + IIc	sm	tub	?	closure → gastrectomy	D0	2M death	−
2	Hasimoto[5]	1982	63	M	L Less	III	m	tub1	−	gastrectomy	?	2Y6M death	−
3	Toda[6]	1983	?	?	? ?	IIc + III	m	sig	?	gastrectomy	?	2Y1M death	?（+）
4	Toda[6]	1983	?	?	? ?	III	m	por	?	gastrectomy	?	37D death	−
5	Ishibashi[7]	1985	54	M	M Ant	IIc + III	m	sig	−	gastrectomy	D2	2Y2M death	−
6	Mikami[8]	1986	71	M	M Less	III + IIc	sm	tub	?	gastrectomy	?	2Y8M death	+
7	Ikeguchi[9]	1986	86	M	M Ant	?	sm	tub2	−	gastrectomy	D2	death	−
8	Osawa[10]	1987	83	M	ML Less	III + IIc	m	tub1	−	gastrectomy	D0	15D death	−
9	Hirano[11]	1988	47	M	L Less	III	m	sig	?	gastrectomy	D0	13Y death	−
10	Mori[12]	1991	83	F	M Ant	IIc + III	sm	tub2	−	gastrectomy	D1	1Y4M death	−
11	Our case		50	M	M Gre	III	sm2	tub2	?	gastrectomy	D0	5Y11M death	+

が 1 例（9.1%）であった．リンパ節郭清については，D0 が 4 例（57.1%），D1 が 1 例（14.3%），D2 が 2 例（28.6%）であった．術後早期死亡したものが 3 例あったが，すべて 1 期的根治術を施行した症例であった．上部消化管穿孔に対し，腹腔鏡下大網被覆術を施行し，全身状態が落ちついた後に，精査し早期胃癌穿孔と診断され，2 期的に根治術を行った報告がある[13)14)]．2 期的根治術を施行した症例群では，1 期的根治術を施行した症例群とを予後の点で比較しても遜色なく，安全性，根治生の点からも妥当と考えられる[13)]．上部消化管穿孔の初期治療としては必要最小限の侵襲となる治療を考慮すべきであり，可能であれば腹腔鏡を用いた穿孔部閉鎖術を選択すべきである．今後は腹腔鏡下手術の普及に伴い，初回手術を腹腔鏡下穿孔部閉鎖術を選択する症例が増加することが予測される．また，初回治療において，胃切除を行い，切除標本で切除断端が陽性の場合は追加切除が，切除胃に付着したリンパ節に転移が認められた場合には，追加リンパ節郭清が必要である．m 癌でリンパ節に転移が認められない場合は追加郭清の必要もなく，補助化学療法の必要もないとする報告がある[15)]．しかし，sm 胃癌の場合は，リンパ節転移率が平均 20% みられることから，本症例のようにリンパ節について十分検索がされていない場合には，追加リンパ節郭清を後日施行したほうが良いと思われる．

胃癌穿孔における穿孔部の病理組織学的検査所見ではさまざまな報告があるが，西ら[16)]は漿膜下層への癌浸潤による直接的な壊死，潰瘍による穿孔（a-type）と，癌浸潤のない薄い結合織からなる潰瘍底の穿孔（b-type）の二つに分類している．早期癌はすべて癌に併存した消化性潰瘍の穿孔（b-type）の形態をとり，自験例でも潰瘍底に癌細胞は認めず，潰瘍辺縁に癌細胞を認めている．癌細胞の認められない潰瘍底早期胃癌穿孔例の累積 5 年生存率は 92.3% と報告があり[15)]，非穿孔例とほぼ同じであり，予後は良好である．しかし，III＋IIc 型早期胃癌の III 成分の穿孔であるときは，癌細胞が粘膜下層に達している場合，潰瘍底に癌細胞が認められなくても，壁深達度 se と同様に考

え，術後進行胃癌に準じた慎重な観察を要するという意見がある[17]．医学中央雑誌で「胃癌穿孔」をキーワードに1983年から2008年8月までで検索しえた詳細のわかる進行胃癌穿孔の本邦報告例は，学会抄録，学会記録を除いて366例であった．癌により死亡した症例は144例で，再発形式について詳細がわかるものでは，癌性腹膜炎が39例で最も多く，肝転移6例，局所再発4例，その他8例であった．早期胃癌穿孔症例の再発形式については，再発疑い，腹膜型再発で死亡した症例は自験例も含めて3例であった[6)8)]．腹膜型再発で死亡した症例は自験例と同様に，壁深達度がsmであり，肉眼型はIII＋IIc型で，自験例はIII型であった．また，2例とも術後補助化学療法を施行していた．早期胃癌穿孔は腹腔内に散布される癌細胞は進行胃癌穿孔に比べて少ないと考えられるが，進行胃癌穿孔例の再発形式で腹膜型再発が多く，早期胃癌穿孔の再発でも症例数は少ないが3例中2例の腹膜型再発を認めており，腹膜型再発の可能性を念頭においてフォローしなければならない．術後補助化学療法を施行しているのは50例の早期胃癌穿4症例あり，自験例を含む術後追加切除を拒まれた症例が2例あった[18]．術中腹水細胞診陽性であればP0・Cy1進行胃癌に効果がある，TS-1内服，温熱化学療法，大量の生理食塩水で腹腔内を洗浄するextensive intraoperative peritoneal lavageなどによる治療方法を選択したほうがよいと思われる[19)～21)]．術中腹水細胞診陰性例においては，術後補助化学療法を施行せず，厳重な経過観察でもよいかもしれない．しかし，自験例のように術中腹水細胞診が施行できなかった場合には，再発を考慮し，進行胃癌に準じて，TS-1内服による術後補助化学療法等を選択するほうがよいと思われる．

今回の症例において，定期的に腹部・骨盤部CT，腫瘍マーカーの測定をするも腹膜播種を同定できなかった．胃癌の腹膜播種に関する画像診断はCT画像による所見が諸家から報告されているが，その診断率は13～71％と決して良好な結果とはいえないのが現状である[22)～25)]．腹膜播種の診断においてCTやMRIなどの形態画像診断では限界があり，^{18}F-fluorodeoxyglucose positron emission tomography（以下，FDG-PET）の有用性が報告されている．しかし，現在のFDG-PETの空間分解能では小さな播種巣は描出困難である．今後，空間分解能が向上し[26]，腹膜播種の早期発見のサーベイランスとして役立つことを期待する．

文　献

1）笠倉雄一，村山　公，山形基夫ほか：胃癌穿孔症例の臨床病理学的検討．外科　**55**：561―564, 1993
2）友田信之，内野良彦，池田秀郎ほか：胃癌穿孔手術例の検討．日消外会誌　**54**：3071―3076, 1993
3）竹鼻敏孝，今田敏夫，阿部雅夫ほか：胃癌穿孔症例の臨床病理と治療成績．癌の臨　**40**：1647―1652, 1994
4）前田　守，島津久明，小堀鷗一郎ほか：胃癌穿孔例の検討；自験6例の報告と本邦文献上報告例の分析．日臨外医会誌　**42**：647―654, 1981
5）橋本　謙，福嶋博愛，北里誠也ほか：胃癌穿孔例の検討；自験例7例と本邦報告120例の検討．久留米医誌　**45**：1323―1327, 1982
6）戸田耕太郎，広瀬周平，片岡和男ほか：胃癌穿孔手術例の検討．日消外会誌　**16**：1645―1649, 1983
7）石橋久男，宮田道夫：胃癌穿孔例の外科治療について；自験例の検討と文献的考察．日臨外医会誌　**46**：226―232, 1985
8）三上泰徳，小澤正則，杉山　譲ほか：胃癌穿孔症例の検討．日消外会誌　**19**：2280―2283, 1986
9）池口正英，坂本秀夫，田村英明ほか：胃癌穿孔の臨床病理学的検討．日臨外医会誌　**47**：343―347, 1986
10）大澤二郎，東出俊一，玉川正明ほか：胃癌穿孔8症例の病態と病理組織学的穿孔様式．日消外会誌　**20**：1676―1681, 1987
11）Hirano T, Miura T, Kusano H et al：Early gastric cancer accompanied by perforated peritonitis. Acta Med Nagasaki **33**：185―188, 1988
12）森　直治，蜂須賀喜多男，山口晃弘ほか：胃癌穿孔の臨床病理学的検討．腹部救急診療の進歩　**11**：483―487, 1991
13）吉崎堅一，長嶋孝昌，水上泰延ほか：早期胃癌穿孔の1例．外科　**65**：1721―1724, 2003
14）川瀬　寛，海老原裕磨，北城秀司ほか：腹腔鏡下大網被覆後2期的に根治術を施行した早期胃癌穿孔の1例．日臨外会誌　**66**：2426―2430, 2005
15）柴田信博，野口貞夫，田村茂行ほか：早期胃癌穿孔の治療と予後．消外　**9**：1163―1166, 1986
16）西　満正，管野　武，霞富士夫ほか：胃癌の穿孔．胃と腸　**6**：437―443, 1971
17）向井正哉，近藤泰理，生越喬二ほか：術中内視鏡が有用であった早期胃癌穿孔の1例―本邦早期胃癌穿孔45例の検討―．日臨外医会誌　**53**：

1869—1873, 1992
18) 上村眞一郎：早期胃癌穿孔の 1 例. 日腹部救急医会誌 **26**：859—862, 2006
19) 中村幸生，弓場健義，山崎芳郎ほか：P，CY 因子による Stage IV 胃癌に対し術後化学療法（S-1 or UFT）を施行し 5 年以上の長期生存が得られた 2 例．癌と化療 **34**：1463—1466, 2007
20) 清崎浩一，吉田卓義，斉藤正昭ほか：胃癌の腹膜再発の予後改善を目指す治療戦略．消化器科 **42**：121—124, 2006
21) Shimada S, Tanaka E, Marutsuka T et al：Extensive intraoperative peritoneal lavage and chemotherapy for gastric cancer patients with peritoneal free cancer cells. Gastric Cancer **5**：168—172, 2002
22) Kayaalp C, Arda K, Orug T et al：Value of computed tomography in addition to ultrasound for preoperative staging of gastric cancer. Eur J Surg Oncol **28**：540—543, 2002
23) 吉川貴己，金成正浩，円谷　彰：CT による胃癌腹膜転移診断の有用性. 癌と化療　**29**：1925—1928, 2002
24) 石井千佳子，金子健二，加藤仁成ほか：癌性腹膜炎の CT 像．臨放　**33**：1671—1675, 1988
25) Davies J, Chalmers AG, Sue-Ling HM et al：Spiral computed tomography and operative staging of gastric carcinoma：a comparison with histopathological staging. Gut **41**：314—319, 1997
26) 玉木恒男，西尾正美，原　眞咲ほか：FDG-PET/CT による腹膜播種診断．臨放　**51**：1737—1742, 2006

A Case of Perforated Early Gastric Cancer Died of Peritonitis Carcinomatosa

Toshihiro Otsuka, Yoshiaki Bando, Yasuyuki Miyoshi and Naohito Iwasaka
Department of Surgery, Hearth Insurerance Naruto Hospital

A 50-year-old man was admitted for epigastralgia in September 1998, and was found to have free air on the plain abdominal X-ray. Upper gastrointestinal endoscopiy revealed an ulcer in the lower anterior wall of the stomach, with the endoscopic findings strongly suggestive of perforation of the gastric ulcer. Therefore an emergency operation was performed. At laparotomy, a perforation was identified on the greater curvature in the lower anterior wall of stomach. Extended gastrectomy was conducted followed by gastroduodenectomy. Specimens of the resected stomach showed a perforated gastric ulcer lesion measuring 2.5×1.8cm in size on the greater curvature in the lower anterior wall. The perforation itself measured 0.3cm in diameter and was present at the center of the gastric ulcer .The histologic findings in the surgical specimen were suggestive of moderately differentiated tubular adenovarcinoma invading the submucosal layer around the ulcer in the gastric wall. Postoperatively, no signs of recurrence were detected by regular imaging and blood tests. When laparoscopic cholecystectomy was performed for the diagnosis of cholelithiasis in September 1998, peritoneal dissemination was detected. Although chemotherapy was started following this surgery, the patient died of peritonitis carcinomatosa five years and eleven months after the gastrectomy. Perforation of early gastric cancer is rare, and a case like ours, who died of peritonitis carcinomatosa after gastrectomy is very rare.

Key words：perforation of early gastric cancer, peritonitis carcinomatosa

〔Jpn J Gastroenterol Surg 42：1390—1395, 2009〕

Reprint requests：Toshihiro Otsuka　Department of Surgery, Ehime Prefectural Center Hospital
83 Kasugamachi, Matsuyama, 790-0024 JAPAN

Accepted：December 17, 2008

©2009 The Japanese Society of Gastroenterological Surgery　Journal Web Site：http：//www.jsgs.or.jp/journal/