日消外会誌　42（8）：1413～1418，2009年

症例報告

術前放射線療法により根治切除しえた肝門部胆管癌の１例

高知医療センター消化器外科

西村　公男　　志摩　泰生　　尾崎　和秀　　渋谷　祐一
中村　敏夫　　濱田　　円　　福井　康雄　　西岡　　豊
谷木　利勝　　堀見　忠司

患者は70歳代の女性で，既往歴は15年前に生体腎移植目的に左腎摘出術を施行されている．全身倦怠感あり近医受診，肝機能異常を指摘され当院紹介となった．CTおよびendoscopic retrograde cholangiopancreatography（以下，ERCP）で肝門部胆管癌と診断され，左肝管は臍部まで，右肝管は前区域枝の分岐部まで腫瘍の浸潤を認めた．根治切除には3区域切除が必要で，肝予備能不良のため切除は断念した．30Gy/15回の体外照射による放射線療法を行い，ERCPで腫瘍の縮小を認め，前後区域枝の分岐部で切離すれば胆管断端は陰性となると診断した．放射線療法終了2か月後に肝左葉切除を行った．病理組織学的検査で，左右肝管合流部に腫瘍の残存を認めたが，断端はすべて陰性であった．術後経過良好で，術後16病日に退院，術後8か月目の現在も無再発生存中である．術前放射線療法は，肝門部胆管癌の手術適応拡大に有用であると考えられた．

はじめに

近年，切除不能肝門部胆管癌に対する放射線療法[1)~3)]，あるいは切除後断端陽性例に対する術後放射線療法[4)~6)]の有用性が報告されている．しかし，術前放射線療法についての報告は少ない．今回，切除不能と診断した肝門部胆管癌に対して放射線療法を行ったところ著効し，根治切除を施行しえた1例を経験したので報告する．

症　例

症例：70歳代，女性

主訴：全身倦怠感

既往歴：15年前に生体腎移植目的に左腎摘出術を施行されている．

現病歴：全身倦怠感あり近医受診したところ肝機能異常を指摘され精査加療目的で当院紹介となる．

入院時現症：身長150.0cm，体重58kg，腹部は平坦・軟で，圧痛はなかった．眼球結膜に黄疸を認めた．

入院時血液検査所見：AST（GOT）103IU/*l*（8～38IU/*l*），ALT（GPT）253IU/*l*（4～44IU/*l*），ALP 1,100IU/*l*（115～359IU/*l*），G-GTP 1,577IU/*l*（16～73IU/*l*），T-BIL 1.2mg/dl（0.2～1.2mg/dl）と肝胆道系酵素の上昇を認めた．BUN 20.5mg/dl（8～20mg/dl），クレアチニン1.16mg/dl（0.4～0.8mg/dl），24時間クレアチニン・クリアランス40.9ml/分（65～120ml/分）と軽度の腎機能障害を認めた．腫瘍マーカーはCA19-9が119.6U/ml（37U/ml以下）と上昇していた．

腹部CT所見：肝内胆管の拡張および肝門部胆管の造影効果を伴う壁肥厚を認めた（**Fig. 1A, B**）．遠隔転移やリンパ節腫大は認めなかった．左腎は摘出されていた．

内視鏡的逆行性胆管膵管造影検査（endoscopic retrograde cholangiopancreatography；以下，ERCP）所見：左肝管にはB2，B3，B4の根部まで腫瘍の浸潤を認めた（**Fig. 2A**）．右肝管は前区域枝の分岐部まで浸潤を認め，後区域枝は描出されなかった（**Fig. 2B**）．

＜2009年1月28日受理＞別刷請求先：西村　公男
〒606-8507　京都市左京区聖護院川原町54　京都大学医学部医学研究科消化管外科

Fig. 1　CT on admission showed thickening of the common hepatic duct with dilatation of the intrahepatic bile ducts.

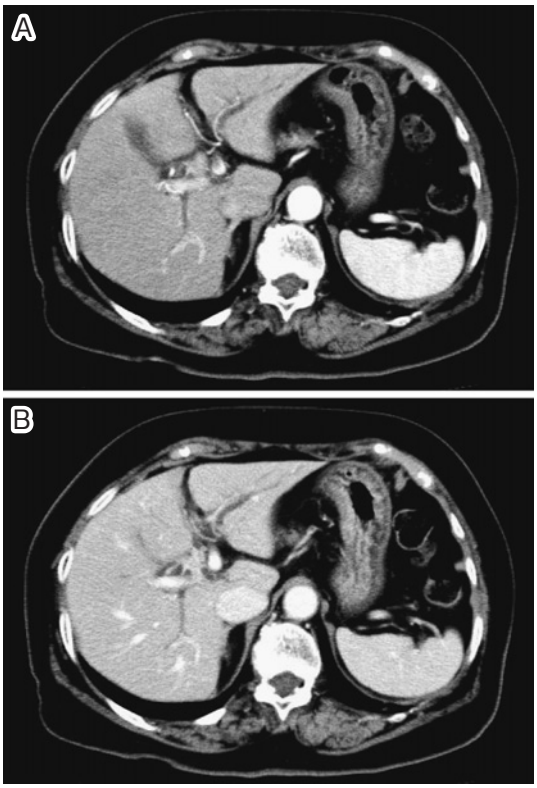

Fig. 2　ERCP revealed the tumor infiltrates to the bile ducts of the lateral segment (A) and the anterior segment (B). The posterior branch was not visualized.

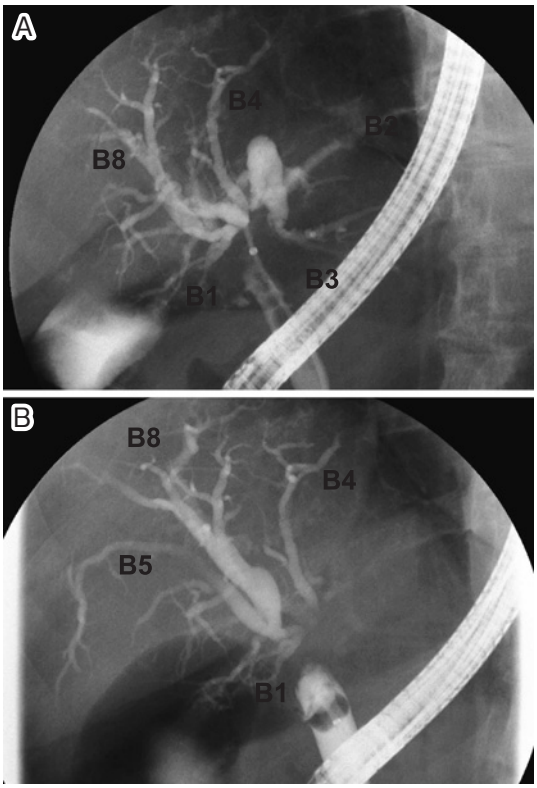

左から肝切除するならば，左肝管には胆管剥離限界点[7]を超えて浸潤しており，右3区域切除が必要であった．右側切除をするならば，後区域枝は北回りであったため，断端陰性となる部位で切離し，かつ縫い代を確保するためには前区域も切除しなければならなかった．すなわち，いずれの場合も3区域切除が必要であった．右肝管にendoscopic retrograde biliary drainage（以下，ERBD）チューブを留置した後に，indocyanine green（以下，ICG）テストを行ったがICG停滞率15分値は24.5%（補正後15分値17.4%，K値0.145）と肝予備能は不良で，片腎による腎機能障害も勘案すれば，3区域切除は術後肝不全のリスクが高かった．切除は断念し，30Gy/15回の体外照射を行った．放射線治療終了日よりTS-1の内服（80mg/day2週投与1週休薬）を開始したが，血小板減少のため1コースで中止した．CA19-9が119.6から15.2 U/mlへ低下していたので再評価を行うこととした．

放射線療法後CT所見：肝内胆管の拡張は改善し，腫瘍の著明な縮小を認めた（**Fig. 3**）．ERBDチューブは逸脱していた．

放射線療法後ERCP所見：腫瘍の浸潤範囲は縮小し，後区域枝も描出された（**Fig. 4**）．左肝管の狭窄に著変はなかったが，右肝管では治療前にはB5・8分岐部に至っていた狭窄は前後区域枝の分岐部まで縮小していた．前後区域枝の分岐部直上で切離すれば胆管断端は陰性となると診断した．すなわち，治療前は根治切除には3区域切除が必要であったが，左葉切除で根治切除可能になっていた．この時点でICGテスト再検しICG

Fig. 3　CT after radiation therapy revealed that the tumor was markedly reduced.

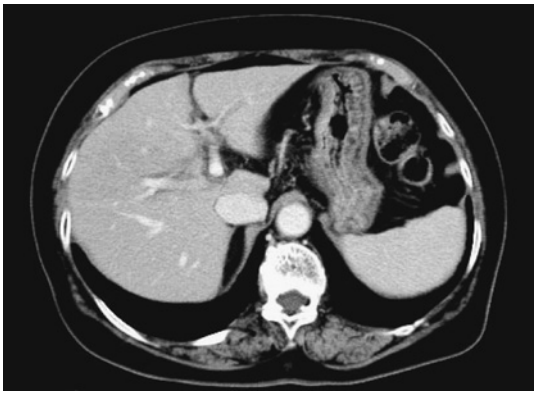

Fig. 4　ERCP after radiation therapy disclosed the patency of the right hepatic duct. The posterior branch was visualized（arrow）.

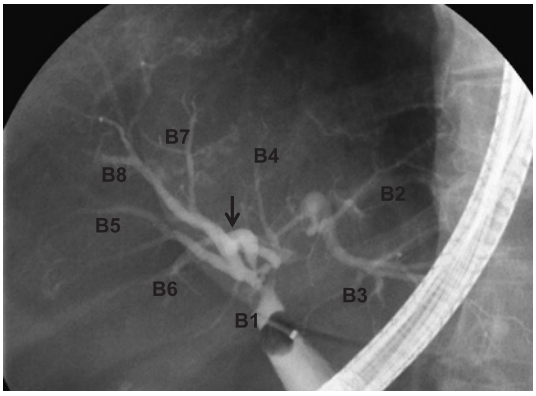

停滞率 15 分値は 29.8%（補正後 15 分値 28.6%，K 値 0.102）であり，またアシアロシンチグラムも行ったが LHL15 は 0.811 となお軽度の肝機能障害を認めた．しかし，左葉切除であれば尾状葉合併切除しても切除容積は 39% であり，ICGK 値と残肝容積率の積は 0.062（＝0.102×0.61）と分岐点である 0.05 を超えており術後肝不全のリスクは低い[8]と考えられた．放射線療法終了 2 か月後に手術を行った．

手術所見：肝門部に硬い腫瘤を触れた．リンパ節転移は認めなかった．肝左葉切除・胆道再建施行した．手術時間 4 時間 47 分，出血量 120ml であった．胆管断端は，後区域枝，B5，B8 の 3 穴となり，術中迅速病理組織学的診断で悪性所見のないことを確認した．肝十二指腸間膜の線維化は軽度であった．

Fig. 5　A Resected specimen showed the hard mass from the left hepatic duct to the hepatic duct confluence. The stumps of the right hepatic duct（arrow）and the common bile duct（arrow head）were soft. B Shema of resected specimen. Shaded portion is estimated viable lesion before radiation therapy. Cross mark is the viable tumor.

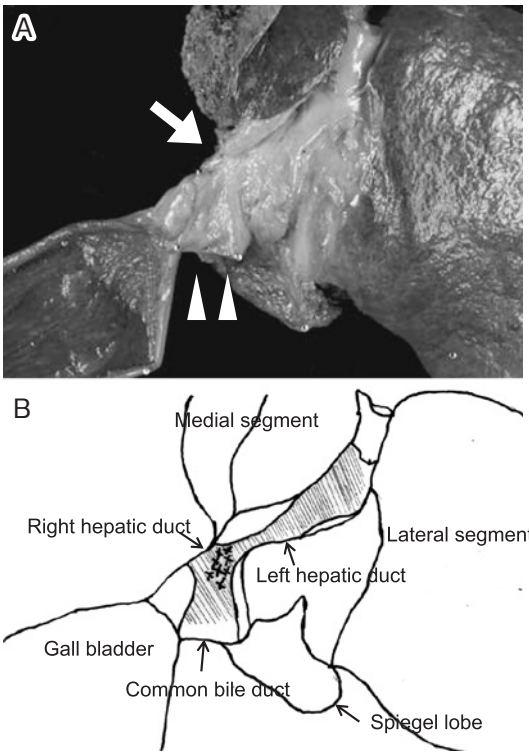

摘出標本：左肝管から左右肝管合流部に硬い腫瘤を認めた（**Fig. 5**）．

病理組織学的検査所見：左右肝管合流部にわずかに腫瘍の残存を認めたがその大部分は変性していた（**Fig. 6A，B**）．胆道癌取扱い規約[9]によれば，Bp，平坦型 ss，pHinf1a，pPanc0，pPV0，pA0，pN0，pHM0，pDM0，pEM0，ly0，v0，pn0，fStage II，fCurA であった．大星[10]の「照射効果の組織学的判定基準」によれば，放射線治療の効果は Grade IIb と判定された．

Fig. 6　Microscopic examination revealed biliary fibrosis and residue of moderately differentiated adenocarcinoma（A：HE stain × 4）．Almost all cancer cells were degenerated（B：HE stain × 20）．

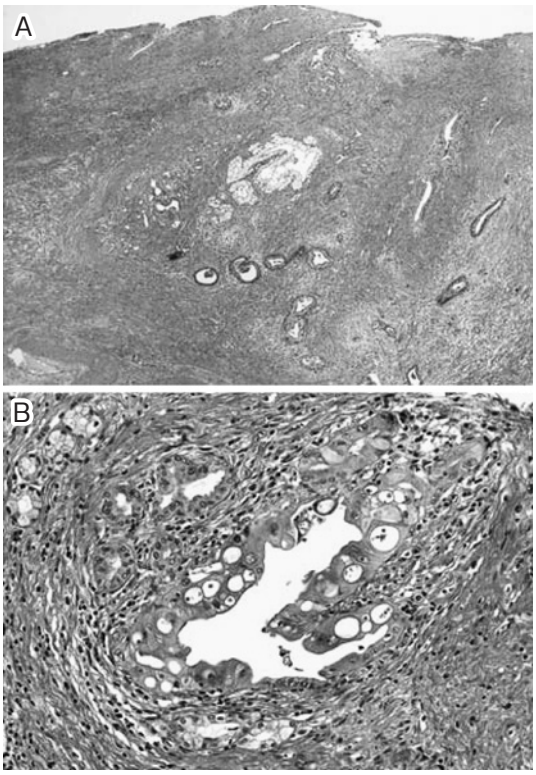

術後経過：術後経過良好で，第16病日に退院となった．術後8か月目の現在，再発の兆候は認めていない．

考　察

胆管癌の根本的な治療は外科的切除のみであるが，発見時に治癒切除可能な症例は10～35％とされる[11]．近年，切除不能胆管癌に対する放射線療法は有用であるとの報告[1)～3)]がなされており，その平均生存期間10～15か月である．また，術後放射線療法の有用性についても報告されており[4)～6)]，当院でも積極的にこれらを行っている[12]．

しかし，術前放射線療法についての報告は少ない．医学中央雑誌にて「胆管癌」，「術前化学放射線療法」をキーワードとして会議録を除いて1983年から2008年7月までの期間で検索したところ5件の報告があり，このうち肝外胆管癌に対する放射線療法後の外科的切除に関するものは2件であった[13)14)]．種村ら[13]は左肝動脈浸潤および尾状葉肝転移を伴う上中部胆管癌に対して，gemcitabine全身投与および45Gyの体外照射による放射線化学療法後に肝外胆管切除を行った症例を報告しているが，摘出標本には腫瘍細胞は認めなかったと報告している．片寄ら[14]は，8例の胆管癌にgemcitabine全身投与および40Gyの体外照射を術前療法として行い，そのうち5例に切除を施行しているが，術前治療により切除率が低下することはなかったと述べている．また，5例とも大星・下里分類上Grade IIa以上の治療効果を認め，根治度Aであったとしている．さらに，これらの文献で引用された文献を調べた．McMastersら[15]は9例の肝外胆管癌で5FUおよび30～50.4Gyの体外照射による化学放射線療法後に切除術を行い全例で断端陰性，3例で完全な腫瘍の消失を認めたという．Hishinumaら[16]は9例の肝外胆管癌で40.6～58.4Gyの体外照射による放射線療法後に切除術を行い，全例で放射線治療効果を認め，4例では特に神経周囲浸潤に対して強い効果を認めたと報告している．Reaら[17]は38例の肝門部胆管癌に肝移植前に45Gyの体外照射および20～30Gyの腔内照射を行い，16例で腫瘍の消失を認めたと報告している．

以上より，胆管癌に対する放射線療法は，術前に行えば腫瘍の縮小により縮小手術が可能となる，切除断端の陰性化が容易になるといった効果が期待される．

しかし，照射後の胆管・膵管と空腸を吻合する場合には縫合不全が懸念され，また肝十二指腸間膜の線維化により剥離操作が困難になる可能性もある．種村ら[13]は縫合不全はなかったものの，肝十二指腸間膜は組織が硬化し脈管が一塊となり剥離に難渋したとしている．片寄ら[14]とMcMastersら[15]は放射線による影響はなく縫合不全はなかったと報告している．Hishinumaら[16]は1例の膵管空腸吻合部の縫合不全，1例の胆管空腸吻合部の縫合不全，2例の肝動脈破綻による出血を認めたとし，照射量と合併症の関連を示唆している．自験例では縫合不全はなく肝十二指腸間膜の線維化

Table 1 Reported cases of extrahepatic cholangiocarcinoma after neoadjuvant radiation therapy

Author	Year	Number of patients	PORT (Gy)	Chemothrapy	Negtive margins	CR	PR	Major complications
Mcmasters[15]	1997	9	30 ～ 50.4	5-FU	9	3	5	0
Hishinuma[16]	1998	9	40.6 ～ 58.4	None	7	1	7	3
Katayose[14]	2007	5	40	gemcitabine	5	0	5	0
Tanemura[13]	2008	1	45	gemcitabine	1	1	0	0
Present case		1	30	TS-1	1	0	1	0

PORT；preoperative radiation therapy. CR；complete response. PR；partial response.

は軽度であったが，総線量が30Gyと比較的少なかったことが関与している可能性がある．

MacMasters，Hishinuma，片寄，種村および自験例の計25症例をまとめた（**Table 1**）．23例（92%）で断端陰性となり，腫瘍の完全寛解は5例(20%)であった．部分寛解18例をあわせると，奏効率は92%であった．重大な合併症は3例（12%）に認められた．

吻合・剥離の問題点を考慮すると，切除可能な症例に術前放射線療法を行うのは現実的ではない．したがって，根治切除可能な症例では切除を行い断端陽性となった場合は術後放射線療法を行うという治療方針が妥当と考える．切除不能で放射線療法を行った症例では，根治切除の可能性を念頭において再評価すべきである．

放射線化学療法後に切除を行うことが予後の改善につながるかについては今後の研究が待たれる．しかし，断端陰性手術のみが胆管癌の唯一の根本的治療である現状にあっては，根治切除の適応を拡大するという点において術前放射線化学療法は有意義であると考える．

文　献

1) Fields JN, Emami B：Carcinoma of the extrahepatic biliary system. —Results of primary and adjuvant radiotherapy. Int J Radiat Oncol Biol Phys **13**：331—338, 1987
2) Veeze-Kuijipers B, Meerwaldt JH, Lameris JS et al：The role of radiotherapy in the treatment of bile duct carcinoma. Int J Radiat Oncol Biol Phys **18**：63—67, 1990
3) Gonzalez GD, Gouma DJ, Rauws EA et al：Role of radiotherapy in particular intraluminal brachytherapy, in the treatment of proximal bile duct carcinoma. Ann Oncol **10**：215—220, 1999
4) Cameron JL, Pitt HA, Zinner MJ et al：Management of proximal cholangiocarcinomas by surgical resection and radiotherapy. Am J Surg **159**：91—98, 1990
5) Gerhards MF, van Gulik TM, Gonzalez GD et al：Results of postoperative radiotherapy for resectable hilar cholangiocarcinoma. World J Surg **27**：173—179, 2003
6) Hughes MA, Frassica DA, Yeo CJ et al：Adjuvant concurrent chemoradiation for adenocarcinoma of the distal common bile duct. Int J Radiat Oncol Biol Phys **18**：63—67, 1990
7) 高田忠敬，二村雄次：胆道外科．医学書院，東京，2005，p198—200
8) Nagino M, Kamiya J, Nishio H et al：Two hundred forty consecutive portal vein embolizations before extended hepatectomy for biliary cancer. Ann Surg **243**：364—372, 2006
9) 日本胆道外科研究会：胆道癌取扱い規約．第5版．金原出版，東京，2003
10) 大星章一：癌放射線療法の病理学. 木本誠二編. 現代外科学大系 14. 中山書店，東京，1972，p163—170
11) Czito BG, Anscher MS, Willett CG et al：Radiation therapy in the treatment of cholangiocarcinoma. Oncology **20**：873—884, 2006
12) 志摩泰生，古北由仁，西村公男ほか：放射線化学療法が有効で切除しえた肝内胆管癌の1例. 胆と膵　**29**：567—571, 2008
13) 種村彰洋，五嶋博道，加藤弘幸ほか：術前化学放射線療法が著効した上中部胆管癌の1切除例. 胆と膵　**29**：263—269, 2008
14) 片寄　友，江川新一，海野倫明：胆管癌に対するNeoadjuvant chemotherapy（chemoradiationを含む）の試み．肝・胆・膵　**55**：969—977, 2007
15) McMasters KM, Tuttle TM, Leach SD et al：Neoadjuvant chemoradiation for extrahepatic cholangiocarcinoma. Am J Surg **174**：605—609, 1997
16) Hishinuma S, Ogata Y, Matsui J et al：Preoperative radiotherapy for cancer of the extrahepatic bile duct. Am J Clin Oncol **21**：203—208, 1998
17) Rea DJ, Heimbach JK, Rosen CB et al：Liver transplantation with neoadjuvant chemoradiation

is more effective than resection for hailer cholangiocarcinoma. Ann Surg **242**：451—461, 2005

A Resected Case of Hilar Cholangiocarcinoma Effectively treated by Preoperative Radiation Therapy

Takao Nishimura, Yasuo Shima, Kazuhide Ozaki, Yuichi Shibuya,
Toshio Nakamura, Madoka Hamada, Yasuo Fukui, Yutaka Nishioka,
Toshikatu Taniki and Tadashi Horimi
Division of Digestive Surgery, Kochi Health Sciences Center

A seventysomething woman with general fatigue and liver dysfunction was found in computed tomography (CT) to have hilar cholangiocarcinoma. Endoscopic retrograde cholangiopancreatography (ERCP) indicated that a tumor occupied the left hepatic duct and spread to the bifurcation of the posterior and anterior branch of the right hepatic duct, necessitating hepatic trisegmentectomy was necessary to achieve margin negative resection and save margins for suturing. Because impaired liver function made the tumor unresectable as is, we conducted external-beam radiation of 30Gy in 15 fractions, which was shown in CT and ERCP to reduce the tumor to a size, where we could conduct left hepatectomy with a negative surgical margin. Histological examination showed some carcinoma residue scattering at the confluence of the left and right hepatic duct. She was discharged in good health 16 days after surgery and has remained well for 7 the months since without sign of recurrence. We concluded that preoperative radiation therapy for cholangiocarcinoma is useful because it may convert an unresetable tumor to a resectable status.

Key words：cholangiocacinoma, preoperative chemoradiation, multi-disciplinary treatment

〔Jpn J Gastroenterol Surg 42：1413—1418, 2009〕

Reprint requests：Takao Nishimura　Department of Surgery, Graduate School of Medicine Kyoto University
54 Shogoin-Kawahara cho, Sakyo, Kyoto, 606-8507 JAPAN

Accepted：January 28, 2009

©2009 The Japanese Society of Gastroenterological Surgery　Journal Web Site：http://www.jsgs.or.jp/journal/