日消外会誌　42（9）：1545～1549，2009年

症例報告

胃癌を合併した腹腔動脈瘤の1手術例

NTT西日本大阪病院外科，大阪大学消化器外科[1]，田仲北野田病院外科[2]

木村　豊　星野　宏光[1]　矢野　浩司　岩澤　卓
團野　克樹　加納　寿之　大西　直　中村　隆[2]
門田　卓士　今岡　真義

症例は63歳の男性で，スクリーニングのための上部消化管内視鏡検査で胃角部小彎のType 0 IIcの早期胃癌と診断された．腹部造影CTで2cm大の腹腔動脈瘤を認めた．腹部血管造影検査では腹腔動脈に2cm大の嚢状の動脈瘤を認め，動脈瘤から総肝動脈，左胃動脈，脾動脈が分枝していた．胃癌を合併した腹腔動脈瘤の診断で幽門側胃切除術，動脈瘤切除，総肝動脈―脾動脈吻合による血行再建を行った．腹腔動脈瘤は内弾性板の断裂した嚢状動脈瘤で，胃癌は管状腺癌：高分化型でType 0 IIc，T1（M），N0，H0，P0，CY0，M0，Stage IAの診断であった．腹腔動脈瘤は比較的まれな疾患で，胃癌を合併した腹腔動脈瘤に対して瘤切除および幽門側胃切除術を同時に行った報告例は本症例のみであるので文献的考察を加えて報告する．

はじめに

腹腔動脈瘤は内臓動脈瘤のなかでも比較的まれな疾患であるが，2cmを超えるものでは破裂の危険が高くなるため治療の対象と考えられている[1)2)]．胃癌症例と合併して同時に手術された症例は本邦ではこれまで3例報告されているが，いずれも胃全摘術の症例である[3)~5)]．今回，我々は残胃への血流を考慮して腹腔動脈瘤切除と血行再建を伴った幽門側胃切除術を行ったので報告する．

症　例

症例：63歳，男性

主訴：なし

既往歴：喘息.

家族歴：特記すべきことなし.

現病歴：平成16年11月，左脛骨骨折治療のため入院中にスクリーニングのための上部消化管内視鏡検査で胃癌を指摘された．平成17年1月に加療目的で再入院した.

入院時現症：身長163cm，体重58kg，胸腹部に異常を認めなかった.

入院時検査所見：血液一般検査，生化学検査所見に異常を認めず，腫瘍マーカーはCEA，CA19-9とも正常範囲内であった.

上部消化管内視鏡検査：胃角部小彎に潰瘍を伴う2.5cm大のType 0 IIc病変を認め，生検でGroup V（管状腺癌：高分化型）の診断であった．超音波内視鏡検査では第3層内に不明瞭な低エコー領域が描出され，深達度はSMと診断された.

腹部造影CT：腹腔動脈幹に径2cm大の嚢状の動脈瘤を認めた（**Fig. 1A**）．動脈相の血管3D構築像では総肝動脈，左胃動脈，脾動脈は腹腔動脈瘤より分岐していた（**Fig. 1B**）.

腹部血管造影検査：腹腔動脈造影検査では，腹腔動脈に動脈瘤を認め脾動脈が造影されたが，総肝動脈はほとんど造影されなかった（**Fig. 2A**）．上腸間膜動脈造影検査では，膵頭部周囲の血管を介して総肝動脈，腹腔動脈瘤，脾動脈が造影された（**Fig. 2B**）.

胃癌に関しては，潰瘍を伴うSM癌の診断で，胃癌治療ガイドライン[6)]に従って，内視鏡的治療の適応はなく，縮小手術Bの適応と判断した．以上より，胃癌（L，less，Type 0 IIc，T1（SM）），腹腔動脈瘤の診断で，平成17年1月に手術を行っ

＜2009年1月28日受理＞別刷請求先：木村　豊
〒543-8922　大阪市天王寺区烏ヶ辻2―6―40　NTT西日本大阪病院外科

Fig. 1　A：Abdominal computed tomography showed a celiac artery aneurysm of 2cm in diameter (arrow). B：Three-dimensional arteriography demonstrated that common hepatic artery (CHA), splenic artery (SA) and left gastric artery (LGA) branched from celiac artery aneurysm (arrow).

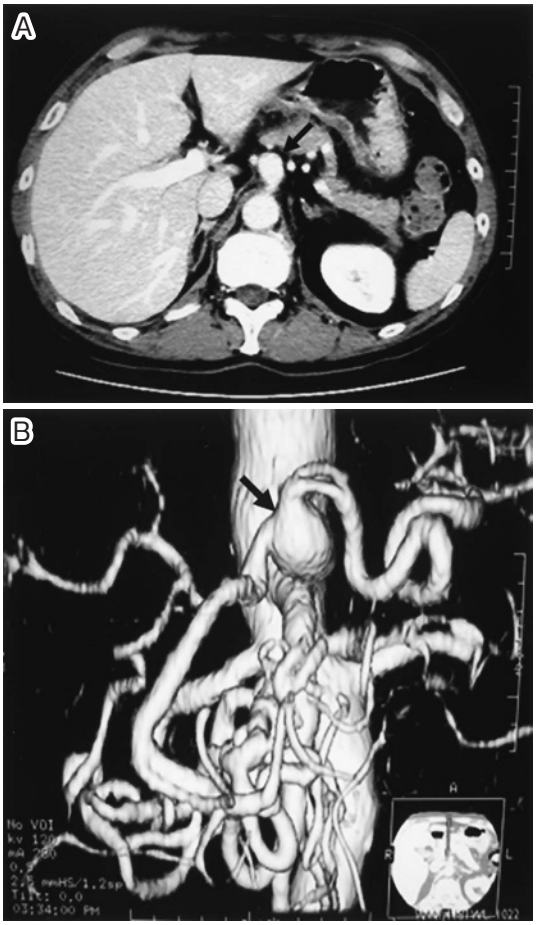

Fig. 2　Abdominal arteriography. A：Celiac arteriography showed aneurysm (arrow head) and SA. B：Arteriography from SMA demonstrated that CHA, celiac aneurysm (arrow head), SA and LGA were imaged through gastroduodenal artery (GDA).

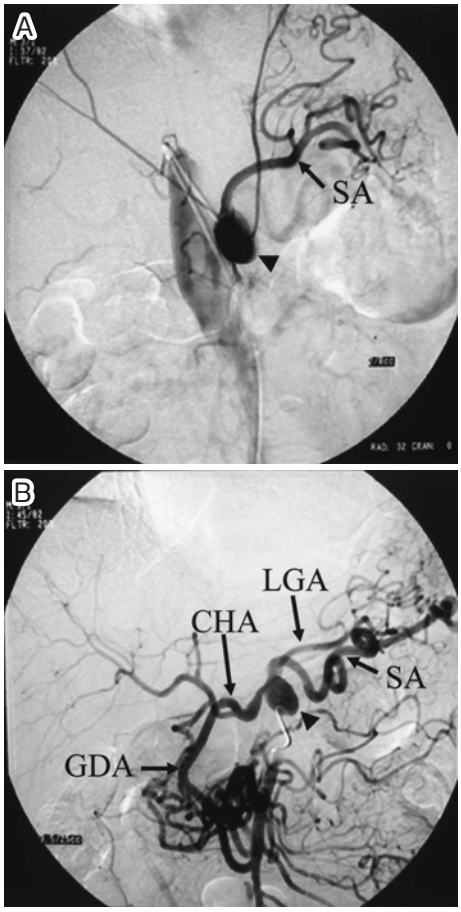

た．左胃動脈を切離してD1＋βのリンパ節郭清を伴う幽門側胃切除術を行った後，総肝動脈，脾動脈を根部で切離し，腹腔動脈瘤を切除した（**Fig. 3A**）．脾動脈の拍動が弱かったため，脾動脈を介した残胃への血流を確保する目的で総肝動脈と脾動脈を端々で血管吻合した（**Fig. 3B**）．再建はRoux-Y法にて行った．手術時間は6時間30分，出血量は232mlであった．

切除標本：胃はL，Lessの2.8×2.3cm大のType 0 IIc病変であった．腹腔動脈瘤は2.0cm大の嚢状の動脈瘤であった（**Fig. 4**）．

病理組織学的検査所見：胃は管状腺癌：高分化型で，T1 (M)，N0，H0，P0，CY0，M0，Stage IAであった．腹腔動脈瘤は嚢状に拡張し，内膜が肥厚した動脈瘤であった（**Fig. 5A**）．Elastica-van Gieson染色では，内弾性板の断裂および消失が認められ，仮性動脈瘤と診断された（**Fig. 5B**）．

術後にビリルビンの上昇を認めたが，保存的に軽快して術後15日目に退院した．

考　察

腹腔動脈瘤は比較的まれな疾患で，内臓動脈瘤

Fig. 3　Operative findings. A：CHA, SA and LGA branched from celiac artery aneurysm. B：CHA and SA were anastomosed after resection of celiac aneurysm.

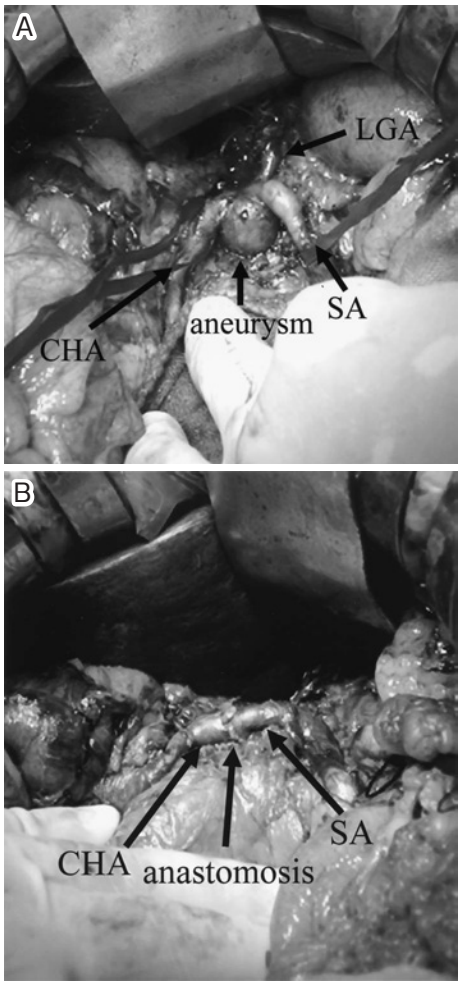

の中でも腹腔動脈瘤は 4～5.9% で，脾動脈，肝動脈，上腸間膜動脈に次いで 4 番目の頻度とされている[1)2)]．成因としては，動脈硬化，中膜変性，炎症，外傷などが考えられているが[7)]，正中弓状靭帯による腹腔動脈の圧迫も一因としてあげられている[8)]．本症例では腹腔動脈の起始部に狭窄があり乱流などの血流の変化が関与した可能性が考えられる．本邦では，川嶋ら[9)]が 1995 年までに 30 例をまとめて報告しているが，年齢は平均 56.3 歳で，性別は男性が 61.5% とやや多くなっていた．症状は

Fig. 4　Macroscopic findings of celiac artery of cut surface showed dilated aneurysm.

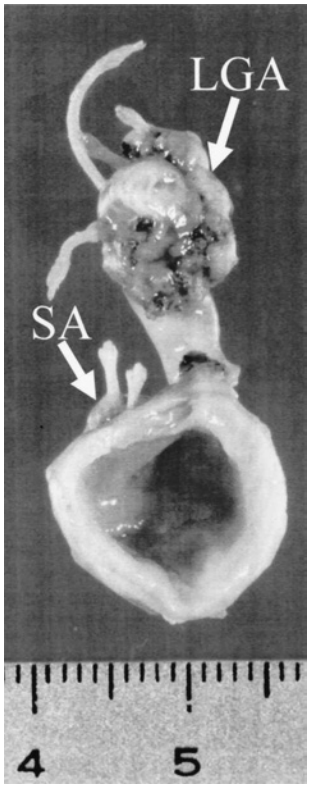

動脈瘤が大きくなれば腹部不快感，腹痛，背部痛などの症状を呈することもあるが，多くの症例は無症状で腹部超音波検査や腹部 CT などで偶然発見されることが多い．

2cm を超えるものでは破裂の危険が高くなるため治療が必要とされている[2)]．治療としては外科的手術と経カテーテル的塞栓術がある．外科的治療は瘤切除と血行再建が基本となる．瘤切除のみで血行再建を行わない方法でも上腸間膜動脈から胃十二指腸動脈を介して通常は肝の血流が保たれるとされているが，術中に血行を遮断して肝への血流を確認する必要がある[10)]．経カテーテル的塞栓術を行う場合も塞栓する前に上腸間膜動脈からの側副血行路の有無を確認し肝臓への血流を十分考慮しなければならない[11)12)]．

一方，腹腔動脈瘤と胃癌を合併した報告は，医学中央雑誌で「腹腔動脈瘤」,「胃癌」を keyword

Fig. 5　Microscopic findings of celiac artery aneurysm. A：Celiac artery was dilated saccately (H.E.×40). B：Internal elastic lamina of artery was disrupted (Elastica-van Gieson×100) (arrow).

に1983～2008年で検索したところ4例の報告を認め，1例は術後に腹腔動脈に仮性動脈瘤を生じた症例であったので，同時に治療を行った症例は本症例を含めて4例のみであった．過去の3例はいずれも胃全摘を行った症例であり，瘤切除後に残胃への血流を考慮する必要はなく，肝動脈の血行再建を行った症例が2例（肝動脈―腹腔動脈吻合，遊離脾動脈による置換），血行再建を伴わないAppleby手術を行った症例が1例であった[3)～5)]．本症例は，術前の腹部血管造影検査で腹腔動脈および上腸間膜動脈からの造影で総肝動脈の血流が遠肝性であることを確認していたことと瘤切除後の脾動脈の拍動が微弱であったことから，幽門側胃切除術を行った後の脾動脈を介する残胃への血流を確保するために，総肝動脈―脾動脈吻合を行い，残胃への良好な血流が温存された．

これまで，早期胃癌と腹腔動脈瘤を合併した症例に対して内視鏡的治療を行った報告例はなく，本症例でも術前診断からその適応はないと判断した．しかし，胃切除による残胃の血流障害や合併症などの危険性を考慮すると，診断的治療の意味を含めて，まず内視鏡的粘膜下剥離術などの内視鏡的治療を行うのも一法である．

なお，本症例の要旨は第63回日本消化器外科学会総会（2008年7月，札幌）において発表した．

文　献

1) Stanley JC, Wakefield TW, Graham LM et al：Clinical importance and management of splanchnic artery aneurysms. J Vasc Surg **3**：836―840, 1986
2) Stone WM, Abbas MA, Gloviczki P et al：Celiac arterial aneurysms：a critical reappraisal of a rare entity. Arch Surg **137**：670―674, 2002
3) 菅野英和，渡辺文明，菰田拓之ほか：腹腔動脈瘤を合併した早期胃癌の1例. 東北医誌　**113**：109, 2001
4) 仲丸　誠，松本賢治，長崎和仁ほか：進行性胃癌を併存した腹腔動脈瘤の1例. 日腹部救急医会誌　**20**：364, 2000
5) 加藤　誠，徳田　一，松繁　洋ほか：当科で経験した腹腔動脈瘤の2例. 日臨外医会誌　**50**：1933, 1989
6) 日本胃癌学会編：胃癌治療ガイドライン（医師用）．第2版．金原出版，東京，2004
7) Graham LM, Stanley JC, Whitehouse WM Jr et al：Coeliac artery aneurysms：historic (1745-1949) versus contemporary (1950-1984) differences in etiology and clinical importance. J Vasc Surg **2**：757―764, 1985
8) 奥井由佳子，工藤敏文，菅野範英ほか：腹腔動脈瘤の1手術例．手術　**57**：1717―1720, 2003
9) 川嶋隆久，上沢　修，布施勝生ほか：嚢胞状中膜壊死による腹腔動脈瘤の1手術例および本邦報告30例の検討. 日血管外会誌　**4**：813―819, 1995
10) 木村秀生，伊從敬二，佐藤　紀：腹腔動脈瘤. 血外　**20**：15―19, 2001
11) 三角隆彦，西川　邦，安戸幹人ほか：経カテーテル的動脈塞栓術により救命した腹腔動脈瘤破裂の1例．日心臓血管外会誌　**29**：389―392, 2000
12) 藤永康成，宮山士朗，赤倉由佳里ほか：パルマッツステントを併用し塞栓した広基性腹腔動脈瘤の1例．IVR **16**：247―250, 2001

An Operative Case of Celiac Artery Aneurysm with Gastric Cancer

Yutaka Kimura, Hiromitsu Hoshino[1], Hiroshi Yano, Takashi Iwazawa,
Katsuki Danno, Toshiyuki Kanoh, Tadashi Ohnishi, Takashi Nakamura[2],
Takushi Monden and Shingi Imaoka
Department of Surgery, NTT West Osaka Hospital
Department of Gastroenterological Surgery, Osaka University[1]
Department of Surgery, Tanakakitanoda Hospital[2]

A 63-year-old man found in gastrointestinal endoscopy screening to have type 0 IIc early gastric cancer of the lower third of the stomach was also found to have a celiac artery aneurysm in abdominal CT staging. Abdominal angiography showed that the common hepatic artery, splenic artery, and left gastric artery branched from a celiac artery aneurysm 2cm in diameter. We simultaneously conducted distal gastrectomy with Roux-Y reconstruction and aneurysmectomy with arterioarterial anastomosis of the common hepatic and splenic arteries. The celiac artery aneurysm was saccular with internal elastic lamina disruption, pathologically diagnosed as well-differentiated tubular adenocarcinoma, Type 0 IIc, T1 (M), N0, H0, P0, M0, Stage IA. Celiac artery aneurysms are quite rare and this is, to our knowledge, the first case of a celiac artery aneurysm simultaneously treated with aneurysmectomy and distal gastrectomy for gastric cancer in Japan.

Key words：celiac artery aneurysm, gastric cancer, distal gastrectomy

〔Jpn J Gastroenterol Surg 42：1545—1549, 2009〕

Reprint requests：Yutaka Kimura Department of Surgery, NTT West Osaka Hospital
2-6-40 Karasugatuji, Tennojiku, Osaka, 543-8922 JAPAN

Accepted：January 28, 2009

©2009 The Japanese Society of Gastroenterological Surgery Journal Web Site：http://www.jsgs.or.jp/journal/