日消外会誌　42（11）：1658～1663，2009年

症例報告

門脈ガス血症を呈し胃穿孔を伴った胃軸捻転症の１例

大垣市民病院外科

塚原　哲夫　　磯谷　正敏　　原田　　徹　　金岡　祐次
亀井桂太郎　　前田　敦行　　高橋　　祐

症例は76歳の女性で，パーキンソン病と肺結核症手術の既往がある．2008年2月中旬に突然の腹痛が出現したため，当院救急外来へ搬送された．腹部は膨隆し，心窩部を中心に圧痛と筋性防御を認めた．腹部単純X線検査で胃の著明な拡張を認め，腹部CTでは胃拡張とともに多量の遊離ガス像および肝内門脈枝にガス像を認めた．以上の所見から，消化管穿孔性腹膜炎の診断で緊急手術を施行した．開腹すると胃前庭部が左上腹部へ短軸方向に180度捻転し，胃底部に穿孔部を認めた．間膜軸性胃軸捻転症に伴う胃穿孔と診断し，捻転整復，穿孔部切除，縫合閉鎖，胃前壁固定術を施行した．術後，左横隔膜下膿瘍を合併したが経皮的ドレナージによって軽快し，術後第45病日に退院した．門脈ガス血症と穿孔を伴った胃軸捻転症の報告は我々が調べえたかぎり国内外で１例のみと極めてまれで，自験例が２例目であり文献的考察を加えて報告する．

はじめに

胃軸捻転症はまれな疾患であり臨床上遭遇する機会は少ない．しかし，その急性型では血流障害を来し，出血，穿孔，壊死などの重篤な合併症を併発することが知られている[1]．また，門脈ガス血症（portal venous gas；以下，PVG）は腸管壊死などに伴って発症することが多く，予後不良の徴候とされている[2]．今回，我々は胃穿孔とPVGを伴った胃軸捻転症に対し，発症後早期に外科的治療を行い救命しえた１例を経験したので報告する．

症　　例

患者：76歳，女性

主訴：腹痛

既往歴：41歳時に子宮筋腫で子宮全摘術．42歳時に肺結核症で左肺胸郭形成術．64歳時からパーキンソン病で内服治療中．

現病歴：2008年2月中旬に突然の腹痛が出現したため，当院救急外来へ搬送された．

＜2009年3月25日受理＞別刷請求先：塚原　哲夫
〒503-8502　岐阜県大垣市南頬町4―86　大垣市民病院外科

現症：身長145cm，体重34kg，血圧129/62 mmHg，脈拍78回/分，体温37.6度．腹部は膨隆，腸蠕動音は低下し，心窩部を中心に腹部全体の圧痛および筋性防御を認めた．

入院時検査所見：白血球13,840/mm^3，CRP 1.49 mg/dlと軽度の炎症所見を認めたが，CPK，AST，LDHの上昇は認めなかった．また，動脈血ガス分析ではアシドーシスは認めなかった．

胸部単純X線検査：左胸郭形成術後に伴う横隔膜の挙上を認めた（**Fig. 1**）．

腹部単純X線検査：胃の著明な拡張を認めた（**Fig. 2**）．

腹部CT：肝表面に多量の遊離ガス像および肝左葉に樹枝状の門脈ガス像を認め，胃の著明な拡張も認めた（**Fig. 3a, b**）．

腹部CT直前から血圧79/48mmHg，脈拍130回/分，呼吸数61回/分とショック状態となった．

以上の所見から，消化管穿孔性腹膜炎と診断し，症状出現から9時間後に緊急手術を施行した．

手術所見：上腹部正中切開で開腹すると，腹腔内に多量の遊離ガスと暗赤色の腹水，食物残渣を認めた．胃前庭部が胃底部の腹側に折れ曲がる形

Fig. 1 Chest X-ray showed an elevated left diaphragm after thoracoplasty for tuberculosis.

Fig. 2 Abdominal X-ray showed significantly dilated gastric air.

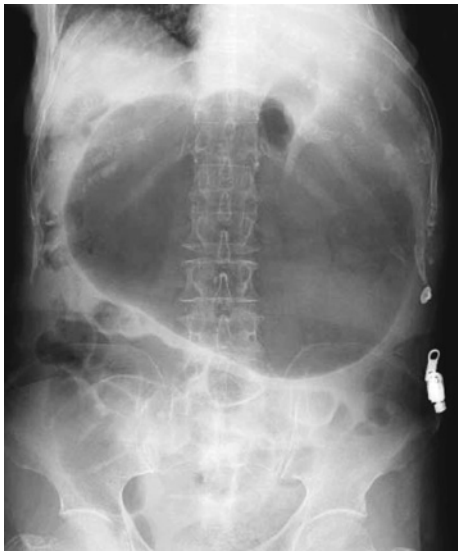

で捻転し，胃底部が広範に壊死に陥っておりその一部に約3cmの裂創のような穿孔部を認めた(**Fig. 4a, b**)．以上の所見より，間膜軸性胃軸捻転症に伴う胃穿孔と診断した．胃切除術も考慮したが，ショック状態で過大侵襲と考え，捻転を用手的に整復した後，穿孔部をその周囲壊死組織も含めて切除し，縫合閉鎖を行った．また，再捻転防止のため胃前壁を壁側腹膜に固定した．

Fig. 3 Abdominal CT scan demonstrated hepatic portal venous gas in the left lobe, free air (a) and extremely dilated stomach (b).

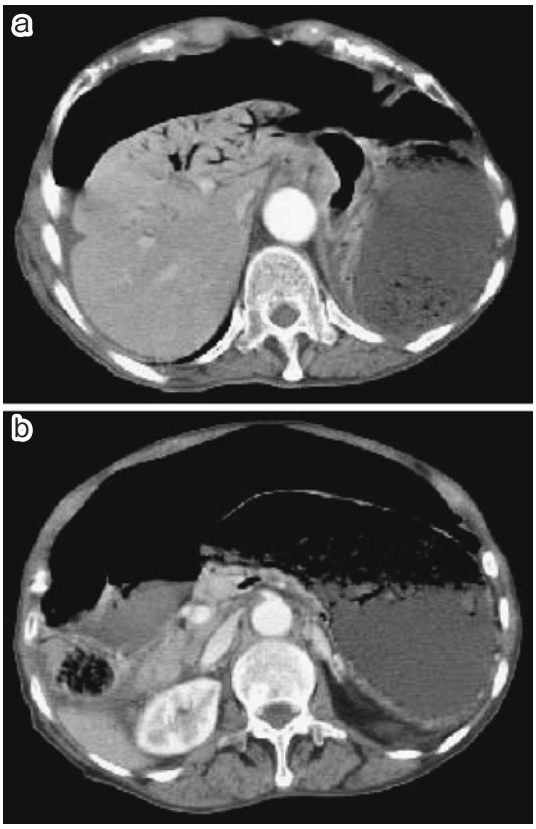

術後は敗血症性ショックに対する集中的治療で徐々に軽快した．術後第15病日の腹部CTで門脈ガス血症の消失を認めたが，左横隔膜下膿瘍を合併したため，経皮的ドレナージで軽快し，術後第45病日に退院した．

考　察

胃軸捻転症とは，胃の全体あるいは一部が生理的範囲を超えて捻転し，胃内容の通過障害を来した形態異常である．1940年にSingleton[3]によって，1)捻転軸により噴門と幽門を結んだ線を中心軸として180度以上捻転した臓器軸性(長軸性)，臓器軸と垂直の軸（小彎と大彎を結んだ線）を中心軸として180度以上捻転した間膜軸性（短軸性)，および複合型，2）捻転の程度により完全型

Fig. 4　Operative findings showed mesenteroaxial volvulus of the stomach and gastric perforation in the fundus（a）（b：schema）.

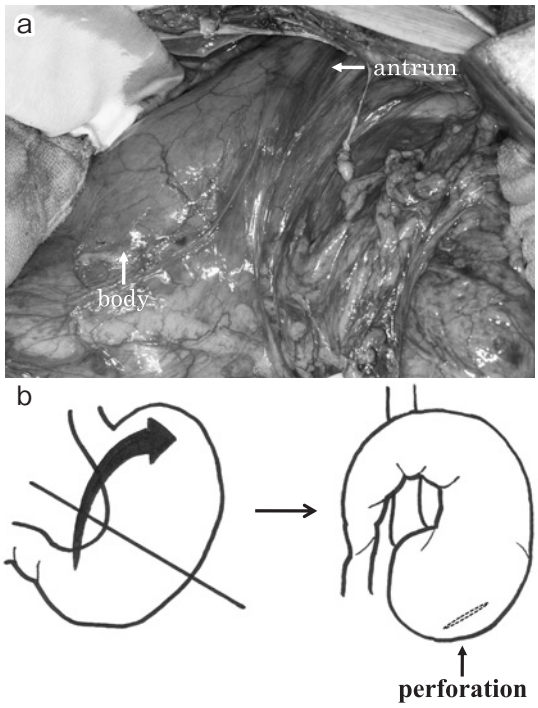

と部分型，3)捻転の方向により前方型と後方型，4）原因により特発性と続発性，5）発症時期により急性型と慢性型，とに分類されている．この分類法に従うと，Wastell ら[4]の 206 例の集計では，捻転軸では臓器軸性が 59%，間膜軸性は 29% であった．捻転の程度では完全型が 93%，方向では前方型が 87%，発症時期では急性型が 60% であった．原因は新生児，小児の場合では胃固定靭帯の固定不全や欠如，多臓器との複合奇形などによる特発性が多い．一方，成人では横隔膜ヘルニア，横隔膜弛緩症，食道裂孔ヘルニア，胃，十二指腸の悪性腫瘍などによる続発性が 70% を占めている．自験例の胃軸捻転症は間膜軸性，完全型，前方型，急性型，胸郭形成術に伴う横隔膜挙上による続発性と考えられた．

胃軸捻転症の症状としては，Borchardt[5]の 3 徴，すなわち，①吐物のない嘔気，②上腹部膨満感，③胃管挿入不可，が知られているが，慢性型の胃軸捻転症ではこれらの症状を呈することは少なく，一般に診断は困難である．

腹部単純 X 線検査での仰臥位の胃拡張像と，立位での穹窿部と前庭部により形成される 2 重ガス像，上部消化管造影検査での，長軸に沿った捻れと大彎が小彎の上方に位置する upside-down 像（臓器軸性捻転）や胃の逆 α 像（間膜軸性捻転）などが胃軸捻転症での特徴的所見と言われている．自験例では著明な胃拡張を認め，胃軸捻転症を疑った．しかし，腹部 CT では多量の遊離ガス像とともに門脈ガス血症を認め，一般状態不良であったため，上部消化管造影検査を施行することなく，消化管穿孔性腹膜炎と診断し，緊急手術を行ったので，確定診断には至らなかった．一般状態が安定していれば，上部消化管造影検査により胃穿孔を伴った胃軸捻転症の確定診断に至った可能性は高い．

治療では，胃管挿入による減圧，内視鏡的整復などの保存的療法が試みられる．しかし，急性型では死亡率が 30% と高く，速やかな外科的整復術が必要になる場合が多い．外科治療の必要なのは，①胃穿孔や大量出血を起こしている症例，②臓器軸性捻転で噴門部閉塞があり胃管や内視鏡の挿入が不能な症例，③保存的療法で改善しない症例，④再発を繰り返す症例などであり，特に前 3 者は緊急手術が必要である[1]．手術法は軸捻転の整復，胃の固定，必要があれば，胃の壊死・穿孔・出血などの合併病変の処置，食道裂孔ヘルニアなどの捻転の原因病変の処置を行う．従来は開腹手術が施行されていたが，近年では，発症早期で全身状態が安定している症例や慢性に経過している症例に対して，腹腔鏡下手術が施行されるようになってきている[6)7]．急性型で虚血，穿孔などの局所病変の進行例には，胃切除などが選択される場合もある．

成人における穿孔を伴った胃軸捻転症の報告例は，医学中央雑誌で 1983 年から 2008 年までの期間で「胃軸捻転症」,「穿孔」を key word に検索した結果，会議録を含め 7 例[8)~14)]の報告があるのみであった．平均年齢は 61.3 歳，男性 4 例，女性 3 例で，全例に緊急手術が施行され，穿孔部位は胃

Table 1　Reported cases of gastric volvulus with hepatic portal venous gas

Case	Author	Year	Age/Sex	Symptoms	Type of volvulus	Etiology	Free air	Gastric emphysema	Perforation	Ischemia	Treatment	Prognosis
1	Haswell[17]	1979	69/M	abdominal pain	mesenteroaxial	hiatus hernia	−	+	−	−	hernia repair, gastrostomy	alive
2	Hughes[18]	1986	48/M	abdominal pain	organoaxial	hiatus hernia	−	+	−	+	hernia repair	alive
3	Kawakami[19]	2001	92/M	vomiting	organoaxial	traumatic diaphragmatic hernia	−	+	−	+	hernia repair, gastropexy	alive
4	Asami[11]	2002	52/M	abdominal pain	mesenteroaxial	idiopathic	+	+	+	+	total gastrectomy	alive
5	Ito[20]	2007	39/M	vomiting	mesenteroaxial	idiopathic	−	−	−	+	total gastrectomy	alive
6	Our case		76/F	abdominal pain	mesenteroaxial	elevated diaphragm after thoracoplasty	+	−	+	+	partial gastrectomy, gastropexy	alive

体上部から胃体中部であり，小彎側が3例，大彎側が2例，また捻転軸は臓器軸性2例，間膜軸性4例と胃の血流支配領域，捻転軸に一定の傾向が得られず，どの部位にも穿孔が起こりうることが分かった．穿孔の最大径の平均は1.9cmであった．また，すべての症例において，術中所見で粘膜虚血がみられ，捻転が高度な場合には血流障害が起こり，壊死，穿孔に陥ることが示唆された．予後に関しては記載のある6例でいずれも生存退院していた．これは，穿孔による自覚症状が強く，症状出現から診断，手術までの時間が比較的短時間であったことが要因として考えられる．自験例では胃底部が広範に壊死となり穿孔を伴っていたため，胃切除術の適応とも考えられたが，ショック状態であり，高侵襲および合併症を考慮して，捻転整復，穿孔部切除，縫合閉鎖，胃前壁固定術にとどめた．

PVGは1955年にWolfeら[15]が腸管壊死を伴う6例の新生児症例に，肝領域の線状ガス陰影が認められたことを報告したのが最初である．PVGの原因として，Liebmannら[16]は，①腸管の壊死，炎症，潰瘍などによる粘膜の損傷（mucosal damage），②イレウスや注腸造影検査，内視鏡検査での空気注入などによる過度の腸管内圧の上昇（bowel distension），③ガス産生菌の門脈内移行（sepsis）をあげている．自験例では術前にPVGの原因として，腸管の異常所見を認めなかったことから，胃拡張による内圧上昇が原因の一つであると考えられたが，実際は，胃軸捻転症に伴う胃拡張による胃内圧亢進と胃粘膜の壊死性変化がPVGの原因と思われた．以前は，PVGは緊急手術の絶対的適応と考えられていた．しかし，近年の画像診断の進歩により，保存的治療が可能なさまざまな疾患でのPVGが報告され，PVGが必ずしも緊急手術の絶対的適応ではなくなっている．Kinoshitaら[2]は，腸管壊死のないPVGの死亡率は30%以下であるが，PVGのうち腸管壊死を合併した症例は182例中79例（43.4%）に認め，その死亡率は75%と高値で予後不良であったと述べている．したがって，PVGを認めた場合には，手術適応の判断は腸管壊死の有無による．理学的

所見に加え，検査所見，画像所見より腸管壊死が存在しないことが明らかであれば保存的治療が可能であるといえる．このことは，胃軸捻転症にも当てはまる．自験例では術前検査で明らかな腸管壊死の所見は認めなかったが，消化管穿孔を伴っており，結果として緊急手術を選択した．

PVG を伴った胃軸捻転症の報告例は，医学中央雑誌で 1983 年から 2008 年までの期間で「胃軸捻転症」,「門脈ガス血症」を key word に検索した結果，会議録を含め 2 例の報告があり，また「胃軸捻転症」,「穿孔」を key word に検索し，それぞれの文献を詳細に検討したところ 1 例の報告を認めた．さらに，PubMed で「gastric volvulus」,「portal venous gas」を key word に検索した結果，2 例の報告があり，自験例を含め 6 例のみであった (**Table 1**)[11)17)~20)]．その中で，胃穿孔を伴ったものは 2 例のみであった．平均年齢は 62.7 歳，男性 5 例，女性 1 例で，主訴は腹痛 4 例，嘔吐 2 例，捻転軸は臓器軸性 2 例，間膜軸性 4 例，原因は特発性 2 例，続発性 4 例であった．術中所見で穿孔を認めた 2 例の術前画像検査所見では遊離ガスを認めた．また，胃壁内ガス像を 4 例に認め，術中所見で粘膜虚血が 5 例にみられた．これらも自験例のように PVG を来す要因と密接に関連していると考えられた．全例に緊急手術が施行され，術式はヘルニア修復術 3 例，胃全摘術 2 例，胃腹壁固定術 2 例，胃瘻造設術 1 例，胃部分切除術 1 例であった．術前，術中に虚血の範囲の十分な検討が困難のため over-surgery になりがちである．予後は死亡率の高い病態にも関わらず，6 例すべてで生存退院していた．これらは早期診断と適切な外科的治療により救命できたと思われる．

文　献

1) 青木達哉：胃軸捻転症．外科　**65**：274―278, 2003
2) Kinoshita H, Shinozaki M, Tanimura H et al：Clinical features and management of hepatic portal venous gas. Arch Surg **136**：1410―1414, 2001
3) Singleton AC：Chronic gastric volvulus. Radiology **34**：53―61, 1940
4) Wastell C, Ellis H：Volvulus of the stomach. A review with a report of 8 cases. Br J Surg **58**：557―562, 1971
5) Borchardt M：Zur pathologie und Therapie des Magenvolvulus. Arch Klin Chir **74**：243―260, 1904
6) Umehara Y, Kimura T, Okubo T et al：Laparoscopic gastropexy in a patient with chronic gastric volvulus. Surg Laparosc Endosc **2**：261―264, 1992
7) Koger KE, Stone JM：Laparoscopic reduction of acute gastric volvulus. Am Surg **59**：325―328, 1993
8) 小松淳二，嘉和知靖之，辻　美隆ほか：穿孔を来たした胃軸捻転症の 1 例．日救急医会関東誌 **10**：426―427, 1989
9) 村田裕彦，豊田暢彦：胃軸捻転症による胃穿孔を契機に発見された Zollinger-Ellison 症候群の 1 例．日臨外会誌　**59**：691, 1998
10) 西谷暁子，岩瀬和裕，檜垣　淳ほか：急性胃軸捻転症に伴う胃穿孔の一例．日腹部救急医会誌 **22**：448, 2002
11) 浅海信也，齋藤義之，轟木秀一ほか：異時性に S 状結腸と胃の軸捻転症をきたした 1 症例. 日腹部救急医会誌　**22**：813―817, 2002
12) 山元英資，藤山泰二，羽田野雅英ほか：Parkinson 病フォロー中に胃軸捻転症に伴う胃穿孔を来たした 1 例．日腹部救急医会誌　**28**：357, 2008
13) 中川陽史，弥政晋輔，松田眞佐男：穿孔をきたした胃軸捻転症の 1 例．日腹部救急医会誌　**28**：617―620, 2008
14) 吉野耕平，魚森俊喬，嵩原一祐ほか：胃軸捻転症に伴った胃穿孔の 1 例．日臨外会誌　**69**：468, 2008
15) Wolfe JN, Evans WA：Gas in the portal veins of the liver in infants. Am J Roentgenol **74**：486―489, 1955
16) Liebmann PR, Patten MT, Manny J et al：Hepatic-portal venous gas in adults. Ann Surg **187**：281―287, 1978
17) Haswell DM, Carsky EW：Hepatic portal venous gas and gastric emphysema with survival. Am J Roentgenol **133**：1183―1185, 1979
18) Hughes DG, Barker CS：Adult survival with portal venous gas secondary to acute gastric dilataion. Clin Radiol **37**：603, 1986
19) 川上克彦，原田勝久，麓　祥一ほか：門脈ガス血症及び胃壁内気腫を呈した絞扼性胃軸捻症の一例．日腹部救急医会誌　**21**：1074, 2001
20) 伊藤紀子，中本充洋，野口純也ほか：門脈ガス血症を呈した胃軸捻転症の 1 例. 日臨外会誌　**68**：2740―2744, 2007

A Case of Gastric Volvulus with Hepatic Portal Venous Gas and Gastric Perforation

Tetsuo Tsukahara, Masatoshi Isogai, Toru Harada, Yuji Kaneoka,
Keitaro Kamei, Atsuyuki Maeda and Yu Takahashi
Department of Surgery, Ogaki Municipal Hospital

Gastric volvulus with hepatic portal venous gas and perforation is very rare, with only 1 case, to our knowledge, reported case to date. A 76-year-old woman with a history of Parkinson's disease and thoracoplasty for pulmonary tuberculosis admitted for sudden abdominal pain onset was found on physical examination to have abdominal distension with tenderness and muscular defense in the upper abdomen. Abdominal X-ray showed significantly dilated gastric air. Abdominal computed tomography (CT) also indicated prominent gastric dilatation, abdominal free air, and hepatic portal venous gas. She underwent emergency laparotomy under a diagnosis of gastrointestinal perforation. Operative findings showed mesenteroaxial volvulus of the stomach with perforation of the fundus, necessitating resection of the injured tissue and gastropexy. A postoperative left subphrenic abscess were treated by interventional radiology. The woman was discharged on postoperative day 45 with no sign of recurrence.

Key words：gastric volvulus, portal venous gas, perforation

〔Jpn J Gastroenterol Surg 42：1658—1663, 2009〕

Reprint requests：Tetsuo Tsukahara Department of Surgery, Ogaki Municipal Hospital
4-86 Minaminokawa-cho, Ogaki, 503-8502 JAPAN

Accepted：March 25, 2009

©2009 The Japanese Society of Gastroenterological Surgery Journal Web Site：http://www.jsgs.or.jp/journal/