日消外会誌　42（11）：1664～1669，2009年

症例報告

胃壁切開により切除しえた巨大十二指腸 Brunner 腺過形成の１例

諏訪赤十字病院外科，同　病理部*

五味　邦之　　梶川　昌二　　西山　和孝　　島田　　宏
矢澤　和虎　　代田　廣志　　中村　智次*

症例は 55 歳の女性で，検診上部消化管内視鏡検査で十二指腸に巨大腫瘍を指摘され当院を受診．腫瘍は十二指腸球部に茎を有し，十二指腸下行脚に伸びる粘膜下腫瘍様の形態であり，超音波内視鏡検査より Brunner 腺腫が疑われた．出血，嵌頓の危険性があり悪性も否定できないため切除が必要と考えられたが，内視鏡検査では全容の把握が困難であり内視鏡的切除では出血などの危険性があるため開腹手術を施行した．摘出標本は 6.5×1.5cm 大で，病理組織学的には Brunner 腺過形成であった．近年，Brunner 腺過形成の切除方法として内視鏡的切除の報告例が増加しているが，本例のような巨大腫瘍に対しては外科的切除の方が安全であり，また切開部位としては術後狭窄を回避するために症例によっては胃前壁切開も有効であると考えられた．

はじめに

近年，内視鏡検査の普及に伴い十二指腸 Brunner 腺腫の報告例は増加しており，十二指腸良性腫瘍の 29～31.2% を占めるとも報告されている[1)~3)]．その大きさは 2cm 以下が 61%，4cm 以下が 91% であり，6cm 以上となると 15 例しか報告されていない[4)~6)]．また，その切除方法としては内視鏡的切除術が理想ではあるが，症例によっては外科的切除術が好ましいとの意見もある[7)]．今回，我々は十二指腸球部に発生した径 6.5cm 大の巨大 Brunner 腺過形成を胃前壁切開により外科的に切除した 1 例を経験したので，若干の文献的考察を加えて報告する．

症　　例

症例：55 歳，女性

主訴：特になし

既往歴および家族歴：特記事項なし．

現病歴：2005 年 9 月に施行された検診上部消化管内視鏡検査にて十二指腸に巨大腫瘤を指摘され，精査加療目的に当院を受診した．

現症：眼瞼結膜に軽度の貧血を認めたが眼球結膜に黄疸は認めなかった．胸部に理学的異常所見は認めず，腹部は平坦，軟で腫瘤は触知しなかった．また，表在リンパ節も触知しなかった．

血液検査：RBC：$301\times10^4/mm^3$，Hb：7.8g/dl，Hct：25.6% と中等度の貧血を認めた．便潜血反応は陰性であり，その他の検査所見にも異常は認められなかった．

上部消化管内視鏡検査：十二指腸球部に正常粘膜に覆われた粘膜下腫瘍様の巨大腫瘤を認めた．腫瘤は十二指腸より幽門輪を越えて胃内に突出し山田 IV 型ポリープ状の形態を示していた（**Fig. 1**）．超音波内視鏡検査を施行したところ腫瘍は第 3 層から連続する全体に均一な高エコーを示し，内部に管腔構造を呈する無エコー帯が確認され Brunner 腺腫瘍が疑われた（**Fig. 2**）．出血などの危険性を危ぐして生検は施行していない．

上部消化管造影検査：十二指腸球部に基部を有する長径約 6cm，短径約 2cm で十二指腸下行脚に伸びる腫瘤が確認され，上部消化管内視鏡検査と併せて可動性のあるポリープ状の腫瘤であることが確認された（**Fig. 3**）．

腹部造影 CT：十二指腸に腫瘍性病変は確認で

＜2009 年 3 月 25 日受理＞別刷請求先：五味　邦之
〒392-8510　諏訪市湖岸通り 5―11―50　諏訪赤十字病院外科

Fig. 1 Esophago-Gastro-Duodenoscopy：The tumor was in Duodenal bulb covered with normal mucosa like a Submucosal tumor. The tumor went over pyloric ring and in Stomach. We think the tumor has good movability.

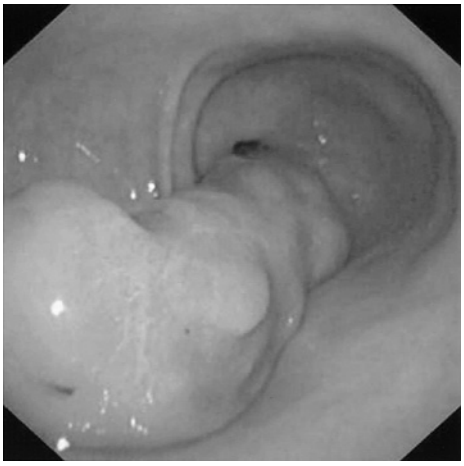

Fig. 2 Endoscopic Ultrasonography revealed the tumor grow from third layer with hyperechoic appearance and has cystic structure inside.

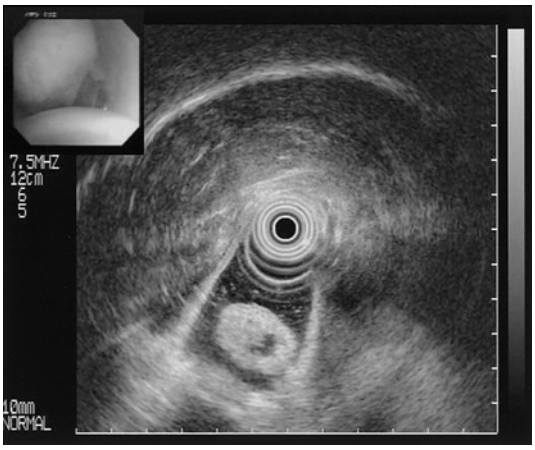

きなかった．また，肝，周囲リンパ節などに転移を疑う所見は認められなかった．

以上より，十二指腸 Brunner 腺腫瘍を疑い，巨大であるため嵌頓，幽門狭窄の危険性があり，また悪性も否定できなかったため切除術を施行する方針となった．内視鏡的切除も検討されたが，巨大であり全体像の観察が困難であり出血などの危険性も危ぐされたため，2005 年 11 月に開腹手術を施行した．

Fig. 3 Upper GI series revealed the tumor was in Duodenal bulb with a stem（⇒）and grow to descending part of duodenum.

手術：上腹部正中切開にて開腹した．腫瘍は十二指腸球部に可動性のある腫瘤として触知され，十二指腸漿膜面への露出や周囲臓器への転移を示唆する所見も認められなかった．十二指腸切開による術後狭窄などを回避するために胃幽門輪より約 2cm 口側の胃前壁に約 2cm にわたり胃の短軸方向に切開を置き，腫瘍を腹腔内に押し出してから根部で 2 重結紮後に切離した（**Fig. 4**）．胃の切開部は水平マットレス縫合にて閉鎖した．

摘出標本：腫瘍は肉眼的には長径 6.5cm×短径 1.5cm 大で，割面は黄白色充実性で内部に管腔を形成していた（**Fig. 5**）．

病理組織学的検査所見：腫瘍の表面は正常十二指腸粘膜に覆われており，粘膜下に Brunner 腺が分葉状に増殖していた．増殖 Brunner 腺は正常 Brunner 腺と同様なもので異型を認めないことから Brunner 腺過形成と診断された．悪性所見は認めなかった（**Fig. 6**）．

術後経過：術後経過は良好で術後 5 日目より経口摂取を開始し 14 日目に退院．2009 年 2 月現在，無再発・生存中である．

Fig. 4　Operative findings：We made incision about 2 cm length at the anterior wall of stomach and pushed the tumor out of duodenum into abdominal cavity.

Fig. 5　Removed tumor revealed size of 6.5cm×1.5cm with white solid component and has cavity inside.

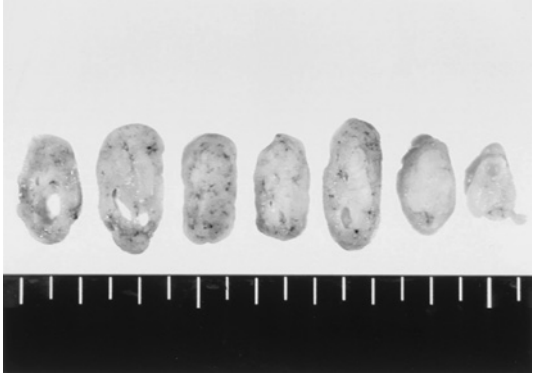

考　　察

Brunner 腺はアルカリ性粘液を産生する分泌腺であり，胃から運ばれてくる物質を中和する働きがある．その分布はおもに十二指腸球部で密であり肛門側ではその分布が疎となってくる．

従来，Brunner 腺腫と称されてきた病変は 1934 年に Foyrter[8]によって提唱されたが，病理組織学的検査所見に基づく質的診断名ではない[9]．その本態は Brunner 腺の過形成とする考え方が一般的であるが，Brunner 腺腫と Brunner 腺過形成の区別が明確になっておらず，両名称が曖昧に用いられているのが実状である．病理組織学的には主に粘膜固有層の深層から粘膜下層に分布する Brunner 腺の過形成であるが，最近では真の腺腫と考えられる病変の存在も指摘されており，組織構築の乱れ，核面積の増大や高い細胞増殖能（Ki-67 発現）などは Brunner 腺腫瘍であることを支持する所見として考えられている[9)10]．本症例は病理組織学的検査所見では組織構築の乱れ，核面積の増大，Ki-67 発現は認められず過形成であったため Brunner 腺過形成という名称を用いた．

Fig. 6　Brunner's gland without atypia proliferate under the normal mucosa of duodenum and we diagnosed Brunner's gland hyperplasia.

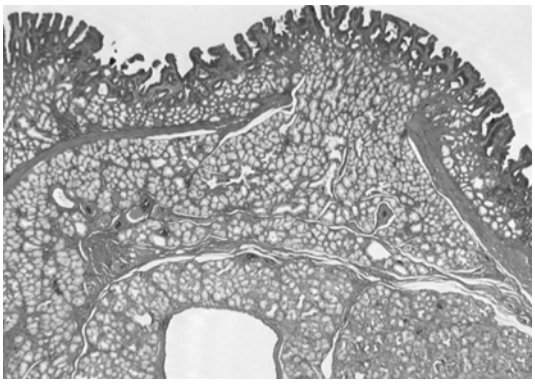

Brunner 腺腫・過形成（以下，本症）は内視鏡検査の普及に伴い，その報告数も増加している．先にも述べた通り，本邦では十二指腸良性腫瘍の 29～31.2% を占め，最も頻度が高いと報告されているが[1)~3)]，欧米では腺腫に次いで 2 番目の頻度である[2)]．好発部位は球部であるが，これは先に述べた Brunner 腺の分布が十二指腸球部に密になっているためと考えられる．

本邦の報告例では，大きさは 2cm 以下が 61%，4cm 以下が 91% であり，1975 年から 2008 年の間で MEDLINE および医学中央雑誌で「Brunner 腺腫」もしくは「Brunner 腺過形成」で検索した結果，6cm 以上となると 15 例しか報告されていない[4)~6)]．好発年齢は中島ら[11)]の報告によると 50 歳代と 60 歳代で約過半数を占め，男女比は 1：1 となっている．

本症の自覚症状としては心窩部不快感，腹痛，腹部膨満感，嘔吐，出血などであり無症状の症例

は17%とされている[12]．いずれも本症に特異的なものではなく，検診などで偶然に発見される症例が少なくない．本症例は無症状であったが，術前検査で貧血が確認されていた．しかし，便潜血反応が陰性であり，内視鏡検査で検索できる範囲では出血源となりうる潰瘍などが確認されなかったことから，貧血が本症により生じていたかは定かではない．

診断には上部消化管内視鏡検査が有用であり，正常粘膜に覆われた粘膜下腫瘍様の形態をとるものがほとんどである．このため，術前組織診断は困難な例が多く，エタノール局注による人工潰瘍形成によって組織診断を試みたが確定診断には至らず貧血が進行したとの報告もあり[13]，各種検査所見を総合的に判断する必要があると考える．本症の質的診断には超音波内視鏡検査が有用とする文献が多く，一般に第3層に連続する均一で等からやや高エコーを示し，内部に嚢胞形成を示唆する低エコーが認められることが特徴的である[10]．

鑑別診断としては粘膜筋板由来のgastrointestinal stromal tumor，Brunner腺腫内癌，異所性胃粘膜，カルチノイド，脂肪腫，迷入膵などが挙げられる．

本症の治療適応に関してはいくつかの報告があるが，腫瘍が20mm以上になると出血が30%と高頻度に認められるとの報告もあり[14]，また本症に限らず消化管粘膜下腫瘍は30mmを超えるものは悪性の可能性が考えられるとの報告もあるため[15]，無症状でも20mmを超えるものは治療の対象として考えるべきであろう．Brunner腺腫が悪性化した場合，潰瘍形成を伴うという報告例もあるが[16]，悪性に特徴的な所見はなく，また腫瘍が10mmでも悪性の報告例があり[17]，その適応は慎重に検討すべきだと思われる．

治療法としては，近年の内視鏡技術の進歩に伴い腫瘍径の大きなものでも内視鏡的ポリペクトミーの報告例が多く一般化しつつある．しかし，腫瘍径が大きなものでは栄養血管の存在が報告されており，切除後の出血などが危ぐされる．また，術前検査では腫瘍の全体像把握が困難な症例が少なくなく，切除後に腫瘍が幽門輪を超えずに回収不能になることも考慮すると腫瘍径が大きなものは開腹手術も選択されるべきだと考える．前述の検索しえた6cm以上の15例のうち13例が外科的切除術により摘出を行っており，内視鏡的に切除を行ったのは2例のみである．足立ら[7]は外科的切除術の適応として，①腫瘍が新生血管に富み出血が危ぐされる症例，②無茎性や広茎性で内視鏡的ポリペクトミーが危険と判断される症例，③腫瘍が巨大な症例などを挙げているが，本症例は③に当てはまり腫瘍径が大きく内視鏡検査では全体像の把握が困難であり，前述の悪性を疑う所見である潰瘍形成などの確認が困難であったため悪性も否定できず開腹手術による摘出を選択した．

開腹手術による摘出の術式に関しては，検索しえた開腹手術による報告例はすべて十二指腸切開により腫瘍を摘出しており[4)7)14)18)19]，特に藤井ら[18]はハンドアシスト法腹腔鏡を用いて3cmの腫瘍を摘出しその有用性を述べている．確かに，患者に対する侵襲，術後経過を考えると大変有用な方法と思われるが，施行するには腹腔鏡手術の術者の熟練が必要であり，また術前検査で腫瘍茎の存在部位が予測できていない症例には適応を慎重に考慮すべきだと思われる．

今回，本症例の腫瘍の茎は十二指腸球部に存在していたが，十二指腸切開により縫合不全，術後狭窄，胃排出遅延（delayed gastric emptying：DGE）などの合併症の危険性も報告されており[20]，我々は胃前壁切開を選択した．幽門輪から2cm口側の胃前壁の短軸方向に2cmの切開を置き，腫瘍を腹腔内に押し出してから根部を2重結紮することで摘出した．実際に術後第5病日からの経口摂取が可能であり，術後も狭窄，縫合不全などの合併症なく退院し良好な結果が得られた．しかし，本症例のように胃前壁を切開する術式の適応としては術前検査で，①腫瘍根部が球部の近位に存在し，胃内からの操作で根部処理が可能であること，②腫瘍が幽門輪を超えて胃内に牽引することが可能であることなどが確認できている症例に限られると考える．本症例は術前上部消化管内視鏡検査および上部消化管造影検査で両条件を満たしていることが確認できていたため胃前壁切開を選択し

た．腫瘍茎が球部遠位より肛門側に存在する症例では十二指腸切開はやむを得ないと思われる．

文　献

1) 田口　進，福富久之，中村耕三ほか：十二指腸隆起性病変の内視鏡的診断．Dig Endosc **8**：100―103, 1976
2) 中村卓次，山城守也，鈴木雄二郎ほか：十二指腸腫瘍．胃と腸　**4**：375―384, 1969
3) 鯉淵幸生，水口滋之，勅使河原修ほか：貧血を初症状として発見された Brunner 腺腫瘍の2例．北関東医　**43**：575―579, 1993
4) 羽田匡宏，平野　誠，野澤　寛ほか：巨大 Brunner 腺腫の1例．日臨外会誌　**66**：1333―1337, 2005
5) 藤井寿仁，高岡　亮，田川善啓ほか：巨大十二指腸ブルンネル腺腫の1例．消化器科　**41**：190―194, 2005
6) 齋藤詠子，今井幸紀，水野芳枝ほか：急性膵炎を併発した巨大十二指腸ブルンネル腺過形成の1例．Prog Dig Endosc **71**：88―89, 2007
7) 足立格郁，山本達人，安藤静一郎ほか：巨大な Brunner 腺腫の1例．日臨外会誌　**61**：968―971, 2000
8) Foyrter F：Uber Wucherrungen der Brunnerschen Drusen. Virchows Arch Path Anat **293**：509―526, 1934
9) 味岡洋一，渡辺英伸，成沢林太郎ほか：十二指腸の腫瘍・腫瘍様病変の病理．胃と腸　**28**：627―638, 1993
10) 隈元雄介，栗原直人，菊池　潔ほか：内視鏡下に切除しえた巨大十二指腸 Brunner 腺過形成の1例．日消外会誌　**38**：638―643, 2005
11) 中島典子，吉津伸司，宮田　一ほか：巨大十二指腸ブルンネル腺腫の1例と本邦報告例の検討．Prog Dig Endosc 消内視鏡の進歩　**26**：287―289, 1985
12) 中村卓次，岩丸宋彦，竹川　清ほか：十二指腸良性腫瘍の3例．外科　**25**：1041―1046, 1963
13) 川村晋平，稲森正彦，阿部泰伸ほか：診断に苦慮した十二指腸 Brunner 腺腫の1例．消臨　**5**：719―722, 2002
14) 西　　律，山本泰久，田口忠宏ほか：十二指腸ブルンネル腺腫の1例と本邦報告例の集計．日臨外医会誌　**43**：1101―1108, 1982
15) 宮元心一，縄野　繁，田尻久雄ほか：胃十二指腸球部（粘膜下腫瘍）．胃と腸　**34**：341―359, 1999
16) Itsuno M, Makiyama K, Omagari K et al：Carcinoma of duodenal bulb arising from the Brunner's gland. Gastroenterol Jpn **28**：118―125, 1993
17) Akino K, Kondo Y, Ueno A et al：Carcinoma of duodenum arising from Brunner's gland. Gastroenterology **37**：293―296, 2002
18) 藤井雅和，西田一也，竹中博昭ほか：ハンドアシスト法腹腔鏡下手術で切除しえた十二指腸 Brunner 腺腫の1例．山口医　**51**：71―75, 2002
19) 吉田暁正，泉　信一，野村昌史ほか：十二指腸球部に発生した4cm 大の Brunner 腺過形成の1例．胃と腸　**37**：1343―1347, 2002
20) 高屋敷吏，木村文夫，清水宏明ほか：十二指腸第I部切除術．臨外　**63**：1517―1523, 2008

A Case of Giant Brunner's Gland Hyperplasia in the Duodenum resected by Incising the Gastric Wall

Kuniyuki Gomi, Shoji Kajikawa, Kazutaka Nishiyama, Kou Shimada,
Kazuyuki Yazawa, Hiroshi Shirota and Tomotsugu Nakamura*
Department of Surgery and Department of Pathology*, Suwa Red Cross Hospital

A 55-year-old woman was found in esophagogastro duodenoscopy to have a large duodenal tumor in the duodenal bulb with a stem extending to the descending duodenum with a submucosal tumor-like appearance. Suspecting Brunner's gland adenoma based on endscopic ultrasonography, we considered resection to avoid bleeding and strangulation and potential of malignancy, but could not observe the entire tumor and felt endoscopic polypectomy to be risky. We conducted resection by with laparotomy, finding Brunner's gland hyperplasia involved in pathological diagnosis. The tumor was 6.5 cmlong. Reports of resection by endoscopic polypectomy for Brunner's gland adenoma have increased in number, but in the cases of huge tumors such as in this case, it is safer to conduct resection by laparotomy if the gastric wall can be incised.

Key words：Brunner's gland hyperplasia, duodenal tumor, operation

〔Jpn J Gastroenterol Surg 42：1664—1669, 2009〕

Reprint requests：Kuniyuki Gomi Department of Surgery, Suwa Red Cross Hospital
5-11-50 Kogandouri, Suwa, 392-8510 JAPAN

Accepted：March 25, 2009

©2009 The Japanese Society of Gastroenterological Surgery Journal Web Site：http://www.jsgs.or.jp/journal/