日消外会誌　42（11）：1682～1686，2009年

症例報告

透析患者に発生したアミロイドの沈着を伴った無石急性胆嚢炎の１例

庄内余目病院外科[1)]，秋田赤十字病院[2)]

吉川　雅輝[1)2)]　野末　　睦[1)]　小棚木　均[2)]

症例は56歳の男性で，4年前から慢性腎不全のため透析を受けている．今回，食後の右季肋部痛を主訴に来院．初診時，発熱と右季肋部圧痛を認め，Murphy徴候も陽性であった．血液検査で肝機能障害と炎症反応の上昇を認めた．画像検査では胆嚢の軽度腫大と壁の軽度肥厚を認めたが，明らかな結石はなかった．無石急性胆嚢炎として保存的に治療し，軽快したため退院した．しかし，その後も食後の右季肋部痛が続いたため，初診から4か月後に腹腔鏡下胆嚢摘出術を施行した．胆嚢結石はなく，病理組織学的検査では，胆嚢壁の線維化とアミロイドの沈着を認めた．術後，右季肋部痛は消失した．病理組織学的検査結果をふまえて可及的に他臓器のアミロイド沈着を検索したが認められなかった．何らかの機序で胆嚢にアミロイドが沈着し，それが原因となって急性胆嚢炎が惹起された極めてまれな例と考えられたので，文献的考察を加えて報告する．

はじめに

今回，我々は胆嚢壁内にアミロイドの沈着を認め，それが原因で引き起こされたと考えられる急性胆嚢炎を経験した．極めてまれ[1)2)]と考えられたので報告する．

症　　例

患者：56歳，男性

主訴：右季肋部痛

既往歴：31歳から下垂体機能低下症のため甲状腺ホルモンと副腎皮質ホルモンの補充療法，52歳からメサンギウム増殖性腎炎にて週3回の透析を受けている．

現病歴：2日前から食後の右季肋部痛を自覚し，経過をみたが改善しないため来院した．外来での検査で肝機能障害も認めたため，精査目的に入院した．

入院時現症：身長168cm，体重67kg，体温37.2℃．貧血，黄疸はなく，腹部では右季肋部に圧痛を認め，Murphy徴候陽性であった．

入院時検査所見：軽度の炎症所見と，肝胆道系酵素の上昇を認めた（**Table 1**）．なお，β2-ミクログロブリンは26.6mg/*l*であった．

Table 1　Laboratory data on admission

WBC	13,000 /μl	BUN	62.7 mg/dl
RBC	320×10⁴ /μl	Cre	11.8 mg/dl
Hb	10.2 g/dl		
Ht	30.4 %	Na	134 mEq/*l*
Plt	19.6×10⁴ /μl	K	5.6 mEq/*l*
		Cl	97 mEq/*l*
TP	5.5 g/dl		
T-Bil	1.8 mg/dl	CRP	1.2 mg/dl
AST	229 IU/*l*		
ALT	1,311 IU/*l*	β2-microglobulin	26.6 mg/*l*
ALP	1,024 IU/*l*		

画像検査所見：来院直後に施行した腹部USでは胆嚢の軽度腫大と壁のエコー輝度上昇を認めた．胆嚢内には胆泥を認めたが，結石の所見はなかった（**Fig. 1a**）．Sonographic Murphy signは陽性であった．ほぼ，同時に施行した腹部CTでは胆嚢の軽度腫大を認めるのみで，胆嚢周囲や胆管，肝臓に異常を認めなかった（**Fig. 1b**）．透析終了後，来院6時間後に施行したmagnetic resonance cholangiopancretography（以下，MRCP）ではpericholecystic high signalを伴う胆嚢の腫大を認

＜2009年3月25日受理＞別刷請求先：吉川　雅輝
〒010-1495　秋田市上北手猿田字苗代沢222―1　秋田赤十字病院外科

Fig. 1 a：The abdominal US showed brightness's rise of the gallbladder wall and slight swelling of the gallbladder.（white arrows indicated debris of the neck of gallbladder.）b：The abdominal CT showed the slight swelling of the gallbladder, but no change of density around gallbladder and no calcificated mass in the biliary tract. c：MRCP showed the slight swelling of the gallbladder but it didn't admit a defect in the gallbladder or common bile duct. White arrows indicated pericholecystic high signal.

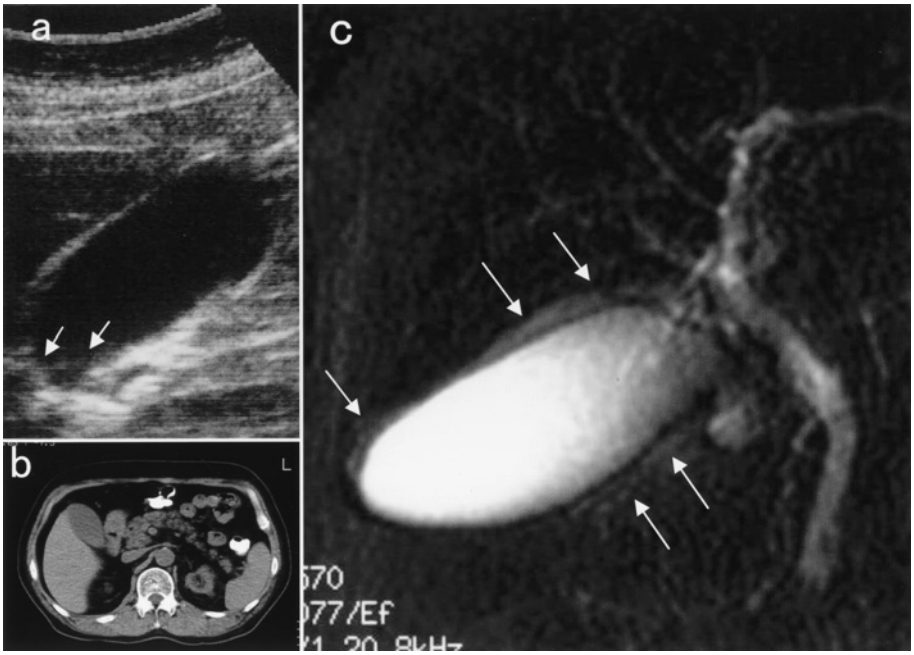

Fig. 2 The resected gallbladder wall showed edema and increased thickness. There was no stones in the gallbladder.

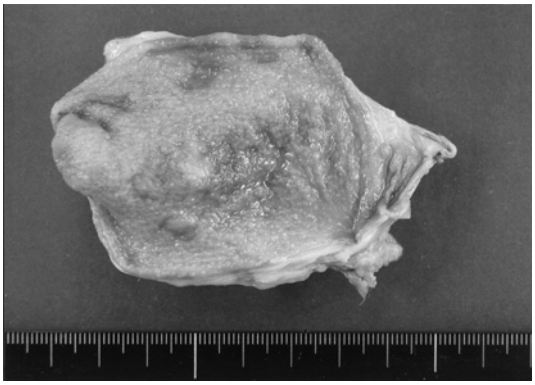

めたが，胆嚢内，胆管内に陰影欠損を認めなかった（**Fig. 1c**）.

以上から，胆嚢結石を伴わない急性胆嚢炎を疑って，絶食，抗生剤投与を行った．その結果，治療開始5日目には，肝機能は正常化し，平熱となり，経口摂取を開始した．入院21日目に退院した.

退院後経過：週に2〜3回の割合で食後の右季肋部痛が出現した. 発熱, 肝機能障害は認めなかったが，症状は軽快しなかった．慢性胆嚢炎によるもので手術適応と判断し，初診から4か月目に再入院のうえ，腹腔鏡下胆嚢摘出術を施行した.

手術所見：胆嚢は周囲と軽度癒着していたが，剥離は容易であった. 手術時間47分で胆嚢摘出術を終了した.

標本所見：胆嚢壁はやや硬化し，浮腫が強かった（**Fig. 2**）．胆嚢内に胆泥や結石はなく，胆嚢粘膜にも肉眼的異常を認めなかった．胆嚢管の閉塞はなかったが，胆汁は緑色の感染胆汁であった.

病理組織学的検査所見：胆嚢には軽度の細胞浸

Fig. 3　a：In H-E stain（×40）gallbladder wall admitted a slight fibrosis. Square area indicates the area of b. b：Congo-Red stain showed weak bitter orange on the smooth muscle and vessels（black arrow ×100). Square area indicates the area of c and d. c：High power magnification：Congo red stain（×400）showed weak bitter orange on the smooth muscle and vessels（black arrow). d：The same position of c. The polarizing microscopy showed amyloid deposit more clearly on the smooth muscles.（black arrows）

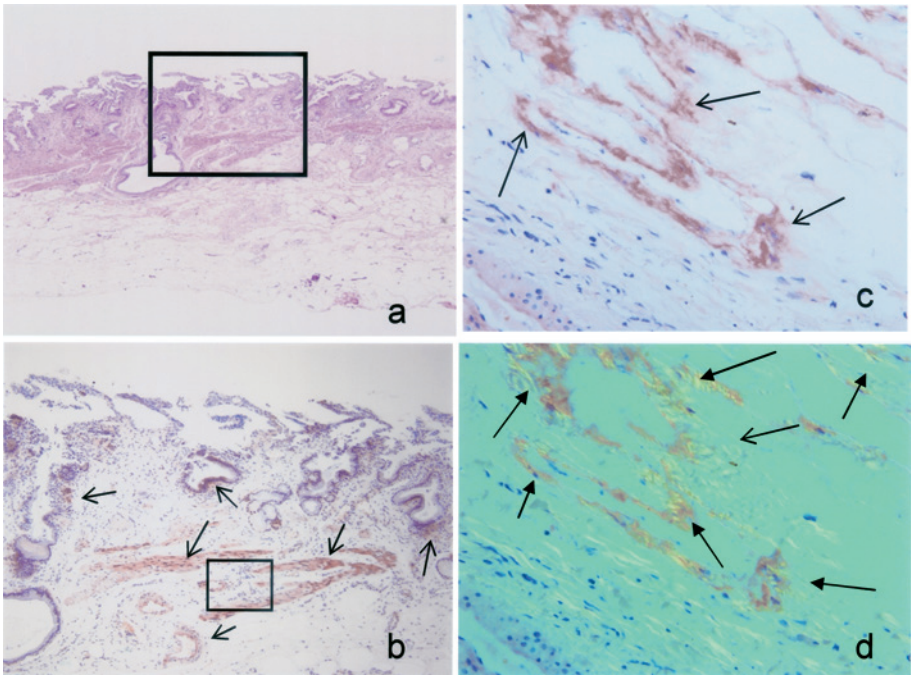

潤と線維化を認め，慢性胆嚢炎と診断された（**Fig. 3a**）．透析患者に全例施行しているコンゴレッド染色でみたところ，胆嚢壁内の血管や平滑筋周囲に橙色に染まるアミロイドのびまん性沈着を胆嚢壁全域に認め（**Fig. 3b**），偏光顕微鏡下でもそれが確認された（**Fig. 3d**）．

術後経過：食後の右季肋部痛は消失した．合併症なく術後８日目に退院した．退院後，病理組織学的検査結果に基づき，上部・下部消化管内視鏡下生検を施行したが，胃，十二指腸，結腸，直腸粘膜にアミロイドの沈着は認められなかった．術後３か月目に透析用シャントの閉塞を起こしたため，シャント血管を切除して近位側の橈骨動脈に再吻合術を行ったが，その際に採取した動・静脈壁，腕橈骨筋組織，皮膚にもアミロイドの沈着は認めなかった．現在，術後２年１か月を経過しているが，全身性アミロイドーシスの症状は認めていない．

考　　察

本例の手術適応に関しては，「急性胆管炎，胆嚢炎の診療ガイドライン（第１版）」[1]に基づけば，初診時から右季肋部痛の自発痛と圧痛があり，Murphy sign が陽性，発熱と軽度の CRP 上昇，US で sonographic Murphy sign 陽性，MRCP で pericholecystic high signal を認めたことから，急性胆嚢炎の診断基準を満たした．なお，US と MRCP の所見の差は検査施行時間差によるものと判断している．ガイドライン上は早期の手術が推奨されるが，本例は無石胆嚢炎であり，他の疾患を除外する必要性もあったことなどから[2]，緊急手術は行わずに保存的治療を選択した．しかし，一旦症状が軽快し，他疾患を除外した後も右季肋部痛が持続するため，慢性胆嚢炎と診断して手術を施行した．これは，妥当な判断だったと考えて

いる．

長期透析患者ではアミロイドーシスを併発し，消化管へのアミロイド沈着が81％の例に認められるようになるとの報告がある[3]．これは，透析で除去されないβ2-ミクログロブリンが蓄積することによって起こり，胃，小腸，大腸の部位による沈着の程度に差はないとされる[4)5)]．消化管などにアミロイド沈着を認めた場合には，肝アミロイドーシス（肝腫大）を考慮して検索するが，肝アミロイドーシスにおけるアミロイド沈着は肝実質や肝内胆管上皮であり[6]，胆嚢へのアミロイド沈着はまれである．近年，US精度の亢進などの結果，胆嚢の粘膜内あるいは粘膜下の隆起性病変としての胆嚢アミロイドーシスが報告されてきている[7)8)]．今後，さらにその報告が増加すると予想される．

本例におけるアミロイド沈着は透析導入後4年と比較的短期で，血中β2-ミクログロブリン値も軽度上昇しているのみであった．また，透析性アミロイドーシスで認められることが多い手根管症候群などの骨関節症状も認めていない．全臓器のアミロイド沈着を検索できたわけではないが，現時点でアミロイドの沈着は胆嚢のみである．本例でなぜ胆嚢のみにアミロイドが沈着したかは不明であるが，アミロイド沈着後の病態は，血管壁への沈着により内腔を狭小化，閉塞させることによる局所の梗塞，筋層，微小血管への沈着による運動障害が考えられるが[9]，アミロイド沈着の程度と症状に相関はないとの報告もあり[10]，その機序はいまだ明らかではない．本例では，胆嚢の運動障害により胆汁がうっ滞し，細菌が感染して急性胆嚢炎を起こしたものと考えられた．

本例のような胆嚢へのアミロイド沈着に伴って胆嚢炎を来した例は極めてまれである．医学中央雑誌で，「アミロイド」，「胆嚢炎」をキーワードとして1983年から2007年までを検索したかぎりでは，アミロイドーシスによる無石胆嚢炎の報告は1例のみであった[11]．その症例は，全身性のアミロイドーシスであり，敗血症で死亡後の剖検で判明したものであった．今回の症例とは臨床経過が全く異なっている．PubMedを用いた「amyloidosis」，「cholecystitis」による検索でも5例を数えたにすぎなかった[12)~16)]．今後，画像診断技術がさらに向上することで，また維持透析患者の胆嚢手術例では必ずアミロイド沈着の有無を検索することで，本例のような報告が蓄積し，それによって病態が解明されることが期待される．

本論文の要旨は第152回東北外科集談会（2006年9月，仙台）で発表した．

文　献

1) 急性胆道炎の診療ガイドライン作成出版委員会編：科学的根拠に基づく急性胆管炎，胆嚢炎の診療ガイドライン．第1版．医学図書出版，東京，2005
2) 三枝伸二，内野　靖，福元俊孝ほか：急性無石胆嚢炎：胆石症との比較．臨外　**58**：1663―1666, 2003
3) 斉藤　明：長期透析患者とアミロイド．病理と臨 **13**：646―653, 1999
4) 小林正明，森田　俊，宮崎　滋ほか：透析アミロイドーシス．胃と腸　**38**：619―627, 2003
5) 原　満，原　茂子：透析アミロイド症の病理診断．臨透析　**20**：195―200, 2004
6) Kwon A-H, Tsuji K, Yamada H et al：Amyloidosis of the gallbladder mimicking gallbladder cancer. J Gastroenterol **42**：261―264, 2007
7) 和田隆宜，岩井和浩，川崎亮輔ほか：胆嚢アミロイドーシスの2例．日臨外会誌　**65**：2796, 2004
8) 佐藤正博，是枝ちづ，岩田隆子：隆起性病変を形成した胆嚢アミロイドーシスの1例．超音波医 **33**：712, 2006
9) 内野文彌，権藤俊一，武田聖子ほか：消化管アミロイドーシスの病理．胃と腸　**22**：1239―1244, 1987
10) Ikeda S, Makishita H, Oguchi K et al：Gastrointestinal amyloid deposition in familial amyloid polyneuropathy. Neurology **32**：1364―1368, 1982
11) 後藤孝彦，高橋　信，真田　修ほか：虚血性胆嚢炎をきたした続発性アミロイドーシスの1症例．肝・胆・膵　**21**：618―622, 1990
12) Rodriguez Jornet A, Mate G, Badal JM：Acute acalculous cholecystitis in amyloidosis（in Spanish）. Med Clin **91**：78―79, 1988
13) Remy AJ, Perney P, Bourat L et al：Amyloidosis of the gallbladder：an unusual localization（in French）. Gastro-enterol Clin Biol **19**：215―217, 1995
14) Casassus-Builhe D, Chauveau E, Bechade D et al：Systemic amyloidosis：localization in the gallbladder（in French）. Presse Med **29**：306, 2000
15) Kim SH, Han JK, Lee KH et al：Abdominal amyloidosis：spectrum of radiological findings. Clin Radiol **58**：610―620, 2003

16) Deneve E, Ramos J, Perrochia H et al：Severe acute haemorrhagic cholecystitis due to amyloidosis of the gall-bladder（in French）. Gastroenterol Clin Biol **32**：426—429, 2008

Acute Acalculous Cholecystitis with Amyloid Deposite within the Wall of Gallbladder observed in a Chronic Hemodialysis Patient

Masaki Kikkawa[1)2)], Mutumi Nozue[1)] and Hitoshi Kotanagi[2)]
Department of Surgery, Shonai Amarume Hospital[1)]
Department of Surgery, Akita Red Cross Hospital[2)]

A 56-year-old man undergoing hemodialysis 4 years due to chronic renal failure, presented with fever and upper right abdominal pain after a meal, a positive Murphy sign, and leucocytosis and liver dysfunction in blood tests. Ultrasonography and computed tomography showed slight gallbladder swelling and gallbladder wall thickening. No signs indicated gallstones. He was diagnosed with acute acalculous cholecystitis, treated conservatively, and discharged, but the upper right abdominal pain continued to occur frequently. Laparoscopic cholecystectomy conducted 4 months after he was first seen, found no stones in the gallbladder. Histological examination of the resected specimen showed amyloid deposits in the gallbladder wall. His symptoms disappeared postoperatively. Examination of the amyloid deposit in several tissues produced negative results. Case in which amyloid deposits apparently lead to acute cholecystitis are very rare.

Key words：acute acalculous cholecystitis, amyloidosis of gallbladder

〔Jpn J Gastroenterol Surg 42：1682—1686, 2009〕

Reprint requests：Masaki Kikkawa　Department of Surgery, Akita Red Cross Hospital
222-1 Naeshirosawa, Kamikitade-Saruta, Akita, 010-1495 JAPAN

Accepted：March 25, 2009

©2009 The Japanese Society of Gastroenterological Surgery　Journal Web Site：http://www.jsgs.or.jp/journal/