日消外会誌　42（11）：1687～1692，2009年

**症例報告**

# 術前診断が困難であり追加切除を要したFarrarの診断基準を満たす原発性胆嚢管癌の1例

一宮市立市民病院外科

平光　高久　　永田　二郎　　大西　英二
中西　賢一　　大屋　久晴　　西　　鉄生
間瀬　隆弘　　川崎　晋吾　　橋本　昌司

症例は70歳の男性で，主訴は心窩部から右側腹部の痛みであった．腹部USにて胆嚢腫大，胆泥を認め，ERCP，drip infusion cholangiography CT（以下，DIC-CT）で胆嚢は描出されなかった．胃内視鏡検査にて胃角部小彎後壁側に1型胃癌を認めた．さらに，胆泥などによる胆嚢管の閉塞が疑われたため，幽門側胃切除術，胆嚢摘出術を施行した．切除標本にて胆嚢管の硬化を認めた．病理組織学的には胆嚢管に漿膜下まで達する腺癌を認め，切離断端にも腫瘍組織を認めた．後日，肝外胆管切除術，肝十二指腸靭帯周囲リンパ節郭清術，胆管空腸吻合術を施行した．最終的な病理組織学的検査で，切除組織に腫瘍の遺残を認めず，Farrarの診断基準を満たす胆嚢管癌と診断した．術後2年経過したが，再発を認めていない．Farrarの診断基準を満たす症例はまれであり，自験例を含む本邦報告37例の検討を行った．

## はじめに

原発性胆嚢管癌は比較的まれな疾患で，本邦では，1975年に西村ら[1]が原発性胆嚢管癌に関するFarrar[2]の基準を満たす報告をして以来，36例の報告を認めるのみである．我々は今回術前診断が困難であったFarrarの診断基準を満たした胆嚢管癌の1例を経験したので若干の文献的考察を加えて報告する．

## 症　例

患者：70歳，男性

主訴：心窩部から右側腹部にかけての痛み

既往歴：特記すべきことなし．

家族歴：特記すべきことなし．

現病歴：平成17年10月下旬，上記を主訴に当院受診．腹部USで胆嚢壁肥厚と胆泥を認め，精査目的で入院となった．

入院時現症：心窩部から右側腹部にかけて軽度の圧痛を認めた．

入院時検査成績：血液一般と血液生化学検査では異常を認めなかった．また，CEA，CA19-9はいずれも正常域であった．

腹部US：胆嚢壁の肥厚と胆嚢腫大の他，内部に胆泥の貯留を認めた（**Fig. 1**）．

腹部造影CT：胆嚢の腫大と胆嚢壁の軽度の肥厚を認めた．胆嚢周囲に腫瘤，リンパ節腫大は認めなかった．

ERCP，DIC-CT：胆嚢管に閉塞を認め，胆嚢は描出されなかった（**Fig. 2**）．

胃内視鏡検査：胃角部小彎後壁側に隆起性病変を認め，内視鏡的超音波検査（以下，EUS）にて筋層をこえて，漿膜下にまで浸潤していると考えられた．さらに，病理組織学的検査にてtublur adenocarcinoma well differentiated type（tub1）との診断であった．

以上より，胃角部小彎後壁側のtype1胃癌を認め，さらに腹部USにて胆泥を認めたため，胆泥などによる胆嚢管の閉塞を疑い，平成17年12月上旬，幽門胃切除術（D2郭清）と胆嚢摘出術を施行した．

＜2009年3月25日受理＞別刷請求先：平光　高久
〒491-8558　一宮市文京2―2―22　一宮市立市民病院外科

**Fig. 1**　Abdominal US showing a wall thickening, swelling and debris of gallbladder.

**Fig. 2**　DIC-CT showing the cystic duct and gall bladder were not opacified.

手術所見：胆嚢管周囲の剥離時に，硬化を認めたが，炎症によるものと判断した．胆嚢内には胆泥を認めたが，明らかな結石は認めなかった．

摘出標本所見：胃角部小彎後壁側に 5.2×3.5cm 大の type1 の病変を認め，深達度は MP であり，肉眼的にリンパ節転移を認めなかった．胆嚢の粘膜面には，多数の微細なコレステロールポリープを認めるのみで，明らかな粘膜面の異常を認めなかった．胆嚢管周囲には，硬化像を認めた（**Fig. 3a**）．

病理組織学的検査所見：胃，M less/post 5.2×3.5cm type 1 pT2 (MP) tub1 infγly2 v1 pN0 stage Ib であった．胆嚢，胆嚢粘膜には明らかな悪性所見を認めなかった．胆嚢管周辺の強拡像では核小体明瞭な大型異型核を持つ異型上皮細胞が管状・索状構造をとり，線維性間質増生を伴って漿膜下まで浸潤増殖していた．低から中分化型管状腺癌であった(**Fig. 3b, c**)．さらに，胆嚢管断端にも腫瘍組織を認めた．腫瘍の範囲は胆嚢管から，その口側であると考えられた(**Fig. 3c**)．以上より，進行胆嚢癌 tub2, ss, ly2, v1, pBM2, pHM0, pEM2 との診断にて，平成 18 年 1 月下旬に肝外胆管切除術，肝十二指腸靭帯周囲リンパ節郭清術，胆管空腸吻合術を施行した．追加切除した標本では，総胆管に悪性所見を認めず，胆嚢管断端，周囲の結合組織内には前回の手術の影響と考えられる炎症性変化を認めるのみで，腫瘍組織の浸潤を認めなかった（**Fig. 4**）．さらに，郭清したリンパ節にも転移を認めなかった．以上から，Tub2，T2，SS，Hinf0，Binf0，Pv0，A0，N0，fStage II と診断した．

術後経過：術後経過良好にて第 16 病日退院となった．術後 2 年を経た現在，再発は認めていない．

## 考　察

原発性胆嚢管癌はまれな疾患であり，発生頻度は肝外胆管癌の 2.6% から 12.6% と報告されている[3)4)]．1951 年，Farrar は原発性胆嚢管癌を報告し，診断基準を提唱した．それによると，1)腫瘍が胆嚢管内に限局している，2)胆嚢，総胆管，肝管に腫瘍がない，3)組織学的に癌細胞を認める．以上のような三つの条件を満たす胆嚢管癌と定義されている．一方，胆道取扱い規約[5)]では，胆嚢管にほぼ限局し，明らかに胆嚢管からの発生が考えられるものであれば広義の胆嚢管癌であるとされている．

本邦では，1975 年に西村ら[1)]が原発性胆嚢管癌に関する Farrar[2)]の基準を満たす報告をして以来，37 例の文献報告を認めた．文献検索は，医学中央雑誌で，「胆嚢管癌」，「Farrar」をキーワードに 1983 年以降 2008 年まで検索し（会議録を除く），さらにその文献報告から検索を加えた（**Ta-**

**Fig. 3** a：Resected specimen opened to show adenocarcinoma of the cystic duct. b：Moderately differentiated adenocarcinoma of cystic duct（HE ×200). c：The depth of tumor invasion is limited to the subserosal layer（HE×40).

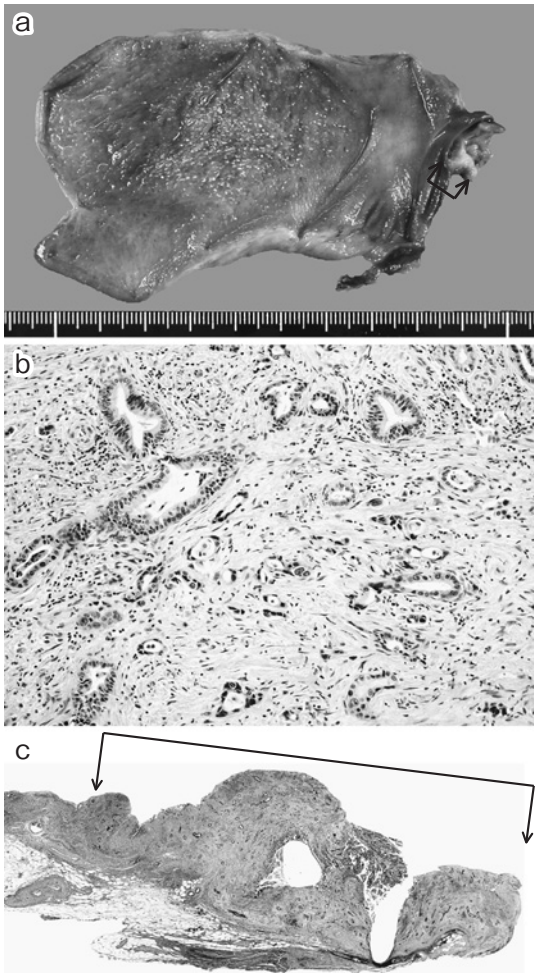


**Fig. 4** Additional resected specimen of the common bile duct.

ble 1)[1)6)~39)]．自験例を含めた38例を検討すると，年齢は34歳から83歳，平均年齢は65.6歳であった．性別は男性22例，女性16例であり男性のほうが多かった．術前から胆嚢管癌，胆嚢管腫瘍，胆管癌との診断可能であった症例は15例（39.5%）と少なく，術前診断にて悪性病変が疑われなかった症例は23例(60.5%)であり，胆嚢炎，胆石症と術前診断されていた．術前に胆嚢管癌，胆嚢管腫瘍，胆管癌の診断が可能であった症例の特徴は，US，endoscopic ultrasonography(以下，EUS)，CT，ERCPにて明らかな腫瘤性病変，胆管壁の不正を認めていた．術前診断にて悪性病変が疑われなかった症例の特徴は，①胆嚢管に結石が存在するためにUS，EUSを用いても診断が困難であった，②US，EUS，CT，ERCPなどで胆嚢管の閉塞を認めたものの腫瘤性病変でないために悪性病変が疑われなかった，③胆嚢内に胆石，胆泥を認めるために当初から胆石，胆泥による閉塞が疑われた．明らかな腫瘤性病変を認めない症例では，腹部エコー，CT，DIC-CT，ERCPのみで診断される症例は少なく，最近ではEUSだけでなく，胆管内細径超音波プローブ検査（Intraductal ultrasonography；以下，IDUS)，EUS下カラードプラー法(Color Doppler EUS；以下，CDEUS)，EUS下造影カラードプラー法（Contrast enhanced CDEUS；以下，CE-CDEUS)，経口胆道鏡検査(Peroral cholangioscopy；以下，POCS)が有効であるとの報告[34)37)38)]もあり，DIC-CT，ERCPにて胆嚢管閉塞所見を認める症例では，今後試みられるべき診断法と考えられた．治療法としては，手術療法が主であり，胆嚢摘出術＋肝外胆管切除術＋リンパ節郭清術が26例（68.4%）で最も多く，次いで胆嚢摘出術＋リンパ節郭清術が4例（10.5%）であった．組織型は，腺癌がやや多く，管状腺癌

**Table 1**　Reported cases of carcinoma of cystic duct based on Farrar's criteria in Japan

| | Author | Year | Age/Sex | Diagnosis of carcinoma | Stone | Operation | Histology | Depth | Lymph node metastasis | Prognosis |
|---|---|---|---|---|---|---|---|---|---|---|
| 1 | Nishimura[1] | 1975 | 52/M | − | − | C+IOR | tub2 | ss | ? | Alive 12m |
| 2 | Yamawaki[6] | 1977 | 58/F | − | − | C+PR | pap | ss | ? | ? |
| 3 | Yamaguchi[7] | 1978 | 66/M | − | − | C | tub | ? | ? | Died 3m |
| 4 | Manabe[8] | 1978 | 55/F | − | − | C+L | tub | pm | − | Alive 30m |
| 5 | Horimi[9] | 1983 | 47/F | − | + | C+R+L+LB | pap tub | ss | − | Alive 12m |
| 6 | Konishi[10] | 1984 | 51/F | − | − | C | pap | ss | ? | Alive 22m |
| 7 | Wada[11] | 1984 | 61/F | − | + | C+PR+L | pap | pm | − | Alive 25m |
| 8 | Kogire[12] | 1985 | 70/M | − | − | C+R+L | tub2 | ss | − | Alive 12m |
| 9 | Yamamoto[13] | 1986 | 70/M | − | − | C+R+L | pap | ? | − | Alive 18m |
| 10 | Suzuki[14] | 1989 | 78/M | − | − | C+R+L | pap | pm | − | Alive 43m |
| 11 | Aogi[15] | 1990 | 77/F | − | − | C+R+L | tub1 | ss | − | Alive 12m |
| 12 | Kimura[16] | 1992 | 81/F | − | − | C+L | tub1 | ss | − | Alive 12m |
| 13 | Yamamoto[17] | 1992 | 57/M | − | − | C+R+L | tub | ss | + | Alive 1m |
| 14 | Sato[18] | 1995 | 83/F | − | − | C+R+L | pap | ss | − | Alive 12m |
| 15 | Tsuji[19] | 1997 | 55/F | − | + | C+R+L | tub2 | ss | − | Alive 3y4m |
| 16 | Furuta[20] | 1997 | 64/F | − | − | C+R+L | pap | fm | − | Alive 5y |
| 17 | Tamayama[21] | 1998 | 65/M | − | − | PpPD | tub2 | m | ? | ? |
| 18 | Sugiura[22] | 2001 | 70/M | − | + | C+R+L | tub1 | fm | − | Died 9y |
| 19 | Suga[23] | 2001 | 60/M | − | − | C+R+L | tub2 | se | − | Alive 1y9m |
| 20 | Watanabe[24] | 2004 | 83/M | − | + | C | pap | ss | − | Alive 10m |
| 21 | Sakabe[25] | 2004 | 55/F | − | + | C+R+L | tub2 | ss | − | Alive 136m |
| 22 | Nakagawa[26] | 2006 | 46/M | − | − | C+R+L | tub1 | m | − | Alive 8y |
| 23 | Imaizumi[27] | 1982 | 52/F | + | − | C+R+L | tub1 | se | − | Died 11d |
| 24 | Takeshita[28] | 1987 | 69/F | + | − | C+L | tub1 | ss | − | Alive 18m |
| 25 | Yokomizo[29] | 1987 | 34/M | + | − | C+R+L | tub | ss | − | Died 5y10d |
| 26 | Motoo[30] | 1991 | 73/M | + | − | C+L | pap | m | − | Alive 6y |
| 27 | Le[31] | 1991 | 74/F | + | − | C+R+L | pap | fm | − | Alive 2y |
| 28 | Saito[32] | 1993 | 74/F | + | + | C+R+L | pap | pm | − | Alive 8m |
| 29 | Matsukawa[33] | 1993 | 77/M | + | + | C+R+L | tub1 | fm | − | Died 6m |
| 30 | Ishiguro[34] | 1997 | 68/M | + | − | C+R+L | tub | ss | − | Alive 9M |
| 31 | Iwamoto[35] | 1998 | 62/M | + | + | C+R+L | pap | m | − | Alive 2y2M |
| 32 | Sugiura[22] | 2001 | 70/F | + | + | C+R+L+LB | pap | ss | ? | Alive 1y |
| 33 | Nemoto[36] | 2002 | 67/M | + | − | C+R+L | pap tub 1 | se | − | Alive 4y4m |
| 34 | Ishiwatari[37] | 2004 | 80/M | + | − | C+R+L | pap | ss | − | Alive 12m |
| 35 | Osanai[38] | 2006 | 81/M | + | + | C+R+L | pap | ss | − | Alive 28m |
| 36 | | | 62/M | + | − | C+R+L | tub2 | ss | − | Alive 8m |
| 37 | Tuneoka[39] | 2007 | 82/M | + | − | C+R+L | pap | ss | − | Alive 6m |

C;cholecystectomy, IOR;intraoperative radiation, R;combined resection of the common bile duct, PR;partial resection of the bile duct
L;lymph node dissection, EC;extended cholecystectomy, LB;resection of liver bed, PpPD;pylorus preserving pancreatoduodenectomy

が 20 例（52.6%），乳頭状腺癌が 16 例（42.1%），両者の混合が 2 例（5.2%）であった．深達度は 36 例中，m は 4 例(11.1%)，fm(pm)は 8 例(22.2%)，ss は 20 例（55.6%），se は 3 例（8.3%）であり，ss が最多であった．さらに，リンパ節転移を認めたのは，30 例中で深達度 ss の症例 1 例(3.3%)のみであった．これは，胆嚢癌の ss 症例におけるリンパ節転移率が 50～75%[40)41)]であることを考えると非常に低率といえる．また，胆石の合併に関しても，11 例(28.9%)であり，胆嚢癌と比較して低率であった．さらに，予後に関しても，杉浦ら[22)]の報告によると，広義の胆嚢管癌術後の 5 年生存率は 70.1%，組織学的に完全切除がなされた症例では 84.7%，胆嚢管に限局し，組織学的に完全切除がなされた症例では 93.2% と予後は極めて良好であった．以上のごとく，Farrar の診断基準を満た

した胆嚢管癌は手術により高い治療効果が望めるが，自験例のように，術前診断がつかず，術後に追加切除となることも多いため，DIC-CT，ERCPにて胆嚢管が描出されない症例には胆嚢管癌も考慮し，IDUS，CDEUS，CE-CDEUS，POCSなどを施行する必要性があると考えられた．

## 文　献


1）西村　明，中野喜久男，間山素行：胆嚢癌の1例とその文献的考察．日消誌　**72**：1095―1102, 1975
2）Farrar DTA：Carcinoma of the cystic duct. Br J Surg **39**：183―185, 1951
3）Glenn F, Hill MR：Extrahepatic biliary-tract cancer. Cancer **8**：1218―1225, 1955
4）Brown DB, Strang R, Gordon J et al：Primary carcinoma of the extrahepatic bile-ducts. Br J Surg **49**：22―28, 1961
5）日本胆道癌研究会：外科・病理胆道癌取り扱い規約．第4版．金原出版，東京，1997
6）山脇武敏，鈴木　聡，世古田務ほか：胆嚢管癌の1手術例．外科　**39**：948―950, 1977
7）山口　晋，生田目公夫，山田洋介ほか：原発性胆嚢管癌と思われた1例．臨外　**33**：1493―1496, 1978
8）Manabe T, Sugie T：Primary carcinoma of the cystic duct. Arch Surg **113**：1202―1204, 1978
9）堀見忠司，西原幸一，高倉範尚ほか：原発性胆嚢管癌の1治験例．肝・胆・膵　**7**：645―648, 1983
10）小西隆蔵，勝見正治，平畑欣一ほか：原発性胆嚢管癌の1例．和歌山医　**35**：445―450, 1984
11）和田祥之，黒田　慧，森岡恭彦ほか：胆嚢癌―胆嚢管癌―．外科治療　**50**：375―378, 1984
12）Kogire M, Kitamura O, Yamada T et al：Carcinoma of the cystic duct. Arch Jpn Chir **54**：508―513, 1985
13）山本克彦，佐道三郎，八木正躬ほか：黄疸を呈した原発性胆嚢管癌の1手術例．胆と膵　**7**：1179―1184, 1986
14）鈴木真一，六角裕一，根本　隆ほか：胆嚢水腫をきたした原発性胆嚢管癌の1治験例．日消外会誌 **22**：131―134, 1989
15）青儀健二郎，棚田　稔，高嶋成光ほか：原発性胆嚢管癌の1治験例―本邦報告13例の検討―．胆と膵　**11**：529―533, 1990
16）木村寛伸，高村博之，荒川　元ほか：比較的早期に切除しえた原発性胆嚢管癌の1例．日消外会誌 **25**：2535―2539, 1992
17）山本　宏，安康晴博，森山　宣ほか：原発性胆嚢管癌の1例．日臨外医会誌　**53**：960―963, 1992
18）佐藤貴弘，井上哲也，木村寛伸ほか：Farrarの診断基準を満たす原発性胆嚢管癌の1例　無石胆嚢炎にて発症した胆嚢管癌の1例．日消外会誌 **28**：1745―1749, 1995
19）辻　信彦，広瀬一裕，久保正二ほか：原発性胆嚢管癌の1例．日臨外医会誌　**58**：188―191, 1997
20）古田斗志也，　西原一善：原発性胆嚢管癌の1例．日臨外医会誌　**58**：2656―2660, 1997
21）玉山隆章，古谷正信，浮田雄生ほか：膵頭部癌に合併した早期胆嚢管癌の1例．胆と膵　**19**：1155―1159, 1998
22）杉浦　博，高橋　弘，下沢英二ほか：原発性胆嚢管癌の4例．日消外会誌　**34**：1756―1760, 2001
23）菅　　優，石川雅章，吉川智道ほか：原発性胆嚢管癌の2例．消外　**24**：1569―1575, 2001
24）渡邊良平，炭山嘉伸，柁原宏久ほか：壊疽性胆嚢炎で発症した胆嚢管癌の1例．日臨外会誌　**65**：771―775, 2004
25）酒部　克，首藤太一，山本隆嗣ほか：進展形式からみた胆嚢管癌切除例の臨床病理学的検討．外科 **66**：447―451, 2004
26）中川元道，渕野泰秀，平川栄二ほか：膵胆管合流異常を伴った原発性早期胆嚢管癌の1例．胆と膵 **27**：589―593, 2006
27）今泉正之，山本義樹，梶川　学ほか：術前に診断しえた原発性胆嚢管癌の1例．胆と膵　**3**：109―114, 1982
28）竹下裕隆，佐藤　裕，岸川英樹ほか：原発性胆嚢管癌の1例ならびに本邦報告例の検討．消外 **10**：1609―1612, 1987
29）横溝清司，中山和道，西村祥三ほか：原発性胆嚢管癌の1治験例．胃と腸　**22**：571―576, 1987
30）元尾南洋，船木　淳，斎藤清二ほか：原発性早期胆嚢管癌の1例．日消誌　**88**：2709―2713, 1991
31）李　力行，田中淳一，小山研二：胆嚢管癌早期例の1例．日消外会誌　**24**：1300―1304, 1991
32）斎藤拓朗，阿部　幹，三浦純一ほか：原発性胆嚢管癌の1例．日臨外医会誌　**54**：1629―1633, 1993
33）松川啓義：胆嚢水腫をきたした原発性胆嚢管癌の1例．広島医　**46**：838―842, 1993
34）石黒義浩，後藤秀美，広岡芳樹ほか：管腔内超音波検査法が有用であった胆嚢管癌の1例．Gastroenterol Endosc **39**：1608―1613, 1997
35）岩本末治，木元正利，小沼英史ほか：胆嚢管原発早期癌の1例．胆道　**12**：427―431, 1998
36）根本明喜，五嶋博道，吉峰修時ほか：原発性胆嚢管癌の2例．日消外会誌　**35**：312―316, 2002
37）石渡裕俊，真口宏介，高橋邦幸ほか：Farrarの診断基準を満たした胆嚢管癌の1例．胆道　**18**：631―638, 2004
38）小山内学，真口宏介，浦田孝広ほか：胆嚢管癌8切除例の臨床像と画像診断．胆道　**20**：17―25, 2006
39）常岡伯紹，小阪太一郎，原口正史ほか：原発性胆嚢管癌の1例．五島中病紀　**9**：19―20, 2007
40）羽生富士夫，吉川達也：胆嚢癌の進展様式と手術式．肝・胆・膵　**14**：367―376, 1987
41）内野純一，佐治　裕，柿田　章ほか：胆嚢癌早期

症例の検討．消外　9：9―15, 1986

## A Case of Primary Cystic Duct Carcinoma Based on Farrar's Criteria Necessitating Additional Resection Because of Difficult Preoperative Diagnosis

Takahisa Hiramitsu, Jiro Nagata, Eiji Ohnishi,
Kenichi Nakanishi, Hisaharu Ohya, Tetsuo Nishi,
Takahiro Mase, Shingo Kawasaki and Shyoji Hasimoto
Department of Surgery, Ichinomiya Municipal Hospital

A 70-year-old man with epigastralgia and right upper quadrant pain was found in ultrasonography showed gall bladder swelling and debris. ERCP did not evidence the cystic duct or gall bladder. Gastrointestinal endoscopy showed type 1 gastric cancer on the posterior wall of the gastric angle necessitating distal gastrectomy and cholecystectomy. The histological diagnosis was cystic duct carcinoma. We later resected the cystic duct and a segment of the common bile duct and removed regional lymph nodes, followed by Roux-en-Y hepaticojejunostomy. Microscopic examination showed no carcinoma or no lymph nodes metastasis. This carcinoma met Farrar's criteria for primary cystic duct carcinoma. The man has remained well in the 2 years since his operation. The Japanese literature reports 37 cases of primary cystic duct carcinoma.

**Key words**：primary carcinoma of the cystic duct, Farrar's criteria, gall bladder carcinoma

〔Jpn J Gastroenterol Surg 42：1687―1692, 2009〕

**Reprint requests**：Takahisa Hiramitsu　Department of Surgery, Ichinomiya Municipal Hospital
2-2-22 Bunkyo, Ichinomiya, 491-8558 JAPAN

**Accepted**：March 25, 2009

©2009 The Japanese Society of Gastroenterological Surgery　Journal Web Site：http://www.jsgs.or.jp/journal/