日消外会誌　42（11）：1693～1698，2009年

症例報告

胆嚢結石・胆嚢癌を合併した輪状膵の１症例

社会保険栗林病院外科，香川大学消化器外科*

岡本　佳樹　　因藤　春秋　　若林　久男*
鈴木　康之*　　前場　隆志

症例は81歳の女性で，上腹部痛，嘔気嘔吐で近医を受診し，胆嚢の異常を指摘され，当院内科を紹介受診となった．CT，MRCP，ERCP，胃十二指腸造影などの検査所見から，胆石症および輪状膵と診断し，手術を行った．手術は開腹胆嚢摘出術，総胆管切石術の予定で開始した．膵頭部は十二指腸前面から右側方に約2/3周取り囲んでいた．摘出胆嚢には，体部腹腔側に18×15×2mmの隆起性病変を認めたため，No12cリンパ節とともに，迅速病理組織学的検査に提出したところ，胆嚢癌とその転移と診断された．肉眼的漿膜浸潤はなく，年齢を考慮し，D2郭清のみ追加し，手術を終了した．術後経過は良好で，術後40日目に退院，4年6か月間，無再発生存中である．

はじめに

輪状膵は比較的まれな疾患とされていたが，最近の画像診断の進歩により報告例が増加している[1)～3)]．成人輪状膵では，消化性潰瘍，胆石症，膵炎の合併が報告されているが，悪性腫瘍，とくに胆道癌の合併も散見される．今回，成人輪状膵に胆石症，胆嚢癌を合併し，切除により長期予後が得られている症例を経験したので報告する．

症　　例

症例：81歳，女性

主訴：上腹部痛，嘔気嘔吐

現病歴：平成15年2月中旬，上腹部痛と嘔吐を主訴に，近医を受診し，胆嚢の異常を指摘された．精査の結果，胆石症と輪状膵と診断され，手術目的で当科へ紹介となった．

既往歴：高血圧．

身体所見：眼瞼結膜に貧血なく，眼球結膜に黄疸を認めない．心雑音は聴取せず，呼吸音は清明．腹部は平坦で，心窩部に軽度の圧痛を認めた．肝臓，胆嚢は触知せず，腎脾も触知しなかった．Virchow，および体表リンパ節は触知しなかった．

血液検査：CRP 0.4mg/dl，WBC 11,970/μlと軽度WBCの上昇を認めた．肝機能，胆道系酵素は，GOT 419IU/*l*，GPT 152IU/*l*，ALP 564IU/*l*，LDH 540IU/*l*，γGTP 296IU/*l*といずれも上昇していたが，T-Bilの上昇は認めなかった（1.0mg/dl）．Lipase 505IU/*l*，Elastase1 4,200ng/dlと上昇を認めた．

腹部超音波検査所見：胆嚢は軽度腫大し6～8mm大の結石像を多数認めた．胆嚢壁の肥厚像や腫瘤像は認めなかった．総胆管径は6mmと拡張は認めなかった．

腹部CT所見：造影効果を伴う胆嚢壁の限局性肥厚と内腔にリング状の淡いhigh densityを少なくとも2個認め，胆石と診断した．膵臓は腫大し，十二指腸下行脚をほぼ全周性に取り巻いていた（**Fig. 1**）．一部，軽度拡張した膵管が描出された．

MRI，MRCP所見：胆嚢内に複数の結石を認め，壁は肥厚していた．総胆管内に明らかな陰影欠損はなく，膵管は膵鈎部でループ状に屈曲し，胆管末端へ右側より合流していた．膵管胆管合流異常は認めなかった（**Fig. 2**）．膵頭部の主体を形成する腹側膵が十二指腸を取り巻いて，膵体尾部を形成する背側膵と癒合していると推測した．

ERCP所見：主膵管は総胆管の右方へ走行し，

＜2009年3月25日受理＞別刷請求先：岡本　佳樹
〒761-0793　木田郡三木町大字池戸1750―1　香川大学医学部消化器外科

Fig. 1　CT showed local elevated lesion in the body of the gall bladder (arrow), the pancreas head which encircled the duodenum (arrow head).

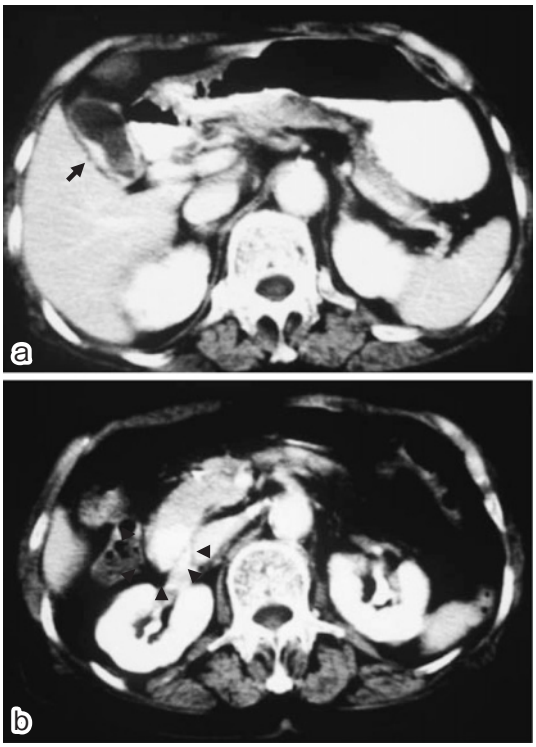

Fig. 2　MRCP showed a lot of stone in the gall bladder, the pancreatic duct which encircled the duodenum (arrow head). The pancreatic duct-bile duct junction was looked like abnormality.

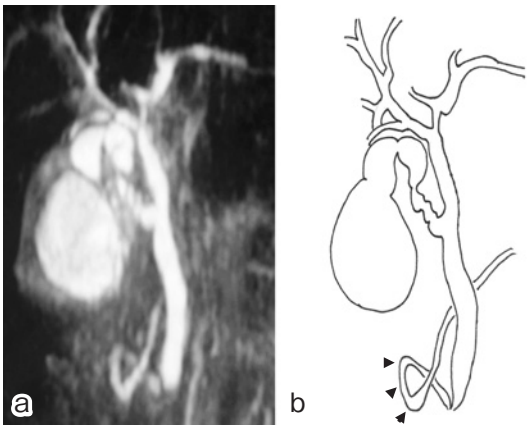

十二指腸をほぼ全周性に取り囲み，膵尾側へ移行していた．総胆管内に3〜4mm大の結石を3個認めたが，内視鏡的切石はできなかった．膵管胆管合流異常は認めなかった（**Fig. 3**）．

胃十二指腸内視鏡検査所見：Vater乳頭部は正常であったが，乳頭部膵側でひだの内側への張り出しを認めたが，明らかな内腔への狭窄は認めなかった．

十二指腸造影検査所見：十二指腸下行脚，乳頭部よりやや口側に2か所線状の狭窄像を認めたが，著しい拡張像や通過障害は認めなかった（**Fig. 4**）．

以上の検査所見から，胆嚢結石，総胆管結石および輪状膵と診断し，平成15年3月上旬，開腹胆嚢摘出術，総胆管切石術の予定で手術を施行した．

手術所見：開腹時，腹水は認めず，大網が十二指腸周囲に癒着していたが，肝床部と胆嚢の癒着は比較的軽度で，型のごとく胆嚢摘出術および総胆管切石術を行い，総胆管切石部を縫合閉鎖し，RTBDチューブを経肝的に留置した．膵頭部は十二指腸前面から右側方に約2/3周（3×3cm）取り込んでいた（**Fig. 5**）．また，胆嚢頸部のNo12cリンパ節が硬く腫大していた．摘出胆嚢には，胆石以外に体部腹腔側に18×15×2mmの隆起性病変を認めたため，No12cリンパ節とともに，迅速病理組織学的検査に提出したところ，リンパ節転移を伴う胆嚢癌と診断された．肉眼的漿膜浸潤はなく，年齢も考慮し，D2郭清のみ追加し，手術を終了した．

切除標本：胆嚢体部腹腔側に18×15×2mmの結節浸潤型の隆起性病変を認めた（**Fig. 6a**）．

病理組織学的検査所見：索状構造の比較的乱れた中分化型管状腺癌が筋層を超えて漿膜下層まで及んでいた．リンパ節転移は＃12cのみ陽性で，胆嚢癌取扱い規約によれば，ss, int, INFβ, ly0, v0, pn0, hinf0, binf0, pv0, bm0, hm0, em0, n1でstage IIIであった（**Fig. 6b, c**）．

術後経過は良好で，術後7日目にRTBDチューブから胆道造影検査を行い，総胆管の狭窄および胆汁漏出がないことを確認し，術後27日目に抜去した．術後40日目に退院，現在4年6か月間，無再発生存中である．

Fig. 3 ERCP showed papilla of the Vater was normal, the pancreatic duct which encircled the duodenum (arrow head). The pancreatic duct-bile duct junction was looked like abnormality.

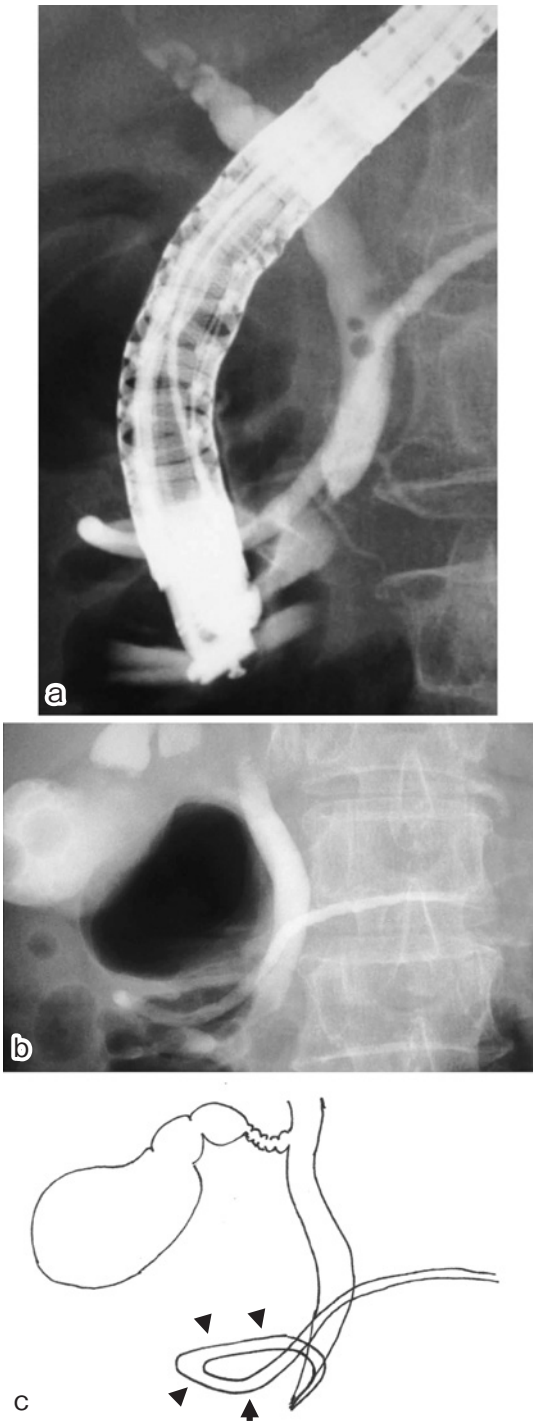

Fig. 4 Hypotonic duodenography showed circular narrowing of the second portion of the duodenum, but mucosa appeared normal. (arrow head)

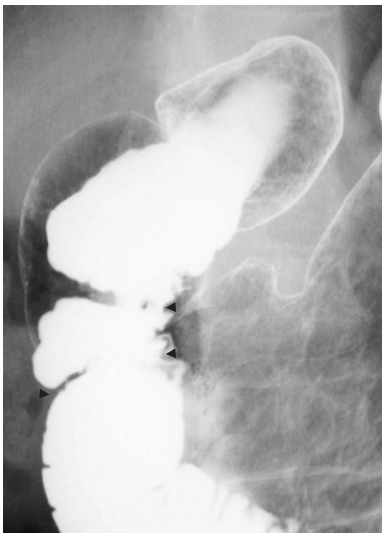

考　察

輪状膵は環状膵ともいわれ，組織学的に正常な膵組織が十二指腸下行脚を部分的に，あるいは全周にわたって輪状に取り囲み，それによって十二指腸の狭窄あるいは閉塞を来す先天奇形である[4]．本症は1818年Tiedemann[5]により初めて報告され，その後1862年Ecker[6]により輪状膵と命名された．

本症は，新生児期に十二指腸の狭窄，閉塞に伴う高位イレウス症状で発症する小児型と，成人になって発見される成人型に分けられる．成人型では，消化性潰瘍，胆道疾患，膵炎などの合併症を契機に発見される例が一般的であるが，上腹部痛や不快感などの非特異的症状のみ，あるいは無症状の例も少なくない．従来はまれな疾患とされていたが，近年MRCP，ERCP，3DCTなどの画像診断の進歩とともに成人型の報告も増加しており，本邦でも仲間ら[7]が99例，清水ら[8]が111例の成人輪状膵を集計している．

本症の成因に関しては諸説があるが，腹側膵原基の遊離端が固定され，十二指腸の腹側にとどまるため，腹側膵原基が十二指腸下行脚を取り囲み輪状となるとするLecco[9]の説が有力である．その

Fig. 5　Intraoperative photograph showed the annular pancreas encircled the second portion of duodenum. A；annular pancreas, D；duodenum, U；uncus of pancreas. CBD；common bile duct. MPD；main pancreatic duct.

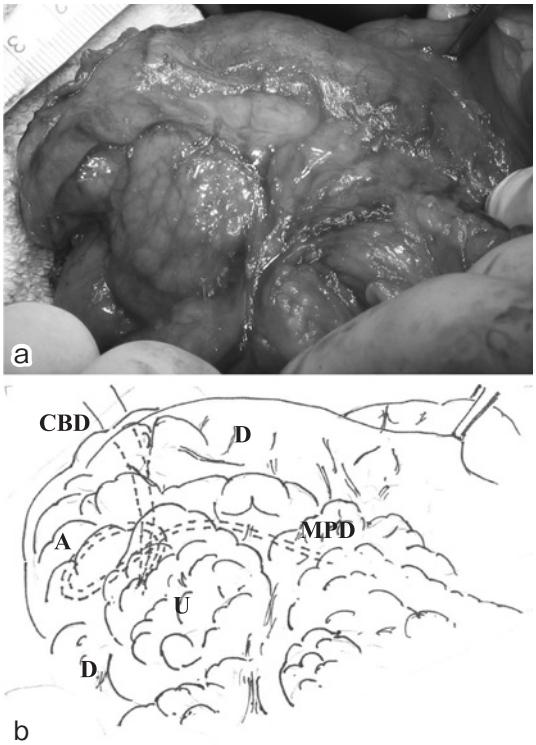

Fig. 6　Resected specimen showed the nodularinvasive tumor in the GB body（a, arrow). Microscopic findings demonstrated the moderately differentiated tubular adenocarcinoma in the subserosa area（b, c).

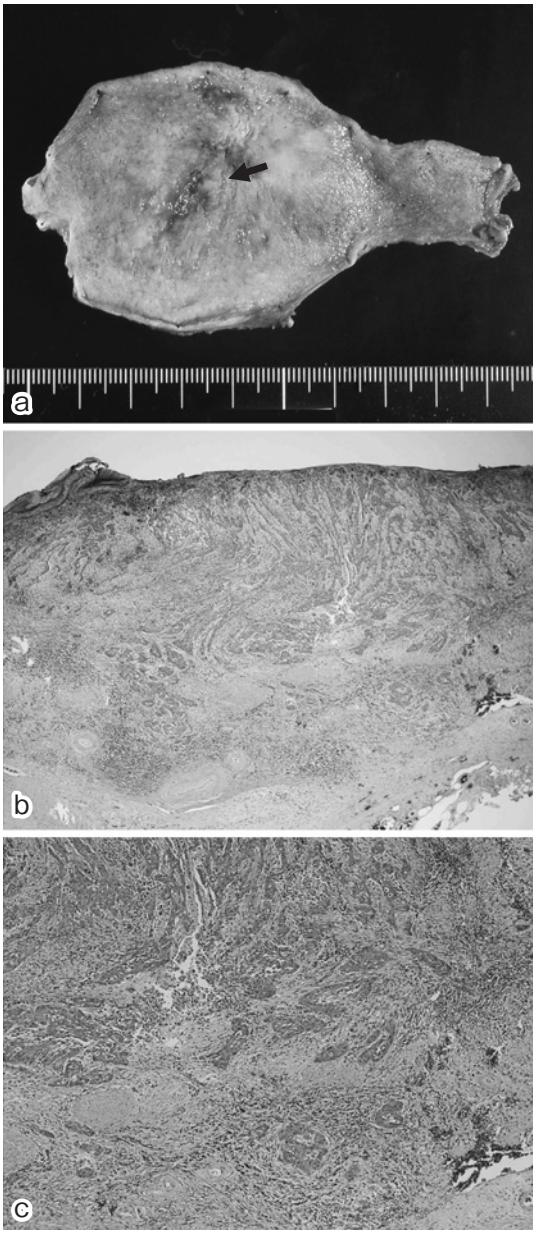

他，十二指腸を不完全に取り囲むことがあることより，腹側膵原基の腹背両側が舌状に肥大し，十二指腸を取り巻くのが成因とする Tiecken 説[10]や，Baldwin[11]の腹側膵原基の左葉の遺残や右葉の過剰発育が原因とする説などもある．

最近では，湯村ら[12]による８型の分類がよく用いられており，輪状膵の導管開口部，十二指腸をどのように取り囲んでいるか，最も薄い部分がどこかを知り，その成因の分析とそれに応じた手術法の採用に有効であるとしている．しかし，湯村らの８型に当てはまらないような症例も佐藤ら[13]によって報告されている．

成人輪状膵の合併症としては，消化性潰瘍，胆石症，膵炎が知られているが，悪性腫瘍の合併も比較的高率で，杉本ら[14]の報告では，121 例中 13 例（11％）と報告されている．この悪性腫瘍のうち，膵・胆道系悪性腫瘍は９例（69％）と多く，うち胆管癌２例，胆嚢癌２例であったと報告している．

Table 1　The seven cases (including our case) of annular pancreas with biliary carcinoma reported in the literature

Case	Author	Year	Age	Sex	Carcinoma	Symptom	Aberrant	Preoperative diagnosis	Cholelithiasis	Operation	LN. dissection	Stage	Prognosis
1	Wakabayashi[16]	1991	66	M	Bile duct	Jaundice	−	+	−	PD	*	*	*
2	Tani[17]	1991	68	F	Gallbladder	Rt. hypochondralgia	−	+	−	—	*	IV	10 months
3	Mukuta[18]	1993	46	F	Bile duct	Jaundice	+	±	−	PD	*	*	*
4	Ochiai[15]	1997	65	F	Gallbladder	Epigastralgia	+	±	−	CC, EBE, LR	D0	II	19 months
5	Ogawa[19]	2000	48	M	Bile duct	Jaundice	−	±	−	CC	D2	II	36 months
6	Haradome[20]	2001	64	M	Bile duct	Jaundice	−	+	−	PD	*	*	*
7	Our case		81	F	Gallbladder	Epigastralgia	−	−	+	CC	D1	II	54 months

PD : pancreaticoduodenectomy, CC : cholecystectomy, EBE : extra bile duct excision, LR : liver resection

1983年から2006年12月までに「輪状膵」,「癌」をキーワードとして医学中央雑誌および学会抄録を含め，我々が検索しえた輪状膵と胆道癌の合併は自験例を含めて7例あった(**Table 1**)[15)~20)]．性別は男性3例，女性4例で，自覚症状は黄疸4例，腹痛3例であった．自験例を除いた6例は術前に胆道癌の診断，もしくは疑診で手術が施行されている．胆道癌の進行度はstage IIからIVまで認め，stage IIの症例は，自験例の54か月を最長に，比較的長期予後が得られている．

一方，本邦で高頻度にみられる膵・胆管合流異常では，高頻度に胆道悪性腫瘍の合併がみられ，胆道癌の発生機序として，胆道内逆流膵液による胆道粘膜上皮障害が重要視されている[17)]．しかし，自験例と本邦6例の報告例をみても，7例中5例は合流異常を認められておらず，輪状膵と胆道系発癌の機序は明らかではない．

輪状膵においては悪性病変の合併率も高いと思われ，本例のような胆嚢癌の合併がありうることも念頭においた術前診断が必要であったと反省された．

文　献

1) 野村尚弘，竹田　伸，野本周嗣ほか：膵胆管合流異常を伴った成人輪状膵の1例．日臨外会誌 **68**：3077—3082, 2007
2) 木村真士，渡邊良平，宮田　真ほか：閉塞性黄疸で発見され，診断および治療に難渋した輪状膵合併膵癌の1例．手術　**61**：1055—1059, 2007
3) Foo FJ, Gill U, Verbeke CS et al：Ampullary carcinoma associated with an annular pancreas. JOP **8**：50—54, 2007
4) 塚本純久：膵の奇形　輪状膵(環状膵)．日本臨床別冊膵臓症候群．日本臨床社，大阪，1996，p36—39
5) Tiedemann F：Under die verschiedenheiten des ausfuhrungsganges der bauchspeicherdruse bei dem menschen und den saugetieren. Dtsch Arch Physiol **4**：403—411, 1818
6) Ecker A：Bidungsfehler des pankreas und herzens. Ztsch F Rat Med **14**：354—356, 1862
7) 仲間秀典，嶋倉勝義，上野一也ほか：成人型輪状膵の3例：臨床像，ETRCPによる診断および発生機序に関する考察．Gastroenterol Endosc **27**：531—538, 1985
8) 清水　泰，羽生富士夫，今泉俊秀ほか：膵胆管合流異常を伴う先天性総胆管拡張症と輪状膵が合併した1例．胆と膵　**9**：549—553, 1988

9) Lecco TM：Zum coldschen fall von pancreas annulare. Anat Anz **39**：535—538, 1991
10) Tiecken T：Annular pancreas. Am J Med **2**：826, 1901
11) Baldwin WM：A specimen of annular pancreas. Anat Rec **4**：299—304, 1910
12) 湯村正仁，荒木京二郎，戸谷拓二ほか：輪状膵，成人環状膵の一例と本邦報告例の集計. 日臨外医会誌　**37**：468—479, 1976
13) 佐藤好伸, 塚田一博, 鈴木　力ほか：術前にERCPにて診断しえた先天性総胆管嚢腫を合併した成人輪状膵の1例—輪状膵導管型の発生学的考察—. 胆と膵　**13**：1019—1024, 1992
14) 杉本吉行，佐野　博，片田直幸ほか：十二指腸乳頭部癌を合併した輪状膵の1例. 膵臓　**5**：97—102, 1990
15) 落合秀人，中村　達，鈴木昌八ほか：輪状膵と膵・胆管合流異常症を合併した胆嚢癌の1例. 日臨外医会誌　**58**：2135—2140, 1997
16) 若林武雄，保坂浩希，杉本忠彦ほか：胆管癌を合併した異型の輪状膵の1例. 医療　**45**：164, 1991
17) 谷　和宏，久保田佳嗣，山口貴司ほか：胆嚢癌を合併した輪状膵の1例. 膵臓　**6**：53—56, 1991
18) 椋田稔朗，古川正幸，山田幸生ほか：輪状膵を伴う膵胆管合流異常に胆管癌の合併をみた1症例. 医療　**47**：44—47, 1993
19) 小川真平，瀬下明良，城谷典保ほか：胆管癌を合併した輪状膵の1例. 東女医大誌　**70**：29—35, 2000
20) 原留弘樹，高原太郎，仲村　明ほか：総胆管癌を合併した輪状膵の1例. 日独医報　**46**：337—338, 2001

A Case of Annular Pancreas with Cholelithiasis and Gallbladder Carcinoma

Yoshiki Okamoto, Shyunjyu Indo, Hisao Wakabayashi*,
Yasuyuki Suzuki* and Takashi Maeba
Department of Surgery, Social Insurance Ritsurin Hospital
Department of Gastroenterological Surgery, Kagawa University*

An 81-year-old woman reporting epigastralgia, nausea and vomiting and found to have a gall bladder abnormality underwent abdominal echography, CT, MRCP, ERCP, gastroduodenal contrastoimaging and upper digestive endoscopy, which revealed gallstones and annular pancreas necessitating surgery. We planned cholecystectomy and choledocholithotomy. The head of pancreas rounded around 2/3 from anterior surface of the duodenum to right lateral. We found an 18×15×2mm elevating lesion in the resected gallbladder. We sampled a 12c lymph node swelled firmly. The histopathological findings of these were adenocarcinoma. Based on a diagnosis of gallbladder cancer, we dissected D2 lymph nodes. The woman's postoperative course was uneventful and she was discharged on postoperative 40 day. She has shown no disease recurrence as of this writing in the 4 years and 6 months since surgery.

Key words：annular pancreas, cholelithiasis, gallbladder carcinoma

〔Jpn J Gastroenterol Surg 42：1693—1698, 2009〕

Reprint requests：Yoshiki Okamoto　Department of Gastroenterological Surgery, Faculty of Medicine, Kagawa University
1750-1 Miki-cho, Kita-gun, Ikenobe, 761-0793 JAPAN

Accepted：March 25, 2009

©2009 The Japanese Society of Gastroenterological Surgery　Journal Web Site：http://www.jsgs.or.jp/journal/