日消外会誌　42（11）：1699～1704，2009年

症例報告

膵管癒合異常を合併し背側膵管より発生した膵管内乳頭粘液性腫瘍の１例

京都府立与謝の海病院外科，同　臨床病理*

川口　耕　伊藤　剛　上田　英史
佐々木祐二　當麻　敦史　中村　憲司
藤　信明　真崎　武*　内藤　和世

症例は64歳の男性で，心窩部痛にて近医受診，腹部CTにて膵頭体部に嚢胞性病変を指摘され当院紹介となった．腹部CTで膵管の拡張，膵頭体部に最大径25mm多房性嚢胞性病変を認めた．ERCPでは主乳頭の口側に副乳頭および粘液の流出を認め，拡張した背側膵管が造影され膵管外への造影剤の漏出，壁在結節を疑う所見を認めた．以上より，膵管癒合異常を合併し背側膵管から発生した分枝型膵管内乳頭粘液性腫瘍（intraductal papillary-mucinous neoplasm；以下，IPMN）と診断し，亜全胃温存膵頭十二指腸切除術を施行した．病理組織学的診断では背側膵管に発生した混合型IPMN（adenoma）であった．非常にまれな膵管癒合異常を伴う背側膵管原発の膵管内乳頭粘液性腫瘍の１例を経験したので報告する．

はじめに

粘液産生膵腫瘍は1982年に大橋ら[1]により報告されて以来，画像診断の普及に伴いその報告例は増加してきている．今回，我々は非常にまれな膵管癒合異常を合併し背側膵管より発生した膵管内乳頭粘液性腫瘍（intraductal papillary-mucinous neoplasm；以下，IPMN）の１例を経験したので報告する．

症　例

患者：64歳，男性

主訴：心窩部痛

家族歴：特記事項なし．

既往歴：腸捻転手術（8歳）．

現病歴：平成19年12月，心窩部痛にて近医受診し上部消化管内視鏡検査にて胃角部小彎側に胃潰瘍を認めたため内服治療を開始された．潰瘍治癒後も症状改善せず，腹部CTを施行され膵頭部から体部に多房性嚢胞性病変を指摘されたため平成20年2月に精査加療目的で当院紹介となった．

＜2009年3月25日受理＞別刷請求先：川口　耕
〒629-2261　与謝郡与謝野町字男山481　京都府立与謝の海病院外科

現症：身長167cm，体重83kg．結膜に貧血・黄疸はなく，腹部は平坦，軟で腫瘤は触知しなかった．

入院時血液生化学検査：特記すべき異常所見はなく，腫瘍マーカー（CEA，CA19-9，Dupan-2，Span-1）はすべて正常範囲内であった．

腹部超音波検査：膵頭部から体部に径2cm程度のlow echoic areaを認めた．

腹部造影CT：膵頭部から体部にかけて最大径25mm程度の多房性嚢胞性病変を認め（**Fig. 1a**），体部膵管に6mm程度の拡張を認めた（**Fig. 1b**）．

ERCP：主乳頭からは胆汁の流出を認めたが，カニュレーション不能であった．主乳頭の口側に軽度開大した副乳頭を認め，粘液の排出を認めた．副乳頭からの造影で背側膵管が主導管として描出され，膵鉤部への分枝が造影されたが腹側膵管は描出されず交通は明らかではなかった．背側膵管内（主導管内）に透亮像を認め，体部主導管から造影剤の漏出を認めた．膵管洗浄細胞診を行ったが悪性細胞は検出されなかった（**Fig. 2**）．

Magnetic resonance cholangiopancreatography（MRCP）：膵頭部から体部にかけて，多房性

Fig. 1 Abdpminal CT showed a multilocular cystic lesion (Arrow) in the pancreatic head and body measuring 25 mm in diameter (a), and dilatation of pancreatic duct (Arrow head) measuring 6 mm in diameter (b).

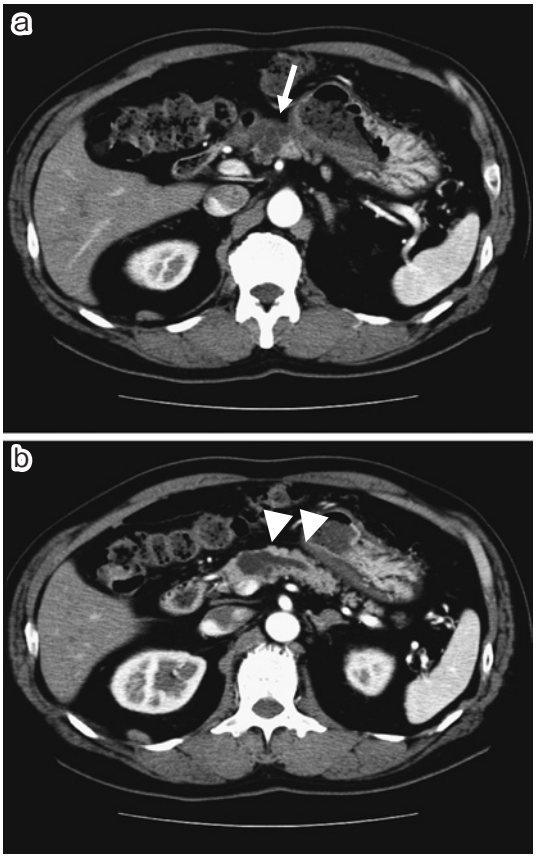

Fig. 2 ERCP via the papilla of Vater showed absence of ventral pancreatic duct, and via the accessory papilla (Arrow) revealed an enlarged dorsal pancreatic duct and multilocular cyst (Arrow head) with communication to the duct in the pancreatic head and body.

嚢胞性病変と膵管の軽度拡張を認めた．主導管は総胆管を横切るように十二指腸副乳頭へ開口しており，腹側膵管との交通や主乳頭への開口は明らかではなかった（**Fig. 3**）．

内視鏡超音波検査：胃角部小彎側から観察したところ，膵体部に多房性嚢胞を認め，一部に壁在結節を疑う 5mm の実質病変を認めた（**Fig. 4**）．

以上より，膵管癒合異常を伴う副膵管原発の分枝型もしくは混合型 IPMN と診断した．嚢胞径 25 mm であったが，有症状であること，壁在結節の存在を否定できないことを考慮し，IPMC の可能性を説明したうえで患者の切除希望も強く，亜全胃温存膵頭十二指腸切除術を施行した．

切除標本肉眼検査所見および病理組織学的検査所見：主導管は背側膵管（いわゆる副膵管）であり，副乳頭に開口し，主乳頭との交通は認めず，腹側膵管は認めなかった（**Fig. 5a**）．嚢胞は低乳頭状に増生した異型上皮から成り，病変は分枝から一部主導管に及んでいた．内視鏡超音波検査で術前に疑われた壁在結節は摘出標本においては明らかではなく，嚢胞内の粘液塊を充実成分として観察した可能性が考えられた．病理組織学的診断は膵管内乳頭粘液性腺腫であった（**Fig. 5b**）． また，副乳頭までの膵管上皮は保たれており先天性の癒合異常を示唆する所見であった．背景膵実質には明らかな膵炎の所見を認めなかった．

術後は軽度膵液漏を認めたが保存的に改善し軽快退院となった．現在，無症状，無再発で外来通院中である．

考　　察

膵臓の発生過程では，胎生 6 週から 7 週にかけて腹側膵原基と背側膵原基が癒合し，腹側膵原基の主導管と，その上行枝と癒合した部位より上流の背側膵原基の主導管が主膵管（Wirsung 管）を形成する[2)3)]．主膵管は胆管とともに十二指腸主乳

Fig. 3 MRCP showed absence of ventral pancreatic duct a multilocular cystic lesion (Arrow) with communication to the dorsal duct in the pancreatic head and body.

Fig. 4 Endoscopic ultrasonography through lesser curvature of stomach showed some mural nodule (Arrow) in the multilocular cyst.

Fig. 5 a : The resected specimen revealed that the main duct of the pancreas discharge via the accessory papilla into duodenum, and absence of ventral pancreatic duct. Arrow : bile duct Arrow head : pancreatic duct. b : The multilocular cyst consisted of atypical epithelium with papillary growth (Arrow). The lesion extended to the main duct, and pathological diagnosis of the resected specimen was intraductal papillary mucinous adenoma and pancreas divisum.

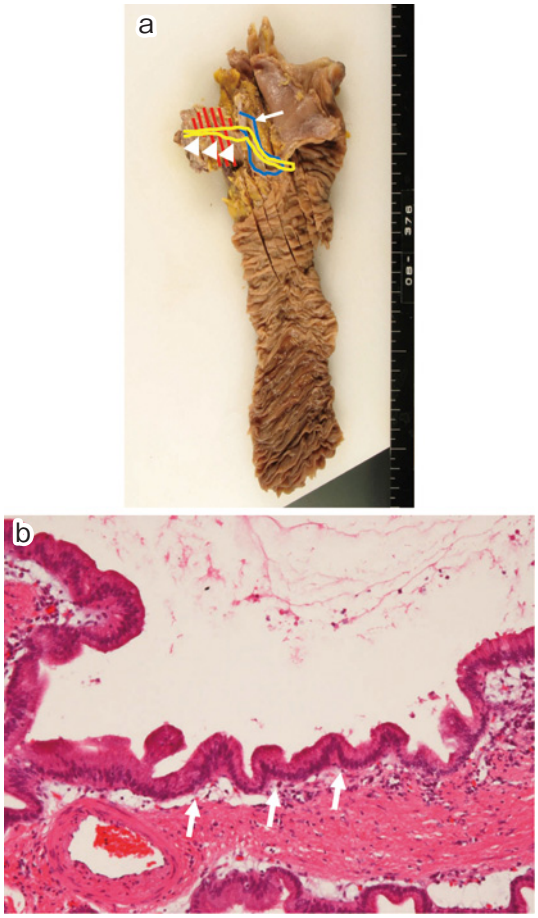

頭に開口し，膵体尾部および膵頭部後面などからの膵液の流出路となる[2)3)]．背側膵原基の近位側は副膵管（Santorini 管）として副乳頭から十二指腸へ開口するが発生過程において退行することが多い．膵管癒合不全はこれらの発生過程における膵管の癒合異常である[2)~4)]．Warshaw ら[5)]は膵管癒合不全を三つの型に分類した．すなわち，主膵管と Wirsung 管に交通がないもの（1 型），Wirsung 管が完全に欠如しているもの（2 型），主膵管と Wirsung 管に細い交通があるが膵液は主に副膵管（Santorini 管）から排泄されるもの（3 型）があり，おのおの癒合不全の 71%，23%，6% であるとした．自験例では ERCP や MRCP において Wirsung 管を認めず，切除標本の検討でも明らか

Table 1

Auther	Year	Age	Sex	Location	Portion	Type	Divisum	Pathology	Symptom
Origuchi[7]	1996	82	F	dorsal	Ph	Br	1	IPMA	none
Kamei[8]	2001	63	F	dorsal	Ph	MD	2	IPMC	back pain
Sasaki[9]	2002	68	F	ventral	Pb	Br	1	Ductal papillary hyperplasia	none
Yarze[10]	2003	33	F	dorsal	Ph	MD	1	IPMN	epigastralgia
Sakurai[11]	2004	74	M	dorsal	Ph	Br	2	IPMA	none
Sakate[12]	2004	34	M	ventral	Ph	Br	1	IPMA	epigastralgia
Akizuki[13]	2005	75	F	dorsal, dorsal	Ph, Ph	Br, Br	1	IPMA	back pain
Scatton[14]	2005	45	M	dorsal	Ph-Pb	MD	1	IPMN	none
Kamisawa[15]	2005	63	F	dorsal	Ph	unknown	1	IPMN	unknown
Talbot[16]	2005	51	F	dorsal	Ph	MD	1	IPMN	none
Hiyoshi[17]	2005	74	M	ventral	Ph	MD	1	IPMA	hypogastric pain
Tanemura[18]	2006	53	M	dorsal	Ph	Br	2	IPMA	none
Sterling[19]	2007	70	F	dorsal	Ph	MD	3	IPMN	epigastralgia, weight loss
Shibahara[20]	2008	74	M	ventral	UP	Br	N/C	IPMN	diabetes mellitus

Ph：pancreatic head, Pb：pancreatic body, UP：uncinate process, Br：branch type, MD：main duct type, N/C：unclassified

な Wirsung 管を認めなかったので，Wirsung 管の欠如した，Warshaw による分類における 2 型膵管癒合不全であると考えられた．

膵管内乳頭粘液性腫瘍は膵管上皮から発生する乳頭状の低悪性度腫瘍であり画像診断的または病理組織学的に主膵管型，分枝型，混合型に分類される[6]．国際診療ガイドラインによると，主膵管型（混合型を含む）における発癌の頻度は 57～92% と高く，またほとんどの良性の主膵管型 IPMN はやがて浸潤癌に進展すると考えられることから，主膵管型と混合型 IPMN の全例を切除の適応とすることを推奨している[6]．また，分枝型における発癌の頻度は 6%～46% とされており，悪性の高リスクとしては嚢胞径 30mm 以上，壁在結節の存在，有症状であることとしているがあくまで個々の症例について考慮されるべきであると述べられている[6]．したがって，自験例についても壁在結節の存在や有症状であること，混合型である可能性，さらには患者自身の希望を考慮し，切除を選択したことは妥当であったと考えられる．

膵管癒合不全を伴った IPMN の報告は非常にまれであり，1983 年 1 月から 2008 年 10 月の間で「膵管癒合不全（pancreas divisum）」,「膵管内乳頭粘液性腫瘍（intraductal papillary-mucinous neoplasm）」をキーワードに医学中央雑誌および PubMed で検索しうるかぎりでは，膵管癒合不全を合併した IPMN は 14 例[7)～20)]の報告しかなかった（**Table 1**）．14 例の報告を検討すると，年齢は平均 61 歳で，男性 6 例女性 8 例であった．腫瘍占居部位としては膵頭部（膵鉤部を含める）が 10 例，体尾部が 1 例（体部，尾部に 2 か所の IPMN を合併した症例），体部が 2 例，膵頭部から体部にかけての IPMN（主膵管型）が 1 例であり，通常の IPMN と同様膵頭部に多い傾向であった．分枝型が 7 例，主膵管型が 6 例，不明が 1 例であった．また，その発生部位は背側膵管が 11 例，腹側膵管が 3 例であり背側膵管に多い傾向であった．癒合不全の分類では Warshaw 分類での 1 型が 9 例，2 型が 3 例，3 型が 1 例，分類不能が 1 例で 1 型が多い傾向であった．すなわち，膵管癒合不全を合併した IPMN 報告例の検討では，1 型癒合不全を伴い膵頭部，背側膵管に多い傾向にあった．しかし，膵管癒合不全と IPMN の因果関係について言及している文献はなかった．今後さらに症例を蓄積し，IPMN の自然史を含めた病態のさらなる解明が期待されるところである．

文　献

1) 大橋計彦，村上義央，丸山雅一ほか：粘液産生膵癌の 4 例―特異な十二指腸乳頭所見を中心として．Prog Dig Endosc **20**：348―351, 1982
2) 神澤輝実：膵胆管形成異常の臨床．日消誌 **105**：669―678, 2008
3) 大池信之，国村利明，榎澤哲司ほか：膵管癒合不

全膵(膵 divisum)発生と解剖. 胆と膵 **18**：813—819, 1997
4) 広岡大司，大地宏昭，片岡伸一ほか：膵管癒合異常—不完全癒合，分枝癒合，Ansa pancreatica 型癒合と膵炎．胆と膵 **18**：273—279, 1997
5) Warshaw A, Simeone J, Schapiro R：Evaluation and treatment of dominant dorsal duct syndrome (Pancreas divisum redefined). Am J Surg **159**：59—66, 1990
6) 国際膵臓学会ワーキンググループ：IPMN/MCN 国際診療ガイドライン.〈日本語版・解説〉．医学書院，東京，2006，p1—66
7) Origuchi N, Kimura W, Muto T et al：Mucin-producing adenoma associated with pancreas divisum and hepatic hilar carcinoma：an autopsy case. J Gastroenterol **31**：455—459, 1996
8) 亀井桂太郎，前田光信，三田三郎ほか：膵管癒合非癒合に発症した浸潤性膵管内乳頭腫瘍の1例. 胆と膵 **22**：885—888, 2001
9) 佐々木克也，三宅秀則，栗田信浩ほか：膵管非癒合に合併した膵管内乳頭腫瘍の一切除例. 四国医誌 **58**：168—173, 2002
10) Yarze J, Chase M, Herlihy K et al：Pancreas divisum and intraductal papillary mucinous tumor occurring simultaneously in a patient presenting with recurrent acute pancreatitis. Dig Dis Sci **48**：915, 2003
11) Sakurai Y, Matsubara T, Imazu H et al：Intraductal papillary-mucinous tumor of the pancreas head with complete absence of the ventral pancreatic duct of Wirsung. J Hepatobiliary Pancreat Surg **11**：293—298, 2004
12) Sakate Y, Ohira M, Maeda K et al：Intraductal papillary-mucinous adenoma developed in the ventral pancreas in a patient with pancreas divisum. J Hepatobiliary Pancreat Surg **11**：366—370, 2004
13) Akizuki E, Kimura Y, Mukaiya M et al：A case of intraductal papillary mucinous tumor associated with pancreas divisum. Pancreas **32**：117—118, 2006
14) Scatton O, Sauvanet A, Cazals-Hatem D et al：Dorsal pancreatectomy：an embryology-based resection. J Gastrointest Surg **10**：434—438, 2006
15) Kamisawa T, Yoshiike M, Egawa N et al：Pancreatic tumor associated with pancreas divisum. J Gastroenterol Hepatol **20**：915—918, 2005
16) Talbot M, Foulis A, Imrie C et al：Total dorsal pancreatectomy for intraductal papillary mucinous neoplasm in a patient with pancreas divisum. Pancreatology **5**：285—288, 2005
17) 旭吉雅秀，大内田次郎，千々岩一男ほか：膵管非癒合を合併し腹側膵に限局した膵管内乳頭粘液性腫瘍の1例．日消外会誌 **38**：1578—1583, 2005
18) 種村彰洋，五嶋博道，加藤弘幸ほか：膵管癒合不全を伴ったIPMNの1切除例．胆と膵 **27**：119—123, 2006
19) Sterling MJ, Giordano SN, Sedarat A et al：Intraductal papillary mucinous neoplasm associated with incomplete pancreas divisum as a cause of acute recurrent pancreatitis. Dig Dis Sci **52**：262—266, 2007
20) 柴原弘明，新井利幸，坪井俊二ほか：膵管癒合異常を合併した膵管内乳頭粘液性腫瘍（intraductal papillary-mucinous neoplasm：IPMN）の1例. 胆と膵 **29**：175—180, 2008

A Case of Intraductal Papillary Mucinous Neoplasm Localized in the Dorsal Pancreas in a Patient with Pancreas Divisum

Tsutomu Kawaguchi, Tsuyoshi Itoh, Hidefumi Ueda,
Yuuji Sasaki, Atsushi Tohma, Kenji Nakamura,
Nobuaki Fuji, Takeshi Masaki* and Kazuyo Naito
Department of Surgery and Department of Clinical Pathology*,
Kyoto Prefectural Yosanoumi Hospital

We report a rare case of intraductal papillary mucinous neoplasm（IPMN）localized in the dorsal pancreas in a patient with pancreas divisum. A 64-year-old man admitted for further examination of a cystic lesion in the pancreatic head was found in ultrasonography（US）and computed tomography（CT）to have a multilocular cystic lesion in the pancreas head and body 25mm in diameter. Endoscopic retrograde cholangiopancreatography (ERCP) via the papilla of Vater and accessory papilla showed an enlarged dorsal pancreatic duct and multilocular cyst communicating to the duct in the pancreatic head and body, and the absence of a ventral pancreatic duct. Endoscopic ultrasonography showed a mural nodule in the multilocular cyst, yielding a diagnosis of branch type of IPMN with possible malignant components localized in the dorsal pancreas. We conducted subtotal stomach-preserving pancreaticoduodenectomy with D2 lymph node dissection. The pathological diagnosis of the resected specimen was IPM adenoma and pancreas divisum. Only 14 such cases have, to our knowledge, been reported in Japanese and English literature , we herein report our case with some discussion.

Key words：intraductal papillary mucinous neoplasm, pancreas divisum, dorsal pancreas

〔Jpn J Gastroenterol Surg 42：1699—1704, 2009〕

Reprint requests：Tsutomu Kawaguchi　Department of Surgery, Kyoto Prefectural Yosanoumi Hospital
481 Otokoyama, Yosanocho, Yosagun, Kyoto, 629–2261 JAPAN

Accepted：March 25, 2009

©2009 The Japanese Society of Gastroenterological Surgery　　Journal Web Site：http：//www.jsgs.or.jp/journal/