日消外会誌　42（11）：1705～1710，2009年

症例報告

脾転移を来した非機能性膵内分泌腫瘍の1例

日本赤十字社長崎原爆病院外科，同　病理*

濵﨑　景子　　中﨑　隆行　　清水　香里　　進藤　久和
佐野　　功　　谷口　英樹　　高原　　耕*

今回，我々は脾転移を来した非機能性膵内分泌腫瘍の1例を経験した．症例は63歳の女性で，HBVキャリアの経過観察中，腹部CTにて膵体尾部腫瘍，脾腫瘍を指摘され，当科紹介受診．腹部MRIにて脾静脈腫瘍栓を伴う，膵体尾部から脾門部および脾内に広がる腫瘍を認めた．病変は脾臓に占める割合が多く，脾静脈腫瘍栓も認めたことから脾原発腫瘍や脾門部発生腫瘍を疑い，膵体尾部脾合併切除術を施行した．肉眼的には膵腫瘍からの脾臓浸潤が疑われたが，病理組織学的診断は膵臓の悪性内分泌腫瘍であり，脾臓は孤立性転移であった．悪性非機能性膵内分泌腫瘍は比較的まれな疾患であるが，本症に孤立性脾転移を来した症例は極めてまれである．

はじめに

内分泌腫瘍は膵腫瘍の中で1～3%と極めて少なく，非機能性腫瘍はその中の15～40%と言われており比較的まれである[1]．また，脾転移は血液悪性疾患以外では頻度は低く，孤立性脾転移はさらに少ない．今回，我々は孤立性の脾転移を来した非機能性膵内分泌腫瘍の1例を経験したので報告する．

症　例

患者：63歳，女性

主訴：なし

既往歴：虫垂切除術施行．

家族歴：特記すべき事項なし．

現病歴：HBVキャリアにて経過観察中，2007年4月に精査目的の腹部CTで膵尾部腫瘍，脾腫瘍を指摘され，当科紹介，入院となった．

現症：血圧106/68mmHg，脈拍72回/分，整，右季肋部に1横指肝触知．腫瘍は触知しなかった．

入院時検査所見：血液生化学検査に異常所見を認めず．CEA，CA19-9，可溶性IL-2レセプターは正常範囲内であった．

＜2009年2月18日受理＞別刷請求先：濵﨑　景子
〒852-8511　長崎市茂里町3―15　日本赤十字社長崎原爆病院外科

腹部CT所見：単純CTでは膵体尾部が腫大し，脾門部から脾臓実質まで一塊となっていた．Dynamic studyにて同部分は動脈相から門脈相まで著明な造影増強効果を認めた．膵臓内の腫瘍は体部を中心に発育し膵尾部内部にも存在するように見えたが，脾静脈との境界が不明瞭であり，腫瘤部分を明確に指摘することは困難であった．脾静脈内には血流と腫瘍病変を認め，腫瘍塞栓による脾静脈閉塞が考えられた．脾臓からは左胃大網静脈，左胃静脈，左副腎静脈への側副血行路が見られた．肝臓に異常所見は認めず，下腸間膜静脈と門脈との口径差なども認めなかった（**Fig. 1**）．

腹部MRI所見：膵体尾部，脾門部および脾内に腫瘍が広がり，脾静脈腫瘍栓の形成が見られた．T1強調画像では，膵体部から膵尾部にかけて同じ低信号領域，T2強調画像では等信号領域を認めており，さらに同部に拡散強調信号を認めることから，腫瘍は膵体部から尾部に存在すると考えられた．また，脾静脈腫瘍栓から連続するように脾臓内にも腫瘍を認めた．脾下部に少量の腹水が見られた（**Fig. 2**）．

Gdシンチグラフィ所見：異常集積を認めず．悪性リンパ腫は否定的であった．

CT，MRIの所見より明らかに脾臓の腫瘍部分

Fig. 1　Abdominal CT：(a) plain, (b) arterial phase, (c) portal phase
Abdominal plain CT showed a tumor which was placed from a tail of pancreas to spleen. The tumor was enhanced remarkably from arterial phase to portal phase. However, we cannot point out the correct site of tumor because there was tumor embolism (arrow) in splenic vein next to the tumor.

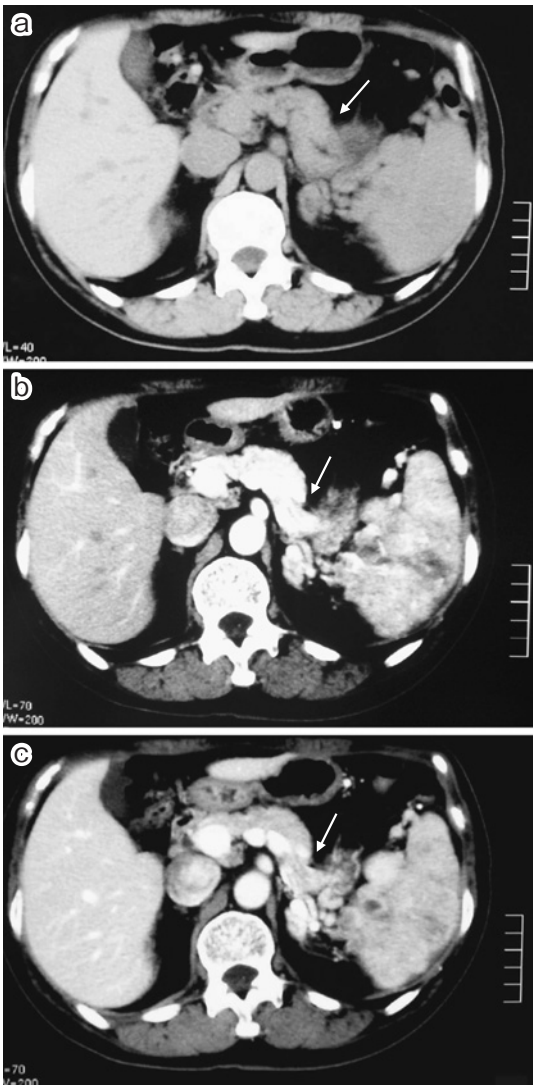

の方が大きく，膵臓の腫瘤形成もはっきりしないため，膵原発腫瘍よりも脾静脈腫瘍栓，膵臓浸潤を伴う脾原発腫瘍の可能性を疑い手術を施行した．

手術所見：腫瘍は膵尾部から脾臓に連続しており，膵原発も疑わせる所見であった．脾静脈内に塞栓を認め，脾臓内に占める腫瘍の割合も高度であった．膵体尾部脾合併切除術を施行した．

切除標本：割面で膵尾部から脾臓へと一見連続したように見える腫瘍を認めた（**Fig. 3**）．腫瘍は膵尾部に 30×30mm の硬い結節として触れ，そこから連続するように脾臓に 110×65mm の軟らかい結節を認めた．

病理組織学的検査所見：腫瘍は膵尾部に存在し，脾実質内にも広範囲に広がっていた．脾静脈には大きな腫瘍塞栓の形成を認め，内腔は閉塞していた．脾臓内では脾静脈から脾臓実質への浸潤も見られた．膵臓と脾臓の腫瘍の間には連続性は認めなかった（**Fig. 4**）．組織学的には軽度の大小不同を示す円形～梨形核と，やや広い細胞質よりなる腫瘍細胞がシート状に増生する像が見られ，リボン状配列が明瞭な部分も認めた．腺腔形成は見られなかった．脈管侵襲は ly1, v2 であったがリンパ節転移は認めなかった（**Fig. 5**）．腫瘍細胞は免疫組織学的に，chromogranin A, synaptophisin, CD56 が陽性で，EMA, CEA, CA19-9, CK7, CK20 は陰性であり，病理組織学的診断は非機能性膵内分泌細胞癌であった．

術後経過：術後 15 日目に退院となった．術後 11 か月の現在，再発の所見なく外来通院中である．

考　　察

自験例は無症状であり，他疾患の経過観察中に認めた偶然発見例である．画像上，典型的な多血性の腫瘍像を認めたが，膵臓よりも脾臓に広範囲に腫瘤形成を認め，脾静脈内に腫瘍塞栓を伴うことから，当初，病変の主座は脾臓ではないかと予測した．

脾腫瘍は比較的まれな疾患であり，血管腫，リンパ管腫，過誤腫，炎症性偽腫瘍，上皮性嚢腫，血管肉腫，悪性リンパ腫，転移性腫瘍などが鑑別として挙げられる．その中では転移性腫瘍が最も多く，悪性腫瘍の脾転移の頻度は剖検例において 8.1% と報告されている[2]．

本症例では，摘出標本において腫瘍部分が占める割合は原発である膵臓よりも脾臓の方が大き

Fig. 2 Abdominal MRI：Tumor existed in pancreas and spleen（triangle), and there was tumor embolism(arrow). These area enhanced low intensity in T1WI and iso intensity in T2WI.

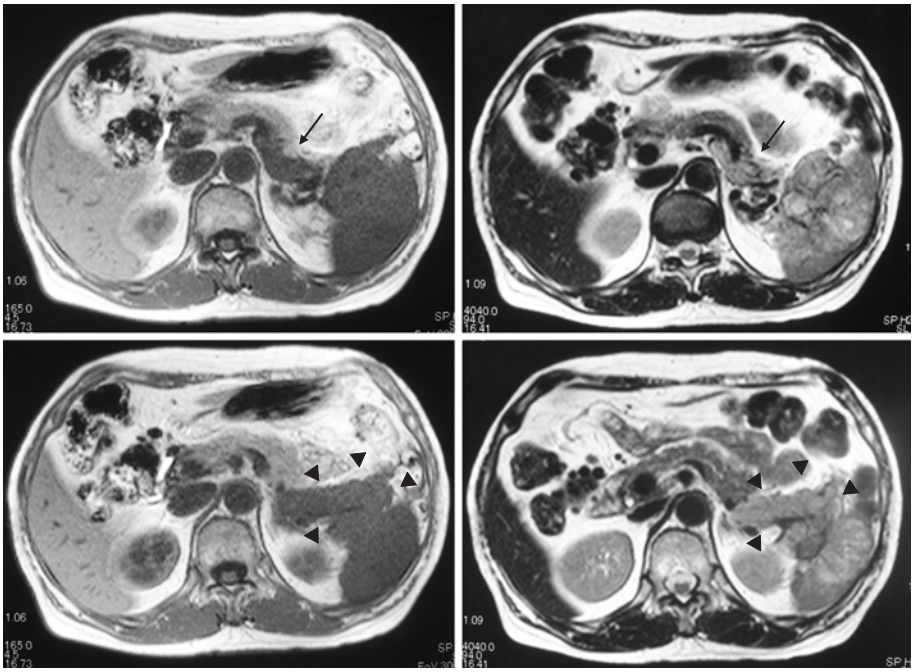

Fig. 3 Resected specimen revealed the tumor of pancreas（triangle）continued to spleen. Splenic vein was obstructed（arrow).

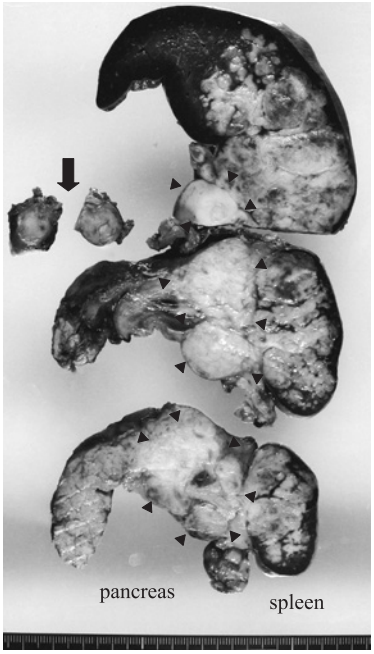

かったが，脾臓内の腫瘍先進部周囲には小結節も見られ，肉眼的には膵臓原発腫瘍の脾臓浸潤もしくは脾転移の像と考えた．病理組織学的には膵臓と脾臓の間には連続性がなく，腫瘍塞栓にて閉塞した脾静脈本幹を認めた．脾臓内を走行する脾静脈は血管浸潤を認め，その周囲には癌による実質への浸潤を認めた．肉眼的に小結節様に見えたところも脾臓内の静脈であった．つまり，膵非機能性内分泌腫瘍が脾静脈本幹に腫瘍塞栓を形成し閉塞したことで，脾静脈末梢は血流うっ滞を来した．脾静脈内では血管壁を這うように腫瘍細胞が逆行性に増生し，脾臓内の脾静脈を経由して脾臓実質に浸潤した血行性転移と考えられた．

非機能性内分泌腫瘍は，既知のホルモンを全く産生しないか，していても量が少ないためにホルモン分泌に伴う症状を示さない腫瘍と定義されている．特徴的な症状を来さないため，腫瘍が増大してからの圧迫症状による腹部腫瘤感や腹痛，黄疸などが主な症状である．画像では内部に壊死性嚢胞を伴う多血性腫瘤像を呈することが多い[3]．

Fig. 4　a：Splenic vein（EV×40), Splenic vein（arrow）was obstructed from tumor embolism（triangle), b：vein invasion, 1)（HE, specimen of tissue）, 2)（HE×40), tumor cell broke vessel wall（arrow）and infiltrated parenchymal spleen, c：Between pancreas and spleen（HE×40), capsule（triangle）separated between them, d：splenic vein in spleen（EV×40), there was tumor cell in the vein.

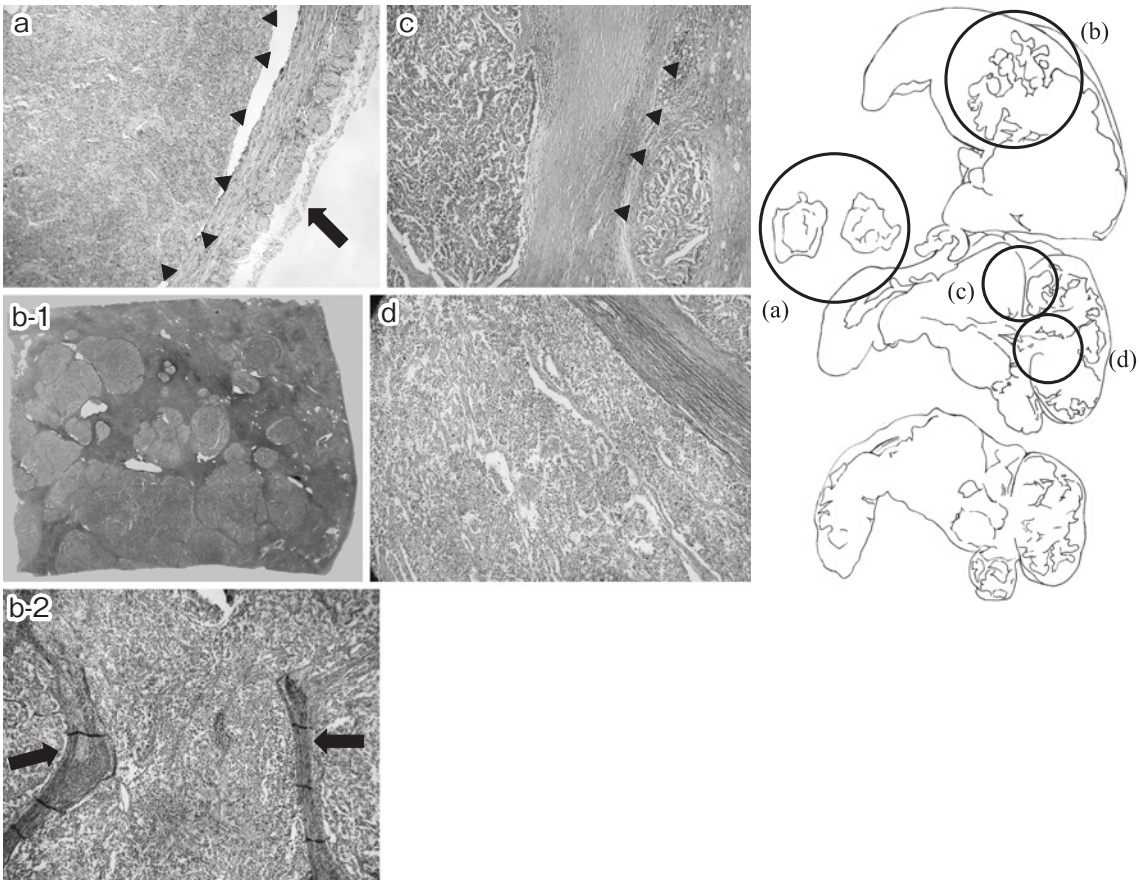

Fig. 5　Histological findings showed tumor cells increased like sheet（HE×200).

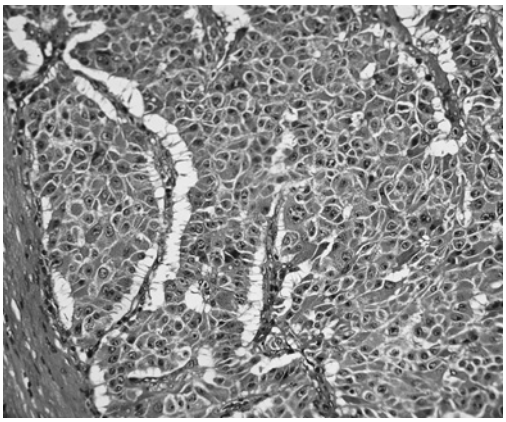

確定診断には免疫染色検査が有効であるが，chromogranin A や synaptophisin といった神経内分泌細胞に特異性のあるマーカーが陽性となる．本症例も，EMA，CEA，CA19-9，CK7，CK20 などの上皮性のマーカーは陰性であり，chromogranin A や synaptophisin が陽性であったことから本症と診断した．発育は緩徐であるため一般的に予後が良いとされており，5 年生存率は 70% 前後と言われている[4]．悪性の頻度は 50～90% とばらつきがあり[3]，転移巣の有無，周囲組織への浸潤をもって悪性の診断根拠としている．遠隔転移としては肝，リンパ節の順に頻度が高く，原発切除後 9 年目で肝転移が出現した症例報告[6]もあり，長期の経

過観察が必要である．

治療としては確定診断を得ることと合わせ，外科的切除が第1選択となる．発見時に多発肝転移を認めるなどの手術困難例に対しては全身化学療法が施行されるが，基本的には抗腫瘍性効果の強いStreptozocin（以下，STZ）をkey drugとして使用する．しかしながら，本邦ではSTZは使用できないのが現状であり，有効な化学療法が確立しているとは言いがたい．オクトレオチドとインターフェロンαの併用療法の併用で非機能性腫瘍8例を含む転移性膵内分泌腫瘍16例のうち10例において，腫瘍マーカーが50%以上低下し，3例でCT上腫瘍サイズが50%以上縮小したという報告も認めている[7]．

医学中央雑誌にて「膵腫瘍」,「脾転移」をキーワードとして1983年から2008年の25年間を検索したところ，膵癌に伴う脾転移を5例認め，膵内分泌腫瘍では1例[8]を認めるのみであった．いずれの症例も転移経路は不明なものが多く，1例のみ脾動脈への直接浸潤による血行性転移が疑われる膵癌[9]の症例があった．また,「膵内分泌腫瘍」,「脾内浸潤」,「脾静脈腫瘍栓」をキーワードとして同検索を行うと，報告は脾内浸潤のみで2例，脾静脈腫瘍栓で7例であり，その中で膵内分泌腫瘍で認めるものはおのおの1例，4例のみであった．

脾転移は全身性転移の一環として認められることが多く，膵内分泌腫瘍の孤立性転移の形態で認めることは極めてまれである．本症例は脾静脈塞栓，脾転移を伴うことより悪性と診断された．今後は転移,再発の可能性を考慮し,厳重なフォローアップが必要である．

文　献

1）福岡秀敏，石川　啓，吉田一也ほか：脾原発悪性リンパ腫の3例．日臨外会誌　**63**：713―717, 2002

2）Berge T：Splenic metastasis. Acta Pathol Microbiol Immunol Scand **82**：499―506, 1974

3）藤井　努，中尾昭公：非機能性膵内分泌腫瘍の治療方針．消外　**28**：1647―1655, 2005

4）大池信之，諸星利男：膵内分泌腫瘍の分類と病理学的悪性度．胆と膵　**28**：163―168, 2007

5）鈴木　大，山森秀夫，田代亜彦ほか：膵外性に発育した非機能性膵内分泌腫瘍の1例. 日臨外会誌 **62**：2785―2789, 2001

6）金高賢悟，小原則博，湯沢浩之ほか：原発巣切除後9年目に肝転移を来した非機能性膵島腫瘍の1例．日消外会誌　**32**：2129―2133, 1999

7）Fjallskog ML, Sundin A, Westlin JE et al：Treatment of malignant endocrine pancreatic tumors with a combination of alpha-interferon and somatostatin analogs. Med Oncol **19**：35―42, 2002

8）後藤全宏，千賀省始，松波英寿ほか：脾転移を伴った膵内分泌腫瘍の1例．岐阜大医紀　**37**：136, 1989

9）藤井秀樹，山元康義，笠井博人ほか：巨大な脾転移巣を伴った膵癌の1例．日臨外医会誌　**55**：198―203, 1994

A Case of Nonfunctional Pancreatic Endocrine Tumor with Splenic Metastasis

Keiko Hamasaki, Takayuki Nakazaki, Kaori Shimizu, Hisakazu Shindo,
Isao Sano, Hideki Taniguchi and Osamu Takahara*
Department of Surgery and Department of Pathology*, Japanese Red Cross Nagasaki Genbaku Hospital

We had a case of nonfunctional pancreatic endocrine tumor with splenic metastasis. The patient was 63-year-old woman as a HBV carrier followed for long time. For abdominal CT showed a tumor at tail of pancreas and spleen, she was admitted to our hospital. Abdominal MRI revealed a tumor thrombus in splenic vein and a large tumor expanded from body and tail of pancreas to spleen. We suspected that a tumor occurred from spleen because that tumor was existed in spleen larger than in pancreas and performed distal pancreatectomy with splenectomy. Pathological diagnosis was malignant endocrine tumor in pancreas and splenic metastasis. Malignant endocrine tumor which is rare relatively have good prognosis, compared with pancreatic adenocarcinoma. However, this case has splenic invasion. We need to follow up her carefully.

Key words：non functional pancreatic endocrine tumor, malignant pancreatic endocrine tumor, splenic metastasis

〔Jpn J Gastroenterol Surg 42：1705—1710, 2009〕

Reprint requests：Keiko Hamasaki　Department of Surgery, Japanese Red Cross Nagasaki Genbaku Hospital
3-15 Mori-machi, Nagasaki, 852-8511 JAPAN

Accepted：February 18, 2009

©2009 The Japanese Society of Gastroenterological Surgery　　Journal Web Site：http://www.jsgs.or.jp/journal/