日消外会誌　42（11）：1711～1716，2009年

症例報告

膵頭十二指腸切除術後の門脈狭窄に伴う消化管出血に対して門脈内ステントが有効であった１例

宮崎大学医学部腫瘍機能制御外科，同　放射線医学講座*

小薗　真吾　　千々岩一男　　大内田次郎　　今村　直哉
旭吉　雅秀　　大谷　和広　　古小路英二*　　榮　　建文*

膵頭十二指腸切除術後の門脈狭窄により発達した側副血行路からの消化管出血に対して，門脈内ステント留置が有効であったまれな１例を報告する．症例は49歳の男性で，2003年６月膵頭部癌に対し亜全胃温存膵頭十二指腸切除術を施行した．術後補助化学放射線療法を追加，以後再発なく経過良好であった．2005年６月腹痛を伴う下血を認め，大腸憩室炎出血の診断で右半結腸切除術を施行したが，その後も下血を認め10月に再入院となった．門脈本幹の狭窄と肝管空腸吻合部周囲に静脈瘤を伴う側副血行路の発達を認め，小腸内視鏡で肝管空腸吻合部近傍の小腸粘膜に静脈瘤と潰瘍病変を認めた．門脈狭窄による消化管出血と診断し，経皮経肝門脈造影下に門脈狭窄部へ金属ステントを留置，側副路への血流は消失し，下血は認めなくなった．ステント留置後３年経過したが消化管出血なく門脈血流も良好で健在である．

はじめに

近年，悪性腫瘍の浸潤や術後性変化，血栓形成などによる門脈狭窄が原因で，消化管出血や肝不全を発症した症例に対して，門脈狭窄部への金属ステント（expandable metallic stent；以下，EMS）留置が症状改善に有用であったという報告が散見される[2)～11)13)]．今回，我々は膵頭部癌に対する亜全胃温存膵頭十二指腸切除術（subtolal stomach preserving pancreaticoduodenectomy；以下，SSPPD）の２年後に門脈狭窄を来し，発達した側副血行路による静脈瘤が原因で生じた消化管出血に対して経皮経肝的門脈造影法（percutaneous transhepatic portography；以下，PTP）下の門脈内EMS留置が有効であった症例を経験したので報告する．

症　　例

患者：49歳，男性

主訴：下血，腹痛

既往歴，家族歴：特記事項なし．

現病歴：2003年６月，膵頭部癌に対してSSPPD，Child変法再建術を施行，術後合併症は認めなかった．病理組織学的検査所見はTubular adenocarcinoma，well differentiated type，scirrhous type，INFγ，ly1，v0，ne1，mpd（－），T3，N2，M0，stage IVaであった．術後補助療法として化学放射線療法（総線量50Gy，Gemcitabine 580 mg/body 4回投与）を施行した．以後，再発の所見なく経過良好であったが，2005年６月腹痛を伴う下血を主訴に入院となった．下部消化管内視鏡検査および注腸造影検査で上行結腸に多発する憩室と凝血塊を認め，腹痛が憩室部位と一致するため憩室炎に起因する消化管出血と診断した．保存的加療で一旦症状は軽快したが，再度出血を繰り返すため７月に右半結腸切除術を施行した．しかし，術後も軽度の下血が続き，９月には連日の下血と高度の貧血を認めるようになったため，精査加療目的に再入院となった．

入院時現症：身長168cm，体重52kg，血圧92/60mmHg，脈拍110回/分，眼球結膜に貧血を認めた．腹部は平坦，軟で圧痛なし．上腹部正中および右側腹部に術創を認めた．

＜2009年３月25日受理＞別刷請求先：千々岩一男
〒889-1692　宮崎郡清武町木原5200　宮崎大学医学部腫瘍機能制御外科

Fig. 1　A：Abdominal contrast-enhanced CT showes severe stenosis of the main portal vein（arrow）. B：The collateral pathway with varices was observed around hepaticojejunostomy（arrows）.

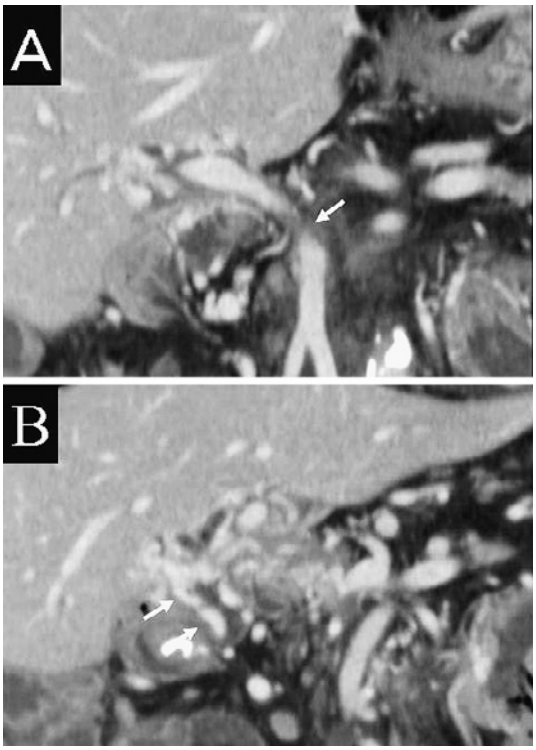

入院時血液検査所見：Hb 8.7g/dl，血小板 10.7×10^4/μl，総蛋白 5.42g/dl と貧血，血小板減少および血清蛋白の低下を認めた．

腹部造影 CT：脾静脈合流部より肝側の門脈本幹に狭小化を認め（**Fig. 1A**），肝管空腸吻合部周囲に側副血行路の著明な発達を認めた（**Fig. 1B**）．CT 上，明らかな出血源は同定できなかった．

ダブルバルーン小腸内視鏡検査：肝管空腸吻合部周囲の側副血行路からの出血を疑い，ダブルバルーン小腸内視鏡を施行した．活動性出血は認めなかったが，肝管空腸吻合部周囲の挙上空腸粘膜に静脈瘤，潰瘍性病変および露出血管と思われる発赤を認め，同部位が下血の原因であるものと考えられた（**Fig. 2**）．

腹部血管造影検査：門脈本幹の不整な狭窄像と肝門部の求肝性側副血行路の発達を認めた．遠肝性の側副血行路は認めなかった．

Fig. 2　Double balloon enteroscopy revealed varices and ulceration close to hepaticojejunostomy.

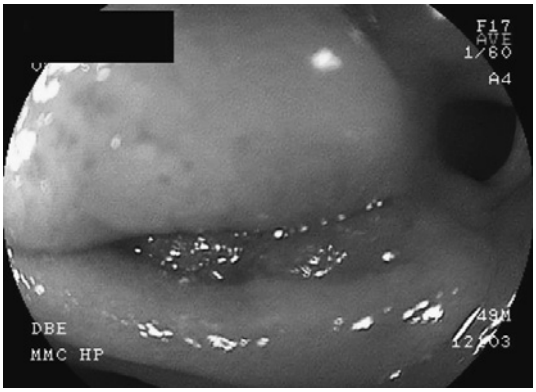

入院後経過：下血が続き，輸血を頻回に行った．精査の結果，門脈本幹狭窄が原因で肝管空腸吻合部周囲に静脈瘤を伴う求肝性側副血行路が発達し，それが破綻することで消化管出血を繰り返しているものと診断した．十分なインフォームドコンセントのもとに，PTP 下に門脈狭窄部へ EMS 留置を行う方針とした．

PTP 下 EMS 留置：経皮経肝的に門脈（P5）を穿刺し，直接門脈造影を施行した．門脈本幹から脾静脈合流部にかけて高度の狭小化が認められた．血流は SMV から挙上空腸の空腸静脈へ流れ，胆管空腸吻合部周囲に発達した静脈瘤を伴う側副血行路を通過して，肝門部門脈へ流入していた（**Fig. 3A**）．門脈狭窄部のバルーン拡張術（Percutaneous transluminal angioplasty；以下，PTA）後，ヘパリン 3,000 単位を静脈内注射し，SMV から門脈本幹にかけて Full open 10mm 径 50mm 長の Easy Wallstent（Boston Scientific Co.）を挿入留置した．狭窄部前後における門脈と上腸間膜静脈の平均圧は留置前がそれぞれ 2mmHg と 14 mmHg であったが，留置後は 2mmHg と 4mmHg となり，上腸間膜静脈圧は著明に低下した．門脈造影検査でステント内の通過性は良好であり，側副血行路も描出されなくなった（**Fig. 3B**）．

門脈ステント留置後経過：術後ヘパリン 500 単位/時間の持続静注を 1 日だけ行い，その後は抗血

Fig. 3 A：Percutaneous transhepatic portography showed obstruction of the portal vein (arrow) and the collateral pathway with varices around the region of hepaticojejunostomy (arrowheads). B：After expandable metallic stent placement, the obstruction of the portal vein and the collateral pathway ceased.

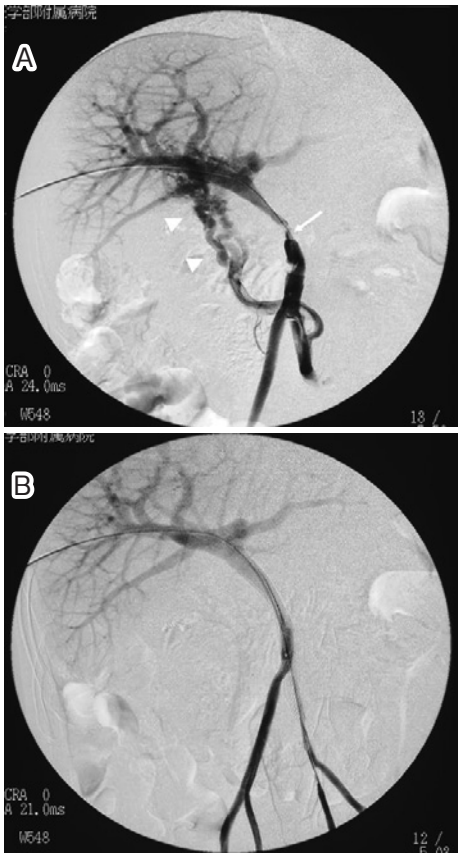

小板剤の内服を継続した．留置後に下血は認めなくなり，Hb 値は安定した．ステント挿入後 1 週目の造影 CT ではステント内に血栓形成は認めず血流は良好で，肝管空腸吻合部周囲における側副血行路も著明に縮小していた．留置 4 か月目の CT でもステントの開存は良好であり，側副血行路もほとんど消失していた（**Fig. 4**）．

現在 SSPPD 後 5 年 3 か月，門脈ステント挿入後 3 年経過するが，癌の再発なく，門脈の再狭窄も認めず，経過良好である．

Fig. 4 Abdominal CT scan 4 months after stent placement. The lumen of EMS was opened and the collateral pathway ceased.

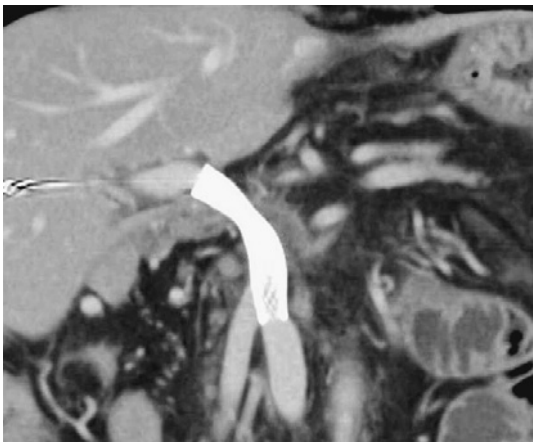

考　察

成人における肝外門脈閉塞症は，開腹手術，外傷，膵炎や虫垂炎などの腹腔内臓器の炎症，肝硬変，胆管結石症，悪性腫瘍による圧迫や浸潤，血液凝固異常など種々の 2 次的要因により発症する[1]．本例では癌の再発所見は認めなかったことより，膵頭十二指腸切除術の影響に加えて，局所への放射線治療が門脈狭窄の原因となった可能性が考えられる．一般的には門脈狭窄を認めても，肝十二指腸間膜で求肝性側副血行路が十分に発達すれば，ほとんどの症例で異常は認めないが，その発達が不十分であると門脈圧亢進症が惹起され，消化管出血，腸管鬱血，腹水貯留，肝血流障害による肝不全などの重篤な症状を認めることが報告されている[1)~11)13)]．本例では SSPPD により肝十二指腸間膜が郭清されていたため，求肝性側副血行路が挙上空腸腸間膜と肝管空腸吻合部を介して静脈瘤を伴うまでに発達し，挙上空腸の静脈瘤が破綻して消化管出血の原因となったと推察された．

医学中央雑誌において，「門脈狭窄」「門脈ステント or 門脈内ステント」「膵頭十二指腸切除」「消化管出血」をキーワードとし，その参考文献まで含めて 1983 年から 2008 年 11 月まで検索した結果 7 報告 8 例（会議録は除く）が認められた（**Table 1**）[2)~8)]．膵頭十二指腸切除術後における消化管出

Table 1　Reported cases of the portal stent placement for portal stenosis with gastrointestinal hemorrhage after PD or PpPD

No.	Auther/ Year	Age/ Sex	Primary disease	Treatment for primary disease	Duration for melena	Hemorrhagic site	Site of PV stenosis	Causes of stenosis	Patency of the stent
1	Nakazato[2]/ 1997	78/M	Bile duct cancer	PD	88 months	Jejunal varices	PV	Surgery	20 months
2	Hiraoka[3]/ 2001	66/F	Pancreas cancer	PD + IOR	12 months	Jejunal varices	PV	Surgery+IOR	84 months
3	Koike[4]/ 2002	39/F	Nonfunctioning endocrine tumor of the pancreas	PpPD+PVR	5 months	Jejunal varices	Anastomosis site	Surgery	21 months
4	Ota[5]/ 2005	64/M	Carcinoma of the papilla of Vater	PpPD	86 months	Jejunal varices	PV	Surgery	32 months
5	Takeshita[6]/ 2005	76/M	Bile duct cancer	PD + IOR	60 months	Jejunal varices	PV-SMV	Surgery	103 months
6	Takeshita[6]/ 2005	55/M	Pancreas cancer	PD + IOR	NS	NS	PV-SPV	Recurrence of cancer	4 months, Died of cancer
7	Takeuti[7]/ 2006	55/F	Carcinoma of the papilla of Vater	PpPD, Postoperative complication	8 months	Superior mesenteric varices	PV	Surgery+Postoperative complication	24 months
8	Yasuda[8]/ 2006	67/F	Pancreas cancer	PpPD	1 month	No identifiable hemorrhagic site	PV-SMV-SPV	Surgery	8 months
9	Our case	49/M	Pancreas cancer	PpPD, Postoperative chemoradiation	24 months	Jejunal varices	PV-SPV	Surgery+Postoperative radiation	36 months

PD：pancreaticoduodenectomy　PpPD：pylous-preserving pancreaticoduodenectomy　IOR：intraoperative radiation　PVR：Portal vein reconstruction　NS：not stated　PV：portal vein　SMV：superior mesenteric vein　SPV：splenic vein

血の原因として，門脈狭窄により発達した側副血行路からの出血を念頭におくべきと考えられる．しかし，肝管空腸吻合部周囲側副血行路からの出血を血管造影検査などで証明することは困難であることが多く，消化管内視鏡検査で他に出血源を認めないことにより診断されている場合が多い．本症例ではダブルバルーン小腸内視鏡を行うことで，挙上空腸における静脈瘤の発達や粘膜の潰瘍性病変を直接観察することができ，出血源として確信を得ることができた．本症例のような複雑な消化管再建後の症例においてダブルバルーン小腸内視鏡は出血源検索に有効と考えられる．

門脈狭窄部へのEMS留置の報告は，1990年にOlcottら[9]が肝移植後の門脈血栓症に対して用いたのが最初である．その後，本邦においても，悪性腫瘍による門脈浸潤や肝細胞癌での門脈腫瘍栓，術後の門脈狭窄に対して，門脈内EMSの留置を行い，消化管出血や肝不全の改善に有用であったとの報告が散見されるようになった．これらの症例では，PTPによる門脈系へのアプローチを選択し，EMS留置を行う報告が多数を占める．PTPによるアプローチは，開腹の必要がないため低侵襲で，本症例のように術後の腹腔内癒着が考慮される場合でも安全に施行できる有用な方法である．

EMS挿入の適応について，森田ら[10]は，進行胆道癌，膵癌により門脈閉塞または狭窄を来した8症例を検討し，その適応を，①狭窄長径3.5cm以下，②狭窄部位ならびに留置部位が門脈本幹または可及的門脈本幹よりであること，③求肝性側副血行路がないあるいは乏しい症例であること，④門脈閉塞性病変に伴う臨床症状が明らかな症例であること，と述べている．さらに，側副血行路処理の重要性についての報告も行っており，門脈狭窄部拡張後に側副血行路が減少～消失した症例では，側副路の処置を行うことなくその自然消失が期待できるが，減少または消失が得られなかった症例では早期にステント閉塞を来す危険性が高く，まず側副血行路の塞栓を行ったうえでステント留置を行うべきであると指摘している[11]．とく

に，悪性病変による門脈狭窄症例では，原疾患進行による門脈の再狭窄が予想され，止血効果を持続させる目的でEMS留置とともに側副血行路の塞栓を推奨している．本症例では門脈内ステント留置により門脈狭窄が消失し，側副血行路への血流描出を認めなくなったため，出血源である側副血行路の塞栓を行っていないが，出血のコントロールは良好であった．これは，門脈ステントの留置により生理的血行動態が回復し，十分な門脈圧の低下を認めたため，側副血行路へ血流が途絶えたためと考えられた．このことは，側副血行路からの出血例においても，門脈狭窄部拡張後に側副路が描出されなくなれば，塞栓の追加を行う必要はない可能性を示唆するものと思われる．肝管空腸吻合部周囲における側副路の塞栓は挙上空腸や肝管における虚血性変化の発生が危ぐされ，塞栓追加の適応や安全性についてはより一層の検討が必要と思われる．

門脈内ステント留置後は血栓形成による早期ステント閉塞が問題となり，その予防目的に種々の抗凝固療法が行われている．一方で，EMS留置後に，消化管出血のため抗凝固療法を行わなかった症例で血栓形成を認めなかったという報告[6]や，逆に抗凝固療法を行っていたにも関わらず血栓形成を認めたとする[10]報告がある．前者は十分なステント内血流が確保された症例であり，後者は側副血行路が残存しステント内血流が不十分と思われる症例であった．このことより，抗凝固療法に加えて，ステント内の十分な血流確保が血栓予防の点から重要と考えられる．また，EMSの内皮形成も血栓予防の重要な役割を占めるとされるが，内皮形成の期間について一定の見解は得られておらず，留置後4週間で内皮形成を認め始めるとする症例[12]がある一方で，留置後16か月の剖検でも内皮形成を認めなかった報告例[13]もある．内皮が形成されるまで抗凝固療法を続けるという考え方で投薬期間を決定するのは困難と思われた．

近年，門脈内EMSの長期開存例が認められ，竹下ら[6]は胆管癌に対するPPPD術後の門脈狭窄例で8年7か月の開存を，また，Hiraokaら[3]は膵癌に対するpancreaticoduodenectomy後に放射線治療を行い門脈狭窄を認めた症例で7年間の開存を報告している．これら2症例に共通するのは，原疾患こそ悪性疾患であるが，門脈狭窄の原因が悪性疾患の再発ではないことである．再発以外の原因による門脈狭窄例では，原疾患による門脈ステント再狭窄の可能性が低いためステントの長期開存が期待でき，門脈ステント留置のよい適応と思われる．しかし，実際EMSにどれだけの耐用年数が期待できるのかはいまだ不明であり，今後長期開存例での再評価が望まれる．

文　献

1) 吉留博之，伊藤　博，木村文夫ほか：肝外門脈閉塞症．外科　**64**：1461, 2002
2) 中里雄一，稲垣芳則，水沼仁孝ほか：Transjugular intrahepatic portoplasty にて治癒しえた術後肝外門脈閉塞症の1例．日消外会誌　**30**：1392―1336, 1997
3) Hiraoka K, Kondo S, Ambo Y et al：Portal venous dilatation and stenting for bleeding jejunal varices：report of two cases. Surg Today **31**：1008―1011, 2001
4) 小池伸定，羽鳥　隆，今泉俊秀ほか：門脈再建部閉塞に伴う消化管出血に対して expandable metallic stent が有効であった1例．日消外会誌　**35**：1394―1398, 2002
5) Ota S, Suzuki S, Mitsuoka H et al：Effect of a portal venous stent for gastrointestinal hemorrhage from jejunal varices caused by portal hypertension after pancreatoduodenectomy. J Hepatobiliary Pancreat Surg **12**：88―92, 2005
6) 竹下明子，布施　明，平井一郎ほか：門脈狭窄に対する門脈内ステント留置の検討．胆道　**19**：433―439, 2005
7) 竹内周平，斎藤博哉，鉾立博文ほか：メタリックステント留置により治癒しえた乳頭部癌術後の門脈閉塞による上腸間膜静脈瘤破裂の1例．胆道　**20**：50―55, 2006
8) 安田祥浩，加藤文昭，鈴木芳明ほか：膵頭十二指腸切除術後の門脈狭窄に対し門脈内ステント留置術を行った1例．日消外会誌　**39**：1834―1838, 2006
9) Olcott EW, Ring EJ, Roberts JP et al：Percutaneous transhepatic portal vein angioplasty and stent placement after liver transplantation；early Experience. J Vasc Interv Radiol **1**：17―22, 1990
10) 森田　穣，小川　肇，佐藤幸彦ほか：悪性門脈閉塞性病変に対する門脈～上腸間膜静脈内ステント留置の臨床的検討. Intervent Radiol **11**：356―363, 1996
11) 森田　穣，長谷川貴，宮崎恭介：門脈内ステント

留置術に於ける側副血行路の処理．Intervent Radiol **14**：456―465, 1999
12）宮崎恭介，西部俊哉，渡辺　智ほか：Expandable Metallic Stent の門脈内留置における実験的検討―下大静脈及び腹部大動脈内留置との比較．日消外会誌　**29**：488, 1996
13）Yamakado K, Nakatsuka A, Tanaka N et al：Portal venous stent placement in patients with pancreatic and biliary neoplasms invading portal veins and causing portal hypertension：Initial experience. Radiology **220**：150―156, 2001

Successful Treatment by Expandable Metallic Stent for Gastrointestinal Bleeding from the Stenosis of the Portal Vein after Subtolal Stomach preserving Pancreatoduodenectomy：Report of a Case

Shingo Kozono, Kazuo Chijiiwa, Jiro Ohuchida, Naoya Imamura,
Masahide Hiyoshi, Kazuhiro Otani, Eiji Furukoji* and Tatefumi Sakae*
Department of Surgical Oncology and Regulation of Organ Function and Department of Radiology*,
Miyazaki University School of Medicine

We report the successful treatment with a portal vein stent for melena caused by varices developing around a hepaticojejunostomy after pancreaticoduodenectomy. A 49-year-old man undergoing subtotal stomach-preserving pancreaticoduodenectomy in June 2003 followed by postoperative chemoradiation therapy for pancreas head cancer had an uneventful clinical course until he reported melena and abdominal pain in 2005. Diagnosed with diverticular hemorrhage of the ascending colon, he underwent right hemicolectomy, but melena persisted and he was readmitted in October 2005. Angiography and abdominal contrast-enhanced computed tomography（CT）showed stenosis of the extrahepatic portal vein and the collateral vein with varices around the hepaticojejunostomy. Double-balloon enteroscopy showed varices and an ulcer close to the hepaticojejunostomy. Varices caused by portal vein stenosis and apparently causing intestinal bleeding were treated by placing an expandable metallic stent in the stenotic portal vein through a percutaneous transhepatic route. After treatment, the collateral vein disappeared and intestinal bleeding ceased. The man is now doing well 3 years after portal vein stent and over 5 years after pancreaticoduodenectomy.

Key words：portal vein stent, pancreaticoduodenectomy, gastrointestinal bleeding
〔Jpn J Gastroenterol Surg 42：1711―1716, 2009〕

Reprint requests：Kazuo Chijiiwa　Department of Surgical Oncology and Regulation of Organ Function, Miyazaki University School of Medicine
5200 Kihara, Kiyotake, Miyazaki, 889-1682 JAPAN

Accepted：March 25, 2009

©2009 The Japanese Society of Gastroenterological Surgery　Journal Web Site：http://www.jsgs.or.jp/journal/