日消外会誌　42（11）：1717～1722，2009年

症例報告

プロテインＳ欠乏症に伴う上腸間膜静脈・門脈血栓症による回腸壊死の１例

静岡市立静岡病院外科，同　病理*

米沢　圭　中川　淳　後藤　俊彦
張谷　素子　小林　敏樹　竹花　卓夫
前田　賢人　森木　利昭*　宮下　正

症例は55歳の男性で，激しい腹痛を主訴に当院に搬入された．腹部造影CTにて門脈から上腸間膜静脈（以下，SMV）にかけて血栓を認め，回腸の浮腫および腹水を認めたために門脈・SMV血栓症による回腸壊死の診断にて，緊急手術を施行した．腹腔内には漿液性の腹水を認め，回盲弁より20～70cm口側の回腸が壊死していた．術中エコーにてSMVは塞栓しており，門脈本幹にも血栓が存在し，門脈血流の多くは脾静脈から流入していた．壊死腸管切除と腸瘻造設を行い，手術を終了した．24時間後にsecond-look operationを行ったが，新たな壊死腸管は認めなかった．将来的に門脈本幹の完全閉塞が危ぐされたため，門脈の血栓除去を行った．術後は抗凝固療法を行い経過良好にて退院した．原因検索をしたところ，プロテインＳ活性が41.1％と低下しており欠乏症と考えられた．プロテインＳ欠乏症に起因する門脈・SMV血栓症はまれであり，文献的考察を加えて報告する．

はじめに

上腸間膜静脈・門脈血栓症（superior mesenteric and portal vein thrombosis；以下，SMVT/PVT）は比較的まれな疾患であり，腸管壊死により致命的になりうる疾患である．症状は非特異的で早期診断・治療が困難とされている[1]．今回，我々はプロテインＳ（以下，PS）欠乏症に伴うSMVT/PVTの１救命例を経験したので若干の文献的考察を加えて報告する．

症　例

患者：55歳，男性

主訴：下腹部痛

既往歴：高血圧症．中学生時，左下腿深部静脈血栓症．約20年前，右下腿深部静脈血栓症．1年前より他院で同症の再発予防にワーファリン・パナルジンの処方がなされていたが自己都合で休薬していた．

家族歴：父親が下肢深部静脈血栓症．

現病歴：2007年7月から間欠的な腹痛を認めた．同年12月に頻回になり，同月下旬に激烈な腹痛のため当院に救急搬入された．

現症：血圧180/103mmHg，脈拍83回/分，体温36.5度，意識は清明，苦悶様顔貌．強い自発痛に比し，圧痛・反跳痛は軽微で，腹壁は軟・平滑であった．

血液検査所見：WBC 9,200/μl，CRP 2.88mg/dlと炎症反応は軽度であった．また，CPKは224U/Lと上昇しFDP 29.5μg/ml　D-dimer 26.0μg/mlと上昇していた（**Table 1**）．

腹部造影CT所見：腹部造影CTにて上腸間膜静脈（SMV）から門脈（PV）にかけて血栓を認めた．SMVはほぼ閉塞しており（**Fig. 1A**），PVでは肝門部に向かい先細りする形で血栓が存在した（**Fig. 1B**）．回腸・上行結腸の浮腫および腹水を認めたためにSMVT/PVTによる小腸壊死の診断にて緊急手術を施行した．

手術所見：腹腔内には漿液性の腹水を認め，回

＜2009年3月25日受理＞別刷請求先：米沢　圭
〒420-8630　静岡市葵区追手町10―93　静岡市立静岡病院外科

Table 1　Laboratory data on admission

WBC	9,200 /mm^3	TP	7.4 g/dl
RBC	446×10^4 /mm^3	T-Bil	1.4 mg/dl
Hb	15.2 g/dl	Alp	499 mg/dl
Hct	42.6 %	GOT	22 IU/*l*
Plt	12.4×10^4 /mm^3	GPT	28 IU/*l*
		LDH	226 IU/*l*
		CPK	224 IU/*l*
PT（%）	95.0 %	CRP	2.88 mg/dl
APTT	22.4 sec	BUN	12.0 mg/dl
		Cre	0.80 mg/dl
FDP	29.5 μg/dl	Na	139 mEq/*l*
D-dimer	26.0 μg/dl	K	4.3 mEq/*l*

盲弁より20〜70cm口側の回腸が壊死していた．壊死部を中心に回腸・上行結腸も浮腫・鬱血を認め，壊死部が進展する可能性も考えられた．術中エコーにてSMVは大部分が塞栓しており，PV本幹では肝門部に向かい先細りする形で血栓が存在し，門脈血流の多くは脾静脈から流入していた．明らかな腸管壊死部を含む約80cmの回腸（**Fig. 2**）を切除して，回腸人工肛門造設を併施した．麻酔から覚醒，抜管の上帰室した．呼吸・循環動態は安定していたので，抗凝固療法以外の特別な術後管理を要しなかった．そして，24時間後にsecond-look operationを行い，新たな壊死腸管が存在しないことを確認した．鬱血・静脈血栓の高度であった回腸人工肛門から約50cm長の回腸を追加切除し，回腸人工肛門を再造設した．合計1m以上の小腸切除となったが，残存小腸は3m以上確保された．また，将来的にPV本幹の完全閉塞が危惧されたため，PVの血栓除去を行った．膵頭下縁でSMVを切開しSMV頭側とPV尾側の血栓を可及的に摘出，次いで，PV本幹を切開しPVTを完全に摘出した．

切除標本所見（初回手術）：粘膜は壊死し，壁全層性の鬱血・浮腫を認めた（**Fig. 2**）．腸間膜も浮腫が強く，腸間膜内の静脈に血栓を認めた．

病理組織学的検査所見：粘膜は変性・壊死しており壁全層性の鬱血・出血・浮腫を認めた（**Fig. 3**）．腸間膜の静脈には鬱血と新鮮な血栓を認めた．以上の所見はSMVTによる血流の鬱滞により生じたものと考えられた．

Fig. 1　Abdominal CT scan on admission
A：Abdominal CT scan revealed superior mesenteric vein thrombosis (interrupted long arrow). Splenic vein was patent (short arrow). B：The thrombus in the portal vein was tapered toward the hepatic hilum (short arrow). The wall of the small intestine was edematous (encircled area).

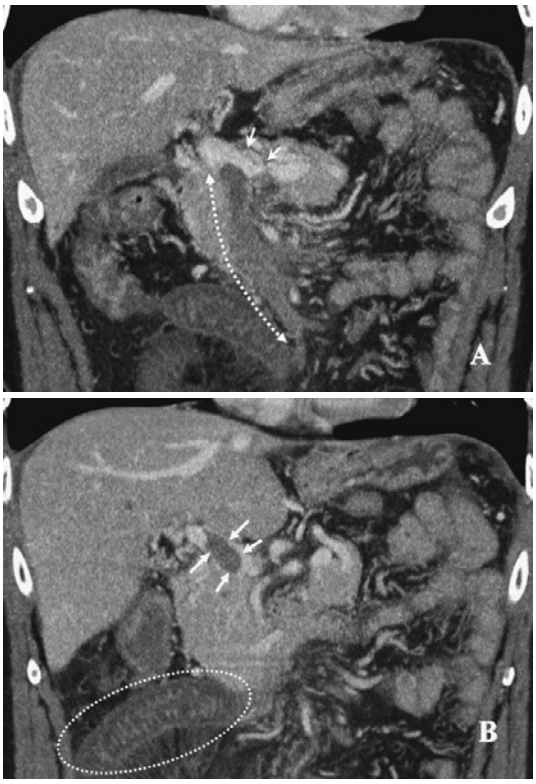

術後経過：術後はヘパリン・ワーファリンを用いて抗凝固療法を行った．定期的に造影CTを施行し，PV本幹が完全に開通していることを確認した（**Fig. 4**）．患者は下肢静脈血栓症の既往を有することから，術後に血栓症の原因検索をしたところ，PS活性が41.1％と低下しておりPS欠乏症と考えられた（**Table 2**）．PS欠乏症は家族性発症の報告が多いことから[2]，十分なインフォームドコンセントを行って，血縁家族に血液凝固系の検査をお勧めした．父親と長男にPS欠乏症が確認されたため，フォローアップしている．現在患者はワーファリンを内服し外来通院中であるが，発症後1年経過する現在も経過良好である．

Fig. 2 Macroscopic findings of the resected specimen. Resected ileum showed congestive necrosis of mucosa.

Fig. 3 Microscopic findings of resected specimen. The mucosa of the ileum was necrotized. Congestion, hemorrhage and edema were observed in the whole layer of the ileum.

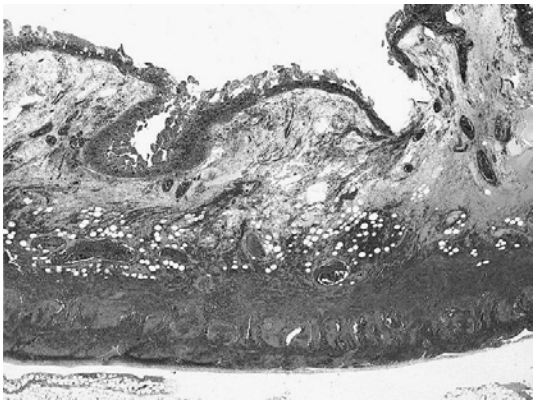

Fig. 4 Postoperative CT findings (venous phase). PV was completely patent. Although SMV remained occluded, intestinal venous flow returned to the splenic vein via left gastroepiploic vein (short arrows) or venous arcades around the pancreas head (interrupted circle). Although superior mesenteric artery happened to be imaged (long arrow), it should be ignored in this venous phase.

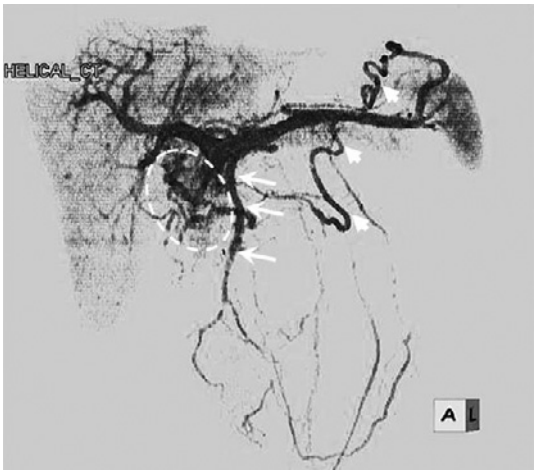

Table 2 Coagulation study of the blood after operation

		normal range
TAT	6.3μg/*l*	1.0 ～ 4.1
Plasminogen activity	79%	69 ～ 111
Antiplasmin	102%	80 ～ 125
Protein C activity	78%	70 ～ 140
Protein C antigen	77%	70 ～ 150
Protein S activity	41.1%	60. ～ 150
Protein S antigen	54%	
Anticardiolipin IgG	2U/ml	10 ↓
Loops anticoaglant	1.2ratio	1.3 ↓

考　察

SMVT は腸間膜の動脈血流は保たれているものの静脈還流障害によって鬱血性障害を来す疾患である．頻度は，Kazmars[3]は急性腹症による開腹症例のうちの 0.1% 以下の頻度と推定しておりまれな疾患と考えられる．発症時に特異的な症状がなく早期診断が困難で，潜在的に病状が進行するとされる[1]．当症例でも症状が初発した約 5 か月後に小腸壊死を発症しており，他の急性腹症とは経過を異にしていた．また，SMVT 発症後の死亡率は 13～50% で予後不良とされる[1]．診断には造影 CT が有用で，90% 以上の症例で静脈血栓の存在が指摘可能で最も有用と報告されている[1]．

発症原因は，外傷・手術・腹腔内炎症などによる血管障害や，肝硬変・門脈圧亢進症・心不全・脾腫などによる局所の静脈鬱滞があげられる[1]．凝固異常も大きな要因であり，悪性腫瘍・経口避妊薬内服等の後天的のものと，先天的なものとして，最近は凝固線溶系の異常が重要視されており，

Table 3　Reports of SMVT associated with PS deficiency in Japan

Case	Author	Year	Age	Sex	Modality for definitive diagnosis	Treatment	PS antigen	Free PS	PS activity	History of thrombosis
1	Fujii[7]	1990	19	M	eCT・SAG	anticoag.	18%			(+)
2	Inagaki[8]	1993	25	M	OP・eCT	intestine resec.・anticoag.	63%	< 10%		(−)
3	Sugiura[9]	1998	32	M	OP・eCT	intestine resec.	44%		< 10%	(−)
4	Yajima[10]	1999	25	M	eCT	thrombolytic. via SMV・anticoag.・intestine resec.	58%		22%	(−)
5	Kato[11]	2001	76	F	OP	intestine resec.	74%	19%		(−)
6	Tateishi[12]	2001	26	M	eCT	thrombolytic.・anticoag.			48%	(−)
7	Uemura[13]	2002	60	M	eCT	anticoag.・intestine resec.	46%		< 10%	(−)
8	Ikeda[14]	2002	44	M	eCT	thrombolytic. via SMA・anticoag.・intestine resec.	34%			(+)
9	Inoue[15]	2004	52	M	eCT・US	thrombolytic. via SMV・anticoag.・intestine resec.				(+)
10	Mori[16]	2005	54	M	eCT	intestine resec.・anticoag.	38%		66%	(+)
11	Kiyomizu[17]	2005	38	M	pathology*	intestine resec.	67%	36%	27%	(−)
12	Watanabe[18]	2006	54	M	eCT	intestine resec.・anticoag.	38%			(+)
13	Yoshizawa[19]	2006	53	M	eCT	intestine resec.・anticoag.	66%	28.2%		(−)
14	Sanada[20]	2006	44	F	eCT	thrombolytic.・anticoag.	54%		60%	(−)
15	Yano[2]	2006	39	M	eCT	intestine resec.・anticoag.	24%		11%	(−)
16	Ishikawa[21]	2007	25	M	eCT	thrombolytic.・anticoag.			10%	(−)
17	Our case		55	M	eCT・US	intestine resec.・anticoag.	54%		41.1%	(+)

eCT：enhanced（contrasted）CT　　anticoag.：anticoagulation
OP：operation　SAG：selected angiography　　thrombolytic：thrombolytic therapy
*：diagnosed retrospectively by pathological findings　　intestine resec.：intestine resection

PS，プロテインC（PC），AT-IIIなどの欠乏症や抗リン脂質抗体症候群などが報告されている[1]．

PSはビタミンK依存性糖蛋白であり，活性型PCの補酵素として凝固第Va因子および第VIIIa因子の不活化作用を促進して抗凝固作用を示す[4]．PS欠乏症は常染色体優性遺伝で一般人口での頻度は約2万人に1人と推定されており[5]，まれな疾患と考えられる．Engesserら[6]の報告では先天性PS欠乏症の患者が最初の血栓症を発症するのが平均28歳で若年性の発症を特徴としている．当症例でも10代で下肢深部静脈血栓症を発症していた．PS欠乏症によるSMVTの本邦報告例を「PS欠乏」と「SMVT」をキーワードに医学中央雑誌にて1983年から2008年10月まで，PubMedにて1987年から2008年10月まで会議録を除いて検索・確認したところ，自験例も含めて17例の報告を認めるのみであった[2)7)~21)]（**Table 3**）．症状は原因不明の腹痛や腸閉塞で発症しており，1例を除いて造影CTで診断がついていた．17例中15例が男性の発症であった．Engesserら[6]によるPS欠乏症の家系調査でも男性保因者の血栓症発症率は女性より高く，PS欠乏症による血栓症症例では，家族性発症，特に男性家族の発症に留意すべきであると考えられた．

腸管壊死の治療としては早急な切除が必要であるが，SMVTでは残存する血栓のために壊死範囲の拡大が危ぐされる．実際に残存腸間が壊死した報告もあり[22]，適切に切除範囲を決定する必要がある．Second-look operationの有用性が報告されており[23)24)]，初回手術では必要最小限の切除にとどめ，2期的手術で非壊死腸管を確認することで不必要な腸管切除を回避できる[23)24)]．当症例でも2期的手術にて充分な長さの小腸を温存することができた．

血栓症の治療としては，抗凝固療法や血栓溶解療法などの加療が主体である．また，近年ではinterventional radiologyが応用されている[15]．PS欠乏症に関しては血栓症の再発率が77%と高いため[6]，軽快後も生涯ワーファリンの経口投与が必要であると考えられる．

SMVTがPVTを合併した場合の問題点は，肝門部に求肝性側副血行路が形成され，肝外門脈閉塞症(extrahepatic portal vein obstruction；以下，EHO）に移行し，長期にわたり門脈圧亢進症の治療が必要になる点である[25]．よって，PVTにおいては外科的な血栓除去術が有効と考えられる．しかし，自然に発達した側副血行路を損傷する可能性があるので，血栓がPVからSMVまで進展し腸管の循環障害が広範囲に認められる場合に適応があるとされる[25]．当症例では将来的にPVの完全閉塞が危ぐされたために門脈血栓摘除を施行したが，PVの再開通を確保し，EHOを予防できたと考えられた．

なお，本論文の要旨は第70回日本臨床外科学会総会（2008年11月，東京）で発表した．

文　献

1）Morasch MD, Evaugh JL, Pearce Wh et al：Mesenteric venous thrombosis：a changing clinical entity. J Vasc Surg **34**：680—684, 2001
2）矢野佳子，平位洋文：プロテインS欠乏症による上腸間膜静脈血栓症の1例．日消外会誌　**39**：1611—1616, 2006
3）Kazmars A：Intestinal ischemia caused by venous thrombosis. Edited by Ruthuford RB. Vascular Surgery. vol 2. Fourth edition. Saunders, Philadelphia, 1995, p1288—1300
4）Broekmans Aw, Van Rooyen W, Westerveld BD et al：Mesenteric vein thrombosis as presenting manifestation of hereditary protein S deficiency. Gastroenterology **92**：240—242, 1987
5）Bertina RM：Prevalence of hereditary thrombosis and the identification of genetic risk factors. Fibrinolysis **2**：7—13, 1988
6）Engesser L, Broekmans AW, Briet E：Hereditary protein S deficiency：clinical manifestations. Ann Intern Med **106**：677—682, 1987
7）藤井　徹，松井敏樹，神吉吉宣ほか：プロテインS欠損症による上腸間膜静脈血栓症の一例．綜合臨　**39**：1957—1960, 1990
8）Inagaki H, Sakakibara O, Miyaike H et al：Mesenteric venous thrombosis in familial free pretein S deficiency. Am J Gastroenterol **88**：134—138, 1993
9）杉浦禎一，新實紀二，横井俊平ほか：プロテインS欠乏症による上腸間膜静脈血栓症の1例．日消外会誌　**31**：2388—2391, 1998
10）矢島義昭，宮里真一，宮崎敦史ほか：上腸間膜静脈からウロキナーゼを投与して救命できたプロテインS欠損症による門脈・上腸間膜静脈血栓症の1例．日消誌　**96**：1159—1164, 1998
11）Kato M, Iida S, Sato M et al：Superior mesenteric venous thrombosis associated with a familial missense mutation（Pro626Leu）in the SHBG-like domain of the protein S molecule. Int J Hematol **75**：100—103, 2002
12）Tateishi A, Mitsui H, Oki T et al：Extensive mesenteric vein and portal vein thrombosis successfully treated by thrombolysis and anticoagulation. J Gastroenterol Hepatol **16**：1429—1433, 2001
13）上村佳央，小林研二，小山太一ほか：上腸間膜静脈・門脈血栓症を発症したプロテインS欠乏症の1例．日消外会誌　**35**：184—188, 2002
14）池田公正，島野高志，北田昌之ほか：プロテインS欠乏症に起因した腸間膜静脈血栓症の1手術例．日消外会誌　**35**：332—336, 2002
15）井上史彦，松本賢治，松原健太郎ほか：プロテインS欠乏症を伴う上腸間膜静脈血栓症の1例. 静脈学　**15**：265—270, 2004
16）森　康治，勝又健次，河北英明ほか：上腸間膜血栓症により腸間壊死をきたしたプロテインS欠乏症の1例．日臨外会誌　**66**：1468—1472, 2005
17）清水一亘，岸田　堅，保本　卓ほか：多臓器に血栓症を呈したtype 1 protein S欠乏症1例．心臓　**37**：660—667, 2005
18）渡部芳子，重松　宏，小櫃由樹生ほか：下肢深部静脈血栓症および上腸間膜静脈血栓症を発症し，プロテインS欠乏症と診断された1例. 血管外科　**25**：128—134, 2006
19）芳澤淳一，小出直彦，斉藤拓康ほか：プロテインS欠損症に起因すると考えられた上腸間膜静脈血栓症による空腸壊死の1例．日消外会誌　**39**：1418—1423, 2006
20）真田佐知子，髙橋健太郎，秋山　稔ほか：術後に上腸間膜静脈血栓症をきたした卵巣癌の1例. 臨婦産　**60**：1027—1030, 2006
21）石川晶久，伊藤　均，堀田総一ほか：先天性プロテインS欠損症による門脈血栓症の1例. 日消誌　**104**：822—828, 2007
22）澤　邦久，澤崎邦廣，田島秀浩ほか：特発性上腸間膜静脈，門脈血栓症による広範囲小腸壊死をきたした1例．日臨外会誌　**64**：356—360, 2003
23）牧野成人，河内保之，清水孝王ほか：特発性上腸間膜静脈・門脈血栓症に対しsecond-look operationを施行した1例. 日消外会誌　**39**：492—497, 2006
24）新田英利，加藤岳人，柴田佳久ほか：二期的手術にて救命しえた上腸間膜静脈血栓症の1例. 日消外会誌　**38**：1602—1606, 2005
25）吉本次郎，川崎誠治：門脈血栓症．外科　**67**：1069—1076, 2005

A Case of Ileal Necrosis caused by Superior Mesenteric and Portal Vein Thrombosis associated with Protein S Deficiency

Kei Yonezawa, Jun Nakagawa, Toshihiko Gotoh,
Motoko Harigai, Toshiki Kobayashi, Takuo Takehana,
Masato Maeda, Toshiaki Moriki* and Tadashi Miyashita
Department of Surgery and Department of Pathology*, Shizuoka City Shizuoka Hospital

A 55-year-old man admitted in an emergency for acute abdominal pain was found in abdominal computed tomography (CT) to have a thrombotic obstruction in the superior mesenteric vein (SMV) and portal vein (PV). Ileal edema and ascites suggested ileal necrosis, necessitating an emergency laparotomy. The terminal ileum 20cm to 70cm from the ileocolic junction was necrotic, and intraoperative ultrasonography (US) showed thrombotic obstruction in the SMV. PV blood flow was decreased due to the PV thrombus and mainly supplied from the splenic vein. We resected the necrotic ileum and constructed an ileostomy. We conducted a second-look surgery 24 hours later to confirm the possible expansion of intestinal necrosis. Although the residual bowel was viable, about 50cm of the terminal ileum was edematous and congested, necessitating additional resection. To prevent complete PV obstruction, we made linear venotomy on the SMV and PV and conducted PV thrombectomy. The postoperative course was satisfactory and anticoagulation therapy was continued using heparin followed by warfarin. The patient's protein S activity had been impaired up to 41.1%, which we concluded caused SMV and PV thrombosis due to a congenital deficiency.

Key words：superior mesenteric vein thrombosis, portal vein thrombosis, protein S deficiency

〔Jpn J Gastroenterol Surg 42：1717—1722, 2009〕

Reprint requests：Kei Yonezawa　Department of Surgery, Shizuoka City Shizuoka Hospital
10-93 Otemachi, Aoi-ku, Shizuoka, 420-8630 JAPAN

Accepted：March 25, 2009

©2009 The Japanese Society of Gastroenterological Surgery　　Journal Web Site：http://www.jsgs.or.jp/journal/