日消外会誌　42（11）：1723～1727，2009年

症例報告

腸管壊死を繰り返した慢性上腸間膜動脈閉塞症に対し腸切除と人工血管による血行再建を同時施行した１例

茅ヶ崎市立病院外科
山本　晃太　　竹上　智浩　　新海　　宏

症例は77歳の男性で，回盲部を中心とした腸管壊死に対し同部位を緊急切除後も，食後の腹痛があり血管撮影検査で小腸が下腸間膜動脈のみで支配される腹部アンギーナと診断した．待機手術準備中に再度腸管壊死および汎発性腹膜炎を発症．自家静脈がなく，人工血管による血行再建を必要としたが，感染を考慮し腸切除のみとした．腹腔内汚染が落ち着いてから血行再建の方針として中心静脈栄養管理としていたが，腸管壊死が再度認められた．腸切除のみでは今後も腸管壊死を繰り返すおそれがあったため，緊急で虚血回腸切除・人工肛門造設・人工血管による上腸間膜動脈へのバイパスを施行した．術後経過は良好で，人工血管感染や短腸症候群を呈することなく人工肛門も閉鎖できた．腸切除と人工血管を使用する手術は２期的手術が原則であるが，止むを得ず行う場合には厳密な術中操作を施行すれば可能であると考えられた．

はじめに

慢性腸間膜動脈閉塞はほとんどが無症状で経過するが，まれに腹部アンギーナなどの症状を呈し，腸管梗塞を引き起こすことが知られている[1)2)]．これらの症状を呈するときは血行再建などによる血流の改善が必要となる．我々は腸管壊死を繰り返したため，短腸症候群を予防すべく腸管切除と人工血管による血行再建術を１期的に施行した症例を経験したので報告する．

症　　例

患者：77歳，男性

主訴：腹痛

既往歴：高血圧・脳梗塞・両下肢静脈瘤（ストリッピング後）・上腸間膜動脈（Superior Mesentric Artery；以下，SMA）閉塞（数年前に他院にて指摘）．

現病歴：平成20年２月，昼より上記主訴を認め同日夕救急車にて当院受診．腹痛軽減せずそのまま入院・精査の方針となる．

入院時現症：腹部軟・腹膜刺激症状なし．下腹部に持続する疼痛あり．

入院時検査所見：白血球12,200/ul，CRP 5.5 mg/dl，その他には軽度貧血所見を認める以外は特記すべき検査値なし．

腹部単純X線検査：特記すべき所見なし．

腹部CT（単純）：急性腹膜炎を疑う所見に乏しい．大動脈から腸骨動脈の石灰化著明．

入院後経過：腹部所見は軽度であったが，夜間に増強し，右下腹に限局．翌日には腹膜刺激症状が出現．血液検査上も白血球21,400/ul，CRP 7.6 mg/dlと悪化傾向にあったため，緊急造影CTを施行．CT上は明らかな穿孔などはなく，SMAの造影効果は末梢においては認められたが，根部の開存については石灰化が強く不明であった．また，末梢の開存部も狭小化が疑われた（**Fig. 1**）．腸管は全体に造影効果が認められたが，回盲部～上行結腸にかけては菲薄化していた．原因は不明であったが理学所見などから急性腹膜炎を疑い緊急開腹手術となった．

１回目手術所見：穿孔などはないが，回盲弁を中心に上行結腸10cmと回腸30cmの壊死を認めた．同部位の辺縁動脈は触知不良であり虚血性と判断したが健常と思われた部位は動脈が触知でき

＜2009年３月25日受理＞別刷請求先：山本　晃太
〒253-0042　茅ヶ崎市本村5―15―1　茅ヶ崎市立病院外科

Fig. 1　Abdominal CT scan before the first operation
Aorta is calcified strongly. Although the superior mesenteric artery is enhanced (arrow), stenosis is suspected.

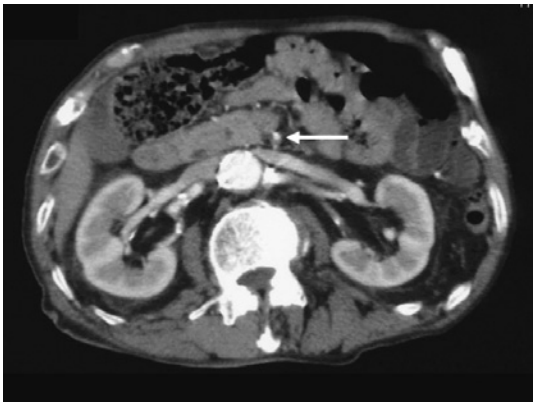

Fig. 2　Angiography of the inferior mesenteric artery
Superior mesenteric artery (arrow head) can be seen from inferior mesenteric artery (arrow), through the left and middle colic artery.

たため，壊死部のみの切除とした．

1回目術後経過：合併症なく第11病日に退院．しかし，2日後に再度腹痛を訴え来院．腹部所見・検査所見から腸管壊死を疑う所見はなく，腹部アンギーナと考え入院絶食とした．

腹部血管撮影検査：腹腔動脈造影検査ではSMA領域の描出はまったく認められなかった．SMAは根部で閉塞しておりカニュレーションできなかった．下腸間膜動脈(inferior mesentric artery；以下，IMA）造影検査にて左および中結腸動脈から逆行性にSMA領域が描出された（**Fig. 2**）．

SMAへの血行再建が必要と考え術前精査を施行していたところ，再度急激な腹痛が出現，第2回目の手術となった．

2回目手術所見：開腹時便臭を伴う腹水と前回吻合部より50cmの回腸壊死を認めた．血行再建は人工血管感染の危険性から断念し，腸管切除および腹腔ドレナージを施行した．

2回目術後経過：腹腔内の汚染がある程度安定してから血行再建の方針とし，腸管壊死再発を予防する目的で絶飲食・中心静脈栄養・抗凝固薬（ヘパリン12,000単位/日）で待機するも2回目手術より21日目に腹痛が出現したため緊急手術となった．

3回目手術所見：腸管壊死は小範囲で認められるものの腹水などはなかった．40cmほどの小腸を自動縫合器を用いて切除した後に腸管断端を被覆し腹腔内を洗浄した．続いて，人工血管手術にうつり，近位吻合として腸管から離れた左外腸骨動脈にDacron人工血管を吻合した．術中エコーを施行したところ，血管造影検査の通りSMA根部は閉塞していた．中結腸動脈を分枝直後，SMA本幹は小範囲で狭窄を認め，それより末梢は開存していた．ここが遠位吻合部として適当と考えられた．左側結腸間膜を起こしその背側ルートを通して中結腸動脈分岐部付近で人工血管を再度腹腔内に出し，SMAに吻合した(**Fig. 3**)．吻合直後に再度末梢部の術中ドップラーエコー検査にて良好な動脈血流を確認した．

左側結腸間膜を再固定し，結腸間膜を貫通した部分は大網で被覆し，人工血管を腹腔内より隔離した．再度腹腔内を洗浄後，縫合不全を予防するために腸管吻合は避け，小腸人工肛門および大腸粘液瘻を作製し終了した．残存小腸は120cmとなった．

Fig. 3 The third operation
Prosthetic graft was passed behind the left mesocolon and through the transverse mesocolon (arrow head) towards the superior mesenteric artery (arrow). After the anastomosis, the graft was covered with the omentum.

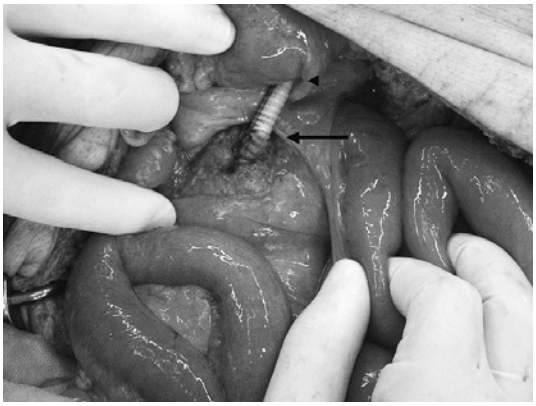

3回目術後経過：人工肛門の色調も良好であったことより，第2病日より経口摂取開始．その後も大きな合併症なく2か月後に人工肛門を閉鎖した．現在に至るまで腸管の虚血症状はなく，短腸による低栄養も認めていない．

考　察

腸管の急性虚血には上腸間膜動脈などの主幹動脈が塞栓などで閉塞する場合と，慢性の腸間膜動脈閉塞の急性増悪あるが，本症例は後者と考えられた．慢性動脈閉塞症の場合はほとんどが無症状であり，65歳以上の18%に腹腔動脈または上腸間膜動脈の症状を呈さない狭窄が認められている[3]．

本症例も数年前より上腸間膜動脈の閉塞は指摘されているものの，症状が全くないことより薬物治療もされていなかった．しかし，脱水などの何らかの誘因が腸管の壊死を誘発したものと考えられる．無症状の場合であっても，腸管壊死の可能性を考え薬物治療や生活指導の必要性が示唆された．

腹部アンギーナの原因疾患としては動脈硬化が大半を占め，その他に線維筋性過形成，血管炎，解離性大動脈瘤があげられる．腸管の動脈血流は側副路の発達が見られることが多く，腹腔動脈・SMA・IMAのうち最低2本以上の狭窄があって初めて症状が出現するとされている[1]．本症例のようなIMAからの側副血行路は大腸辺縁動脈およびRiolan弓動脈が主なものとなっている．また，3本すべてが閉塞していても症状がでないことさえある[4]．

腹部アンギーナにおいては食後の腹痛，体重減少，便通異常が主症状とされており，腹痛は食後15～30分で始まり，1時間ほど続く．

治療としては血行再建または血栓内膜摘除が一般的であるが，プロスタグランディンE1などの薬物治療の報告例もある[5]．血行再建としてはバイパス手術が一般的であるが，最近はステント治療の報告例も散見できる[6]．

バイパス手術の際は大動脈もしくは腸骨動脈から上腸間膜動脈へのバイパスが一般的である[7]．本症例は大動脈石灰化が著明であることより外腸骨動脈を中枢側の吻合部とした．

また，グラフトとしては自家静脈か人工血管の選択肢となるが，腸管切除を伴う場合は人工血管の感染は致命的になりうるため自家静脈が優先される．

自家静脈としては大伏在静脈もしくは小伏在静脈が第1選択となるが，本症例においては大伏在静脈は両側とも抜去されており，また小伏在静脈の発達も不良であった．さらには，本症例のように外腸骨動脈からSMAへのバイパスの場合は距離が長くなり，腸骨静脈などの静脈も適当ではないと判断した．

文献的にみても（1970～2008年，MEDLINEにて「prosthetic graft」,「gastrointestinal」および「resection」，1983～2008年，医学中央雑誌にて「人工血管」,「腸管」および「切除」で検索）一般的には人工血管を用いる手術と腸管切除を伴う手術は2期的に行うことが多く，緊急性の高い疾患を優先すべきであるとされている[8)～10]．まれに，腹部悪性腫瘍などの場合において人工血管を用いた血管手術と腸管切除を1期的に行った報告もあるがこれらは待期的であり準清潔手術となっている[11]．

汚染の強く疑われる手術と人工血管を用いた血

管手術は一般的には避けるべきであり，感染が落ち着くのを待ってから人工血管を使用すべきである．文献的には人工血管留置術後の腸管穿孔や人工血管感染症例は散見できるものの，急性腹膜炎を伴う腸管切除と人工血管使用を同時施行した症例は1例のみであった[12]（1983～2008年，医学中央雑誌にて「人工血管」「腹膜炎」「腸管」および「切除」で検索）．本症例は短腸症候群を回避するためにもやむをえないと判断したが，その際も最大限の注意および工夫が必要と思われた．松下ら[12]の報告例も腹部大動脈瘤破裂に腸管壊死を合併した緊急症例であり，また機械的な分離および人工肛門造設といった共通の操作も見られた．

本症例の工夫点としては，①腹痛が起こった際に早急に開腹し，進行を最小限に抑えたこと，②自動縫合器にて腸切除を施行することで腸管内容の漏出を予防し，③バイパス時は腸管断端を完全に被覆することで人工血管手術の前に感染を可及的に予防したこと．腹腔内の人工血管露出を最小限に抑えるべく，④人工血管は左結腸間膜背側を通過させ，⑤吻合部近傍にて腹腔内へ誘導した後に，⑥左結腸間膜は再固定し，⑦腹腔内人工血管は大網で被覆したこと．最後に，⑧空腸人工肛門を造設して万が一の縫合不全を回避したことがあげられる．このように，術前・術中とさまざまな工夫を系統的に加えたことが効を奏したと考えられた．

文　献

1) Connolly JE, Kwaan JH：Management of chronic visceral ischemia. Surg Clin North Am **62**：345—356, 1982
2) Schwartz LB, Mckinsey JF, Funaki B et al：Visceral ischemic syndromes. Edited by Moore WS. Vascular and endovascular surgery a comprehensive review. Seventh Edition. Saunders Elsevier, Philadelphia, 2006, p603—616
3) Yamakado K, Takeda K, Nomura Y et al：Relief of mesenteric ischemia by Z-stent placement into the superior mesenteric artery compressed by the false lumen of an aortic dissection. Cardiovasc Intervent Radiol **21**：66—68, 1998
4) 重松　宏：慢性動脈閉塞の診断と治療. 血栓と循環　**2**：383—388, 1994
5) 杉浦秀和，小川哲也，平林あゆみほか：慢性腎不全に合併したabdominal anginaにprostaglandin E1が有効であった3症例. 透析会誌　**37**：329—334, 2004
6) 上遠野由紀，山之内大，杉本雅之ほか：ステント留置が著効を示した上腸間膜動脈狭窄症による腹部アンギーナの1例．血管外科　**24**：88—92, 2005
7) 中山義博，峰松紀年，古賀清和：体外循環下に血行再建を行った急性上腸間膜動脈塞栓症による腹部anginaの1治験例．日心臓血管外会誌　**33**：201—204, 2004
8) Bachoo P, Cooper G, Engeset J et al：Management of synchronous infrarenal aortic disease and large bowel cancer：a North-east of Scotland experience. Eur J Endovasc Surg **19**：614—618, 2000
9) Konno H, Kaneko H, Hachiya T et al：Surgical management for a malignancy of the digestive organs accompanied with an abdominal aortic aneurysm. Surg Today **28**：988—991, 1998
10) Morris HL, Da Silva AF：Co-existing abdominal aortic aneurysm and intra-abdominal malignancy：reflections on the order of treatment. Br J Surg **85**：1185—1190, 1998
11) Matsumoto K, Murayama T, Nagasaki K et al：One-stage surgical management of concomitant abdominal aortic aneurysm and gastric or colorectal cancer. World J Surg **26**：434—437, 2002
12) 松下明仁，小宮達彦，田村暢成ほか：腸管壊死を合併しハルトマン手術を一期的に施行した腹部大動脈瘤破裂の救命例．日血外会誌　**17**：457—461, 2008

Bypass Surgery, Using Prosthetic Graft, and Bowel Resection, Simultaneously Performed for Chronic Superior Mesenteric Artery Occlusion

Kota Yamamoto, Tomohiro Takenoue and Hiroshi Shinkai
Department of Surgery, Chigasaki Municipal Hospital

A 77-year-old man undergoing two operations within one month for ileal and colon necrosis due to ischemia was found in postoperative angiography to have intestinal blood flow from the inferior mesenteric artery alone. While waiting for bypass surgery, he reported acute abdominal pain, undergoing a third operation consisting of ileum resection and ileostomy. To avoid further intestinal infarction potentially triggering short bowel syndrome, he underwent simultaneous external iliac and superior mesenteric artery bypass using a prosthetic graft. Previous bilateral varicose vein stripping made vein grafts unavailable. Abdominal angina occurs if stenosis occurs in any visceral celiac, superior, and inferior mesenteric-arteries). Treatment involves endarterectomy or bypass surgery. In intraabdominal infection or simultaneous intestinal resection, vein grafts are preferred, but our case showed that prosthetic grafts may be used if handled with care.

Key words：abdominal angina, intestinal necrosis, prosthetic graft

〔Jpn J Gastroenterol Surg 42：1723—1727, 2009〕

Reprint requests：Kota Yamamoto Department of Surgery, Chigasaki Municipal Hospital
5-15-1 Honson, Chigasaki, 253-0042 JAPAN

Accepted：March 25, 2009

©2009 The Japanese Society of Gastroenterological Surgery Journal Web Site：http://www.jsgs.or.jp/journal/