日消外会誌　42（11）：1728～1732，2009年

症例報告

放射線腸炎に合併した真性腸石の１例

横浜市立大学大学院医学研究科消化器病態外科学
成井　一隆　　渡會　伸治　　木村　　準
大田　貢由　　市川　靖史　　嶋田　　紘

症例は69歳の女性で，41歳時に子宮頸癌の術後に放射線療法を受けた．2006年1月，放射線照射後から認めた下腹痛の増悪を自覚した．腹部CTで，回腸末端から約20cm口側の回腸に結石と狭窄を認めた．下腹痛の原因は結石と狭窄と考え，2006年4月，手術を施行した．回腸の狭窄とその口側の拡張腸管内に結石を認め，回腸部分切除術を施行した．摘出標本の病理組織学的検査所見は放射線腸炎で，狭窄部は潰瘍瘢痕であり，狭窄の原因は放射線照射による潰瘍の瘢痕狭窄と考えられた．結石の主成分は胆汁酸であった．放射線照射後は，数十年が経過しても放射線腸炎に留意するべきであり，腸石症も考慮すべき病態の一つであると思われた．

はじめに

腸石症は，生理的な腸内容で形成される真性腸石と，それ以外の仮性腸石に分類される．真性腸石はまれであり，その形成には，狭窄や憩室といった腸内容の停滞する病態が関与するとされる[1)2)]．今回，我々は放射線腸炎による回腸の狭窄が原因と思われた真性腸石の１例を経験したので報告する．

症　　例

患者：69歳，女性

主訴：下腹痛

既往歴：41歳時に子宮頸癌（詳細不明）に対して拡大子宮全摘および術後放射線療法（外照射50Gyと腔内照射30Gyを併施）を受けた．64歳時に胃癌（signet ring cell carcinoma，m，n0，stage IA）に対して幽門側胃切除術（Billroth I法による再建）を受けた．

家族歴：特記事項なし．

現病歴：胃癌術後の経過観察中であった2006年1月，放射線照射後より自覚していた下腹痛の悪化を認めた．

腹部CTで，回腸末端から約20cm口側の拡張した回腸内に結石を認め，その肛門側に狭窄を認めた（**Fig. 1**）．胆嚢結石および総胆管結石は認めず，胆道気腫などの胆道十二指腸瘻を疑う所見も認めなかった．

下腹痛の原因は狭窄と結石と考え，手術の方針とし，2006年4月，入院した．

入院時現症：身長158cm，体重43.8kg．腹部に手術痕を認め，下腹部には放射線照射によると思われる長方形の硬結を認めた．

入院時検査所見：末梢血液生化学検査で異常を認めず．腫瘍マーカーの上昇を認めず（**Table 1**）．

手術所見：回腸末端の20cm口側に狭窄を認め，その口側の拡張した回腸内部に結石を触知した（**Fig. 2**）．狭窄腸管とその口側の腸管の漿膜面は白く瘢痕上で，放射線による障害と考えた．放射線障害のない腸管どうしを吻合する方針とし，口側はTreitz靭帯より180cm，肛門側は回腸末端より10cmの部位で約60cmの回腸を切離し，端々吻合した．

摘出標本：狭窄部の周径は2.3cmであった．拡張した回腸は，Kerckring襞の消失を認め，周径は9.8cmであった．結石は最大径4cmで，成分は胆汁酸（デオキシコール酸）であった（**Fig. 3**）．

摘出標本病理組織像：漿膜面の白色化とKerckring襞の消失を認めた部位で，粘膜の萎縮

＜2009年3月25日受理＞別刷請求先：成井　一隆
〒236-0004　横浜市金沢区福浦3―9　横浜市立大学大学院医学研究科消化器病態外科学

Fig. 1 Abdominal contrast enhanced CT showed calcification (a (axial section) : arrow head) and stenosis of the ileum (b (coronal section) : arrow).

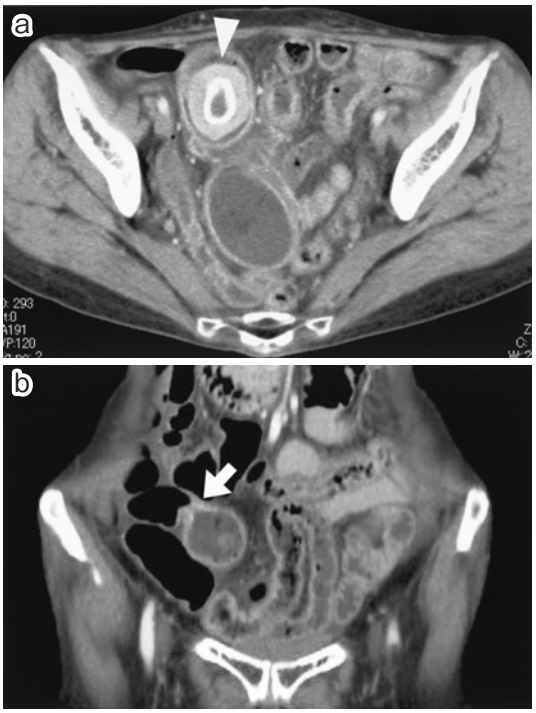

Table 1 Laboratory data on admission

WBC	3,900 /mm^3	TP	6.2 g/dl
RBC	410×10^4 /mm^3	Alb	3.9 g/dl
Hb	11.3 g/dl	BUN	18 mg/dl
Ht	39.3 %	Cr	0.58 mg/dl
PLT	13.3×10^4 /mm^3	Na	143 mEq/*l*
		K	4.8 mEq/*l*
T-Bil	0.5 mg/dl	Cl	105 mEq/*l*
AST	28 IU/*l*	Ca	8.9 mg/dl
ALT	20 IU/*l*	CRP	0.0 mg/dl
LDH	206 IU/*l*		
ALP	245 IU/*l*	CEA	1.1 ng/ml
γ-GTP	161 IU/*l*	CA19-9	9 IU/ml

と粘膜下および漿膜下の線維化を認めた（**Fig. 4 a**）．また，血管壁の肥厚・硝子化を認め，病理組織学的にも放射線腸炎の所見であった．狭窄部には，粘膜下層の消失と粘膜筋板と固有筋層の癒合を認め，潰瘍瘢痕の所見であった（**Fig. 4b**）．狭窄の原因は放射線照射による潰瘍瘢痕と考えた．

Fig. 2 Operative finding (a) and schematic illustration (b).

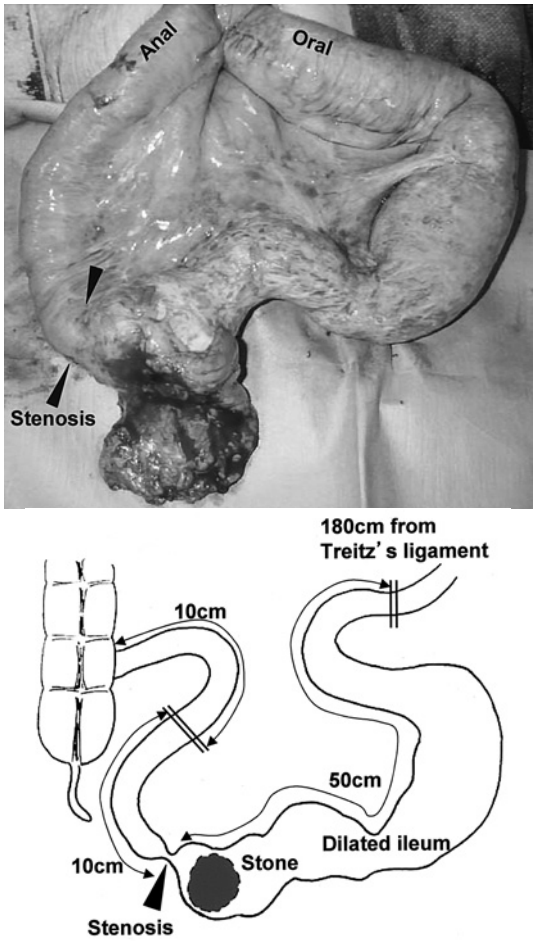

合併症はなく，術後 12 日に軽快退院した．

考　察

腸石は，真性腸石と仮性腸石に分類される．真性腸石は，腸液を主成分として腸内で形成され，胆汁酸かカルシウム塩を主成分とする．仮性腸石は，真性腸石ではない腸石で，下行した胆石や胃石，植物などの不溶性の塊や糞石などの腸内容物の沈殿である[1)2)]．真性腸石はまれであり，その形成には腸内容の停滞する病態が関与するとされ，腸結核[3)]やクローン病[4)]に起因する狭窄やメッケル憩室[5)]に伴う真性腸石が報告されている．

真性腸石については，高橋ら[6)]が諸外国の 104 例を集計し，本邦報告例は，野中ら[7)]や水崎ら[8)]が

Fig. 3 Resected specimen. The stone was in the dilated ileum oral to the stenosis (arrow heads).

集計検討している．これらの報告によると，カルシウム塩腸石はアルカリ条件下に析出するため，大部分が回腸または大腸に認められるのに比べ，胆汁酸腸石は存在部位に局在が乏しいとされる．本邦報告例の腸石の生成因子は狭窄と憩室が多く，他にも手術による盲端[9)~12)]，腸管重複症[13)]，腸重積[14)]とする報告がある．狭窄の原因は，手術による吻合[15)~18)]，腸結核[8)19)20)]，原因不明の潰瘍瘢痕[6)21)~23)]とする報告があるが，放射線腸炎に起因したとする報告はなく，自験例が初めてであった．

慢性放射線腸炎は，放射線照射の晩期合併症の一つで，腹部および骨盤に対する放射線治療を受けた症例の5～15%に発生し[24)]，その内の2%が手術を要するとされる[25)]．組織学的には，血管壁の硝子化と内腔の狭小化，間質の線維化と膠原線維の増生，粘膜の萎縮で，高頻度に潰瘍を伴う[26)]．臨床的には潰瘍に伴う病変が主体で，狭窄による腸閉塞，瘻孔，穿孔，大量出血と多彩である[27)]．

腹部手術，血管性疾患，高血圧症，糖尿病の既往や化学療法の併施は放射線腸炎の発症頻度を増すとされる[28)]．また，放射線腸炎の発症には照射線量が関係し，総線量が40Gy未満ではまれだが，50Gyを超えると発症頻度が高くなる[28)]．本症例は子宮頸癌の術後に放射線療法を受け，内外照射の総線量は80Gyで，放射線腸炎発症のリスクは高かった．

本症例では，摘出標本の病理組織学的検査所見は放射線腸炎と潰瘍瘢痕で，狭窄の原因は放射線照射の晩期合併症である潰瘍の瘢痕狭窄と考えられた．また，腸石はこの狭窄に起因したと思われ，自覚症状が顕在化したのは照射後28年を経過してからであった．腹腔内臓器への放射線照射後は長期間が経過しても，多彩な病態を呈する放射線腸炎に留意する必要があり，腸石症も考慮すべき病態の一つと考えた．

Fig. 4 Microscopic findings of the resected specimen. a：Atrophy of the mucosa and fibrosis in submucosa and subserosa. b：Ulcer scar in the stenotic lesion.

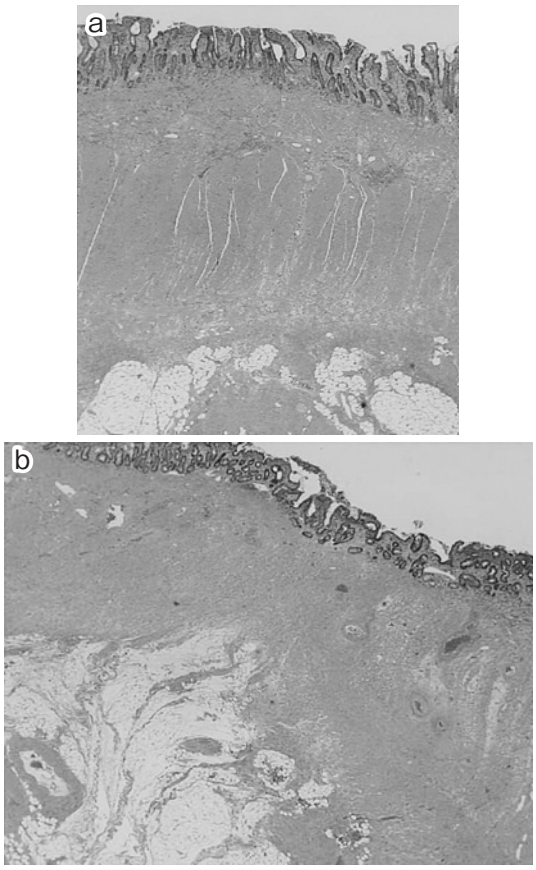

文　献

1) Atwell JD, Pollock AV：Intestinal calculi. Br J Surg **47**：367―374, 1960
2) Grettve S：A contribution to the knowledge of primary true concrements in the small bowel. Acta Chir Scand **95**：387―410, 1947
3) Gupta SK, Sharma OP, Agrawal AK et al：Enter-

olith in tuberculous strictures of intestines. Indian J Gastroenterol **3**：89—91, 1984
4) Mendes Ribeiro HK, Nolan DJ：Enterolithiasis in Crohn's disease. Abdom Imaging **25**：526—529, 2000
5) Lopez PV, Welch JP：Enterolith intestinal obstruction owing to acquired and congenital diverticulosis. Report of two cases and review of the literature. Dis Colon Rectum **34**：941—944, 1991
6) 高橋　稔，幸田久平，中沢　修ほか：著明な消化管出血・低蛋白血症とイレウスを伴った胆汁酸真性腸石の1例　本邦報告例真性腸石13例の文献的考察を加えて．日消誌　**87**：1067—1073, 1990
7) 野中健太郎，岩瀬和裕，山東勤弥ほか：多発性小腸狭窄に合併した真性腸石の1例．日臨外会誌 **65**：2368—2373, 2004
8) 水崎　馨，斉藤英一：小腸の多発狭窄に合併した真性腸石の1例．日臨外会誌　**67**：1576—1581, 2006
9) 内藤誠二，川内章裕，五味　明：腸石症の超音波断層像　真性腸石および腸閉塞をきたした下降胃石の2症例．超音波医　**12**：158—163, 1985
10) 瀬戸啓太郎，滝川　豊，小森和俊：空腸側々吻合術後37年目に盲端部に真性腸石を形成し穿孔性腹膜炎を呈したまれな1症例. 日腹部救急医会誌 **21**：1423—1427, 2001
11) 松本匡史，成原健太郎，真田　裕ほか：歯科補綴物が核となり形成された真性腸石の1例. 日臨外会誌　**67**：2646—2649, 2006
12) 林　雅規，秋山紀雄，野村真治ほか：胃切後BillrothII法輸出脚に認められた胆汁酸腸石による空腸穿孔の1例．日臨外会誌　**68**：1455—1458, 2007
13) 久保　真，湯ノ谷誠二，向井伸介ほか：真性腸石を合併した回腸重複症の1例. 日消外会誌　**31**：2099—2103, 1998
14) 浅江正純，浦　伸三，山口敏郎ほか：カルシウム塩腸石を伴った反復性成人腸重積症の1例. 北里医　**13**：543—553, 1983
15) 伊藤英明，大里敬一，為末紀元ほか：胆汁酸腸石．胃と腸　**14**：513—518, 1979
16) 岡村貞夫，奥　勝次，津秦建治ほか：カルシウム塩腸石．日臨外会誌　**37**：268—274, 1976
17) 吉永淑子，生馬晶子，貫井恭一ほか：S状結腸に多発した腸石症の1例．日消誌　**99**：626—630, 2002
18) 礒垣　淳，小林利彦，川村統勇ほか：内視鏡的に摘除しえた十二指腸真性腸石の1例．Gastroenterol Endosc **46**：158—162, 2004
19) 積　惟貞，篠原三郎，柴崎一弥ほか：回盲部結核に合併した腸石症の1例. 外科　**28**：1201—1203, 1965
20) 刑部恒男，高橋俊毅，菊池史郎：多発性小腸狭窄に伴った2層混成真性腸石の1例. 北里医　**13**：543—553, 1983
21) 及川　司，斉藤和好，杉山正章ほか：腸石症の1例．岩手病医会誌　**19**：98—100, 1980
22) 秋山邦男，西沢諒一，須藤俊之ほか：小腸石の1例．青森自治体医会誌　**9**：13—14, 1980
23) 高柳典弘，村松博士，松永卓也ほか：急性虫垂炎を併発した真性腸石の1例. 日消誌　**97**：1378—1384, 2000
24) Yeoh EK, Horowitz M：Radiation enteritis. Surg Gynecol Obstet **165**：373—379, 1987
25) Galland RB, Spencer J：Surgical management of radiation enteritis. Surgery **99**：133—139, 1986
26) DeCosse JJ, Rhodes RS, Wentz WB et al：The natural history and management of radiation-induced injury of the gastrointestinal tract. Ann Surg **170**：369—384, 1969
27) Mendelson RM, Nolan DJ：The radiological features of chronic radiation enteritis. Clin Radiol **36**：141—148, 1985
28) Evers BM：Radiation enteritis. Edited by Townsend CM Jr., Beauchamp RD, Evers BM et al. Sabiston textbook of surgery：the biological basis of modern surgical practice. 18th edition. Saunders Elsevier, Philadelphia, 2008, p1327—1328

A Case of True Enterolithiasis Caused by Radiation Enteritis

Kazutaka Narui, Shinji Togo, Jun Kimura,
Mitsuyoshi Ota, Yasushi Ichikawa and Hiroshi Shimada
Department of Gastroenterological Surgery, Graduate School of Medicine, Yokohama City University

We report a case of true enterolithiasis caused by radiation enteritis. A 69-year-old woman undergoing radical hysterectomy and radiotherapy for uterine cervix cancer 28 years earlier and suffering lower abdominal pain in January 2006 was found in contrast-enhanced computed tomography（CT）to have ileal stenosis and calculus in the dilated ileum oral to the stenosis underwent resection of the stenotic and dilated ileum. Pathological study of resected specimens showed radiation-induced fibrous change. Stenosis was thought to be due to an ulcer scar due to radiation enteritis. Bile acid was a component of calculus. Radiation enteritis should be considered as a differential diagnosis, despite the long decades since radiotherapy. Radiation enteritis presents various conditions and enterolithiasis may be one complication.

Key words：enterolithiasis, radiation enteritis, bowel obstruction

〔Jpn J Gastroenterol Surg 42：1728—1732, 2009〕

Reprint requests：Kazutaka Narui　Department of Gastroenterological Surgery, Graduate School of Medicine, Yokohama City University
3-9 Fukuura, Kanazawa-ku, Yokohama, 236-0004 JAPAN

Accepted：March 25, 2009

©2009 The Japanese Society of Gastroenterological Surgery　Journal Web Site：http://www.jsgs.or.jp/journal/