日消外会誌　42（11）：1733～1736，2009年

症例報告

2係蹄の腸管が嵌頓した回腸導管ストーマ旁ヘルニアの1例

香川県立中央病院外科
村岡　孝幸　　泉　　貞言　　鈴鹿伊智雄
大橋龍一郎　　徳毛　誠樹　　塩田　邦彦

ストーマ旁ヘルニアはストーマ造設後にみられる後期合併症の一つであるが，絞扼性イレウスを呈するものはまれである．我々は先行する脱出腸管とは別係蹄の腸管が嵌入したことによって絞扼性イレウスを発症したと考えられる回腸導管ストーマ旁ヘルニアの1例を経験した．症例は86歳の女性で，30年前膀胱癌のために膀胱全摘術および回腸導管造設術を受けていた．数年前から回腸導管ストーマ旁ヘルニアを認めていたが，経過観察していた．平成20年1月起床後にストーマ周囲に著明な膨隆を認め，精査の結果回腸導管ストーマ近傍から小腸および結腸が脱出し，嵌頓していたため，緊急手術を施行した．ヘルニア嚢内には30cmの回腸と5cmの横行結腸を認めた．壊死した2か所の脱出腸管を切除し，ヘルニア門の単純縫合閉鎖を施行した．再発を認めず外来経過観察中である．

はじめに

ストーマ旁ヘルニアは回腸導管ストーマの後期合併症の一つであるが，一般的にはヘルニア門が広いため，絞扼性イレウスを呈するものはまれと考えられている[1]．今回，ストーマ造設後30年という長期間の経過後に発症し，2係蹄の腸管が嵌頓していた回腸導管ストーマ旁ヘルニアの1例を経験したので報告する．

症　例

患者：86歳，女性

既往歴：高血圧症

現病歴：30年前他院にて膀胱癌のため膀胱全摘術および回腸導管造設術を受けた．数年前から回腸導管ストーマ周囲の膨隆を認めるようになった．パウチ装着が困難となり，尿漏れを来すことが多くなっていた．平成20年1月起床後にストーマ周囲が著明に膨隆していたため，近医を受診後，同日治療目的に当院に紹介された．

来院時現症：下腹部正中に手術瘢痕創を認めた．右下腹部の回腸導管ストーマ周囲に著明に膨隆する8cm大の腫瘤がみられた．同部は緊満していたが，発赤はなく，圧痛は軽度であった（**Fig. 1**）．

Fig. 1　Abdominal surface around the ileostomy：It showed a remarkably bulging mass around the ileal conduit stoma.

血液検査：WBC 9,300/μl，Hb 10.4g/dlと軽度の貧血を認めた．BUN 28.2mg/dl，Cr 0.6mg/dlと脱水が示唆された．ALP 235IU/L，LDH 266IU/L，CK 144IU/Lと逸脱酵素はほぼ正常値であった．動脈血液ガス分析ではPH 7.447，ABE 0.3 mmol/Lとアシドーシスを認めなかった．

腹部単純CT：腹水を認めず．回腸導管ストー

＜2009年3月25日受理＞別刷請求先：村岡　孝幸
〒760-8557　高松市番町5―4―16　香川県立中央病院外科

Fig. 2　Abdominal CT（a, b；horizontal view),（c, d；coronal view）：a：The ileal conduit（↓）was inside of the prolapsed intestines. b, c, d：The small intestine（↑）and the transverse colon（▽）prolapsed out of the abdominal cavity through the hernia orifice.

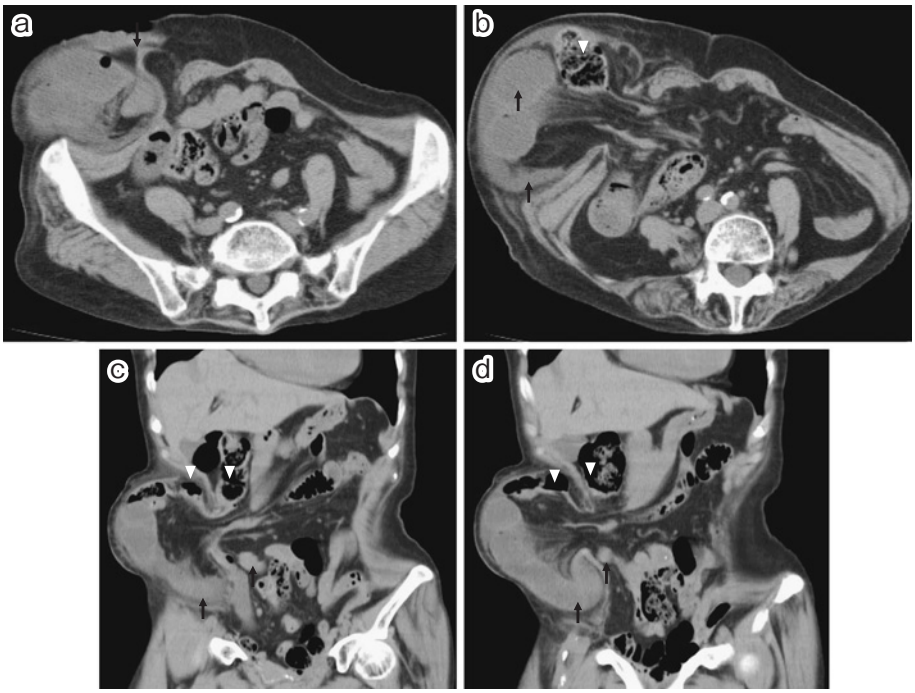

Fig. 3　Macroscopic findings of the specimen：The resected ileum（the right）and the colon（the left）. Their mucosas were necrotic.

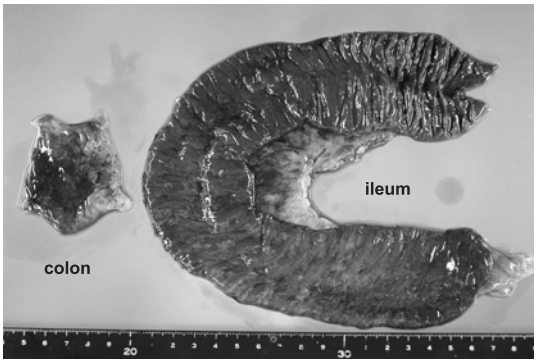

マの頭側外側に腹壁外へ脱出した小腸と横行結腸を認めた．小腸と小腸間膜はヘルニア門を中心として放射状に脱出し，腸管の拡張と壁肥厚が認められた．一方，脱出していない腸管の拡張は目立たず，腹腔内遊離ガスはみられなかった（**Fig. 2 a～d**）．

以上より，回腸導管ストーマ旁ヘルニア嵌頓と診断し，緊急開腹手術を施行した．

手術所見：腹部膨隆部の直上を皮膚割線に沿って約 8cm 横切開した．皮切部直下に緊満したヘルニア嚢を認めた．ヘルニア門は直径約 4cm で，ストーマの頭側外側に存在していた．ヘルニア嚢を開放したところ壊死した腸管を認めたため，筋膜切開を頭尾方向に延長し，嵌頓を解除した．終末回腸より口側に向かって 50cm の位置から 30cm 長の回腸と，下垂した横行結腸 5cm が嵌頓し，暗赤色調を呈していた．回腸に比べて結腸の壊死が著明で，嵌頓解除後も両腸管に色調の改善を認めなかった．それぞれの腸管を切除し，端々吻合した．ヘルニア門は単純結節縫合にて閉鎖した．なお，回腸導管ストーマは腹直筋外経路で造設されていた．

摘出標本：摘出部腸管の壊死を認めた．ヘルニア門近傍にて絞扼を受けていた回腸部分と結腸において壊死が著明であった（**Fig. 3**）．

病理組織学的検査：回腸，結腸ともに粘膜の一部に脱落壊死を認め，粘膜下層は広範囲に出血していた．動静脈ともに血栓の形成を認めず，充血

Fig. 4 Microscopic findings of the specimen (H.E×20)：There was hemorrhage in all strata (a：ileumu), (b：colon).

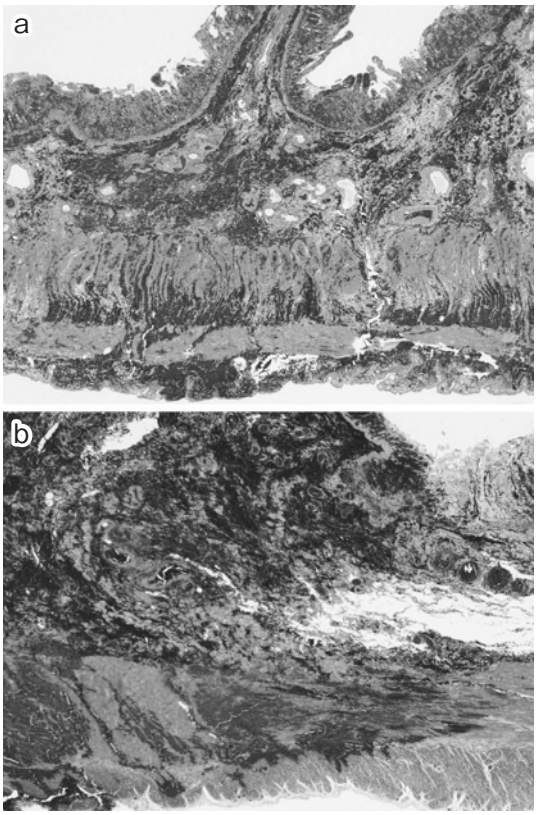

および鬱血が著明であった．出血は一部で漿膜に及んでいた（**Fig. 4a, b**）．非血栓性の腸管壊死と診断した．

経過：術後6日目から経口摂取を開始した．経過良好で，術後15日目に療養目的で転院した．術後1年が経過したが，再発を認めず外来通院中である．

考　察

ストーマ旁ヘルニアは回腸導管や人工肛門造設術後の後期合併症として5～30%の症例に認められる[1)2)]．危険因子として，加齢および術後感染に伴う腹壁の脆弱化，肥満や慢性咳漱および便秘などによる腹圧の負荷などが挙げられている[3)]．ストーマの種類では結腸ストーマ，単孔式ストーマでヘルニア発生率が高く[2)]，回腸ストーマはそれより低いとされる．造設方法では腹膜内法，腹直筋外経路によるものを危険因子としている報告[4)5)]と，造設法自体には発生率の有意差を認めないとする報告がある[2)3)]．ストーマ周囲の膨隆や変形が軽度であれば，パウチングの工夫などによる経過観察が可能である[6)]．手術治療を行うに当たり，絶対適応はヘルニア嵌頓で，相対適応はストーマの狭窄，パウチ装着困難，疼痛，審美的問題などである．自験例は数年前からヘルニアの脱出を認め，パウチの装着に難渋するなどしていたが，手術治療は見送られていた．

ストーマ旁ヘルニアの嵌頓はまれで，ヘルニア門が広いことが理由の一つと考えられている[1)]．今回，我々は医学中央雑誌にて1983年から2008年12月までの期間で「ストーマヘルニア」もしくは「ストーマ旁ヘルニア」に加え「イレウス」もしくは「嵌頓」をキーワードに検索したところ，会議録を含めて22件が該当した．この中で，16件18例のストーマ旁ヘルニア嵌頓症例が報告されている．2係蹄の腸管が嵌頓していた報告はみられなかった．梅邑ら[7)]はストーマ旁ヘルニアにより緊急手術を施行した症例を12例集計しているが，やはり2係蹄の腸管が嵌頓していた症例は認められず，自験例がその本邦初の報告と考えられた．

自験例ではヘルニア門近傍の回腸と結腸に著明な壊死を認めた．回腸の脱出部位が長く，結腸はごく一部のみが嵌入していたことから，回腸が先に腹壁外に脱出していたと考えている．以前より，脱出していた回腸に加えて，新たに結腸が脱出したことにより，嵌頓絞扼状態となって双方が鬱血性壊死に陥ったと推測された．回腸のみが脱出している時期にヘルニア修復術を施行していれば腸管切除を免れた可能性があるが，ヘルニア修復術後の合併症と再発が比較的高率である[2)]ことも踏まえ，手術適応の検討は慎重になされるべきである．自験例のように脱出腸管が存在している状態で別係蹄の腸管が嵌入することはまれなので，嵌頓することを過剰に危ぐして手術適応を拡大するよりも，嵌頓時に速やかな診断および手術を行うために定期的な経過観察と患者教育を行うほうが実際的と考える．

ストーマ旁ヘルニアの手術方法は直接縫合，ストーマ造設部位の変更，人工物を用いた修復，の3法に大別される．多数例の検討で造設部位の変更が再発率を低下させることが報告されている[1)]．しかし，新ストーマ自体のトラブルやストーマ閉

鎖部にヘルニアが発生するといった合併症が多いという欠点もある[1]．ヘルニア修復後の再発に関しては人工物を利用した修復が長期間にわたり良好な成績を収めている[1)3)]．創およびストーマ周囲の感染に関しては人工物を利用した修復で多い傾向を認め[1]，緊急手術例では人工物の使用が控えられている[1]．今回は汚染手術であったため，人工物を使用しなかった．症例数が少く，標準とされる術式が存在しないため，無作為比較試験が望まれる[2]．回腸導管ストーマについても造設部位の変更に関する報告が散見される[8]が，非常に煩雑な手技となり容易でない．このため，ヘルニア門の直接縫合閉鎖もしくは人工物を用いた修復[9]が現実的と思われる．近年，腹腔鏡下にヘルニア修復を行った報告[10]も散見され，待期手術における治療の選択肢となりうると思われる．

文　献

1) Rubins MS, Schoetz DJ Jr, Matthews JB：Parastomal hernia. Is stoma superior to fascial repair? Arch Surg **129**：413—418, 1994
2) Carne PW, Robertson GM, Frizelle FA：Parastomal hernia. Br J Surg **90**：784—793, 2003
3) Byers JM, Steinberg JB, Postier RG：Repair of parastomal hernias using polypropylene mesh. Arch Surg **127**：1246—1247, 1992
4) Goligher JC：Extraperitoneal colostomy or ileostomy. Br J Surg **196**：97—103, 1958
5) Sjodahl R, Anderberg B, Bolton T：Parastomal hernia in relation to site of the abdominal stoma. Br J Surg **75**：339—341, 1988
6) 三木佳子：旁ストーマヘルニア．山本由利子編．ストーマケア BASIC．消化器外科 NURSING 秋季増刊．メディカ出版，大阪，2008，p170—171
7) 梅邑　晃，鈴木龍児，高島　快ほか：傍ストーマヘルニアに伴う絞扼性イレウスの1例．日腹部救急医会誌　**28**：855—859, 2008
8) 工藤惇三，宮本　豊：ストーマ位置を変更するパラストーマヘルニア修復術の経験．泌外　**12**：479—481, 1999
9) 奈賀卓司，岡野一廣，浜副隆一：回腸導管造設後傍ストーマヘルニアの1例．手術　**59**：1875—1878, 2005
10) Safadi B：Laparoscopic repair of parastomal hernias. Surg Endoscopic **18**：676—680, 2004

A Case of Para-Ileal Conduit Stomal Hernia in which Two Loops of Intestine were Incarcerated

Takayuki Muraoka, Sadanobu Izumi, Ichio Suzuka,
Ryuichiro Ohashi, Masaki Tokumo and Kunihiko Shiota
Department of Surgery, Kagawa Prefectual Central Hospital

Parastomal hernia is a late complication of stoma construction, but prolapsed intestines rarely become incarcerated. We report a case of paraileal conduit stomal hernia in which two intestinal loops were incarcerated, one in the space another prolapsed loop had occupied. An 86-year-old woman who underwent total bladder resection and ileal conduit construction for bladder carcinoma 30 years earlier and being followed up for several years for a paraileostomy hernia noticed a bulging mass around the stoma in January 2008. The diagnosis of parastomal hernia with incarcerated small intestine and colon necessitated emergency surgery. We found 30 cm of the ileum and 5cm of the transverse colon in the hernia sac. We resected the necrotic intestines and closed the hilum of the hernia by simple suturing. She is under observation without further recurrence.

Key words：parastomal hernia, ileal conduit, strangulated ileus

〔Jpn J Gastroenterol Surg 42：1733—1736, 2009〕

Reprint requests：Takayuki Muraoka　Department of Surgery, Kagawa Prefectural Central Hospital
5-4-16 Bancho, Takamatsu, 760-8557 JAPAN

Accepted：March 25, 2009

©2009 The Japanese Society of Gastroenterological Surgery　　Journal Web Site：http://www.jsgs.or.jp/journal/