日消外会誌　42（11）：1743～1747，2009年

症例報告

S状結腸憩室炎に起因すると考えられた子宮留膿腫穿孔による汎発性腹膜炎の1例

秀和綜合病院外科

田中　浩司　　中村　浩志　　桑原　　博

中島　和美　　五関　謹秀

症例は79歳の女性で，腹痛を主訴に当院を受診．触診上腹膜刺激症状がみられ，CTでは多量の遊離ガス像と多発S状結腸憩室および骨盤内に液体・空気貯留を伴った腫瘤を認めた．骨盤内膿瘍を伴ったS状結腸憩室穿孔による汎発性腹膜炎と診断し手術を施行した．術中所見では子宮底部が穿孔し，膿汁が漏出していた．また，S状結腸は浮腫状に壁が肥厚し，発赤・腫脹した左卵管と癒着していた．子宮留膿腫穿孔による汎発性腹膜炎，S状結腸憩室炎と診断し，単純子宮全摘左付属器切除，S状結腸切除，Hartmann手術を施行した．病理組織学的に子宮留膿腫の所見を認めた．原因として，S状結腸癒着部近傍の卵管壁内に食物残渣があり周囲に強い炎症所見を認めたことより，S状結腸卵管瘻が推測された．本症例は，S状結腸憩室炎に起因すると考えられた子宮留膿腫穿孔から汎発性腹膜炎を来したまれな症例であった．

はじめに

子宮留膿腫は，子宮口の閉鎖に伴い子宮内分泌物の排出障害を生じ，これに細菌感染を来して膿や壊死組織が貯留する疾患である[1]．高齢者に好発する疾患であるが，子宮留膿腫の穿孔により汎発性腹膜炎を来す症例はまれである[2)3)]．我々はS状結腸憩室炎を原因とする子宮留膿腫穿孔による汎発性腹膜炎の1例を経験した．消化器外科医にとって高齢女性の急性腹症の鑑別診断として念頭におく必要があると考え，文献的考察を加えて報告する．

症　　例

症例：79歳，女性

主訴：腹痛

家族歴：特になし．

既往歴：25歳急性虫垂炎手術，30歳肺結核．婦人科疾患の既往はなし．

現病歴：2006年9月左下腹部痛を自覚し，当院内科を受診．大腸内視鏡検査で直腸S状部の高度狭窄と周囲の憩室を認め，口側への大腸内視鏡の通過は不可能であった．大腸憩室炎と診断され保存的に症状は改善したが，その後も同様の腹痛を認め近医で治療を行っていた．2007年6月下旬より，臍周囲を中心とした腹痛が出現，その後増悪したため同年7月上旬当院救急外来受診となった．

入院時現症：体温37.4度，血圧113/72mmHg，脈拍97回/分．腹部所見では，臍部から下腹部にかけての圧痛と筋性防御を認めた．

血液生化学検査成績：白血12,500/μl，CRP 19.74mg/*l*と炎症反応の上昇を認めた．また，BUN 27.8mg/dl，Cr 0.83mg/dlと軽度の脱水の所見を認めた．

腹部単純X線検査：両側横隔膜下に遊離ガス像を認め，小腸ガス像も少量認めた（**Fig. 1**）．

腹部骨盤CT所見：多量の遊離ガス像と腸間膜脂肪織のびまん性濃度上昇，骨盤内を中心とした腹水を認めた．S状結腸壁はびまん性に浮腫状に肥厚し，多数の憩室を伴っており，これに接するようにして骨盤内に6×5cmの造影で強く増強される内部に液体・空気貯留を伴った腫瘤を認めた

＜2009年3月25日受理＞別刷請求先：田中　浩司
〒169-0073　新宿区百人町3―22―1　社会保険中央総合病院大腸肛門病センター

Fig. 1　Abdominal X-ray showed free air beneath the diaphragm and a little small intestinal gas.

Fig. 2　Pelvic enhanced CT showed many sigmoid diverticula with diffused wall thickness and a enhanced tumor measured 6×5 cm with the collection of fluid and air in the pelvic cavity.

(**Fig. 2**).

以上より，骨盤内膿瘍を伴ったS状結腸憩室穿孔とそれによる汎発性腹膜炎と診断し，緊急開腹手術を行った.

手術所見：骨盤内に手拳大に腫大した暗赤色の子宮を認め，底部後壁にはϕ10mm大の穿孔を伴っていた．穿孔部からは膿汁が漏出しており，周囲の子宮壁は菲薄化し内部には壊死組織を認めた．S状結腸は浮腫状に壁が肥厚し，示指大に発赤・腫脹した左卵管と強固に癒着していた（**Fig. 3**）．また，明らかな穿孔部を認めず，子宮との癒着も軽度であった．以上より，子宮留膿腫穿孔による汎発性腹膜炎, S状結腸憩室炎と診断した. 子宮留膿腫の原因としてはS状結腸左卵管瘻が考えられた．これに対し，腹式単純子宮全摘左付属器切除，S状結腸切除，Hartmann手術を施行した.

Fig. 3　Intraoperative findings：There was a perforation about 10 mm diameter in a posterior wall of fundus uteri (arrow). The sigmoid colon with wall thickness adhered strongly to the left oviduct which reddened and enlarged（arrow heads).

Fig. 4　Macroscopic examination of the resected specimen showed an about 6cm stenosis of the sigmoid colon with a wall thickness (arrow heads) which adhered to the left oviduct（arrow).

膿性腹水の細菌培養検査では，*Escherichia coli*, *Enterobacter* sp. が確認された.

Fig. 5 Cut surface of the specimen：The sigmoid colon adhered to the left oviduct firmly, and both boundaries were inarticulate and abscess formation was seen in the neighborhood(arrow). This abscess amounted in the oviduct（arrow heads).

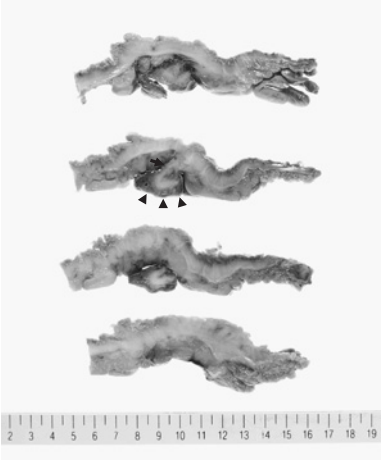

Fig. 6 Microscopic findings showed food residue（arrow heads）in the left oviduct wall around the adherence part of the sigmoid colon（HE stain×40).

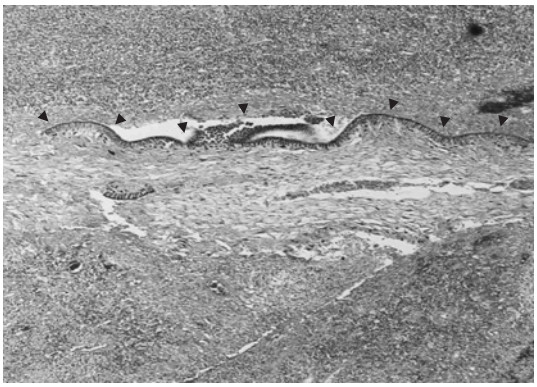

切除標本所見：S状結腸は約6cmにわたり狭窄を認め，狭窄部の漿膜面は左卵管に癒着し，壁は硬化していた（**Fig. 4**）．割面検査所見では，結腸と卵管は強固に癒着し，境界は不明瞭で周囲に膿瘍形成を認めた．この膿瘍は卵管内に達していたが，明らかな瘻孔は確認できなかった(**Fig. 5**)．

病理組織学的検査所見：結腸には憩室が多発し，一部で憩室炎の所見を認めた．結腸壁と左卵管壁の間に明らかな穿通部位は確認できなかったが，癒着部近傍の卵管壁内には食物残渣が認められ（**Fig. 6**)，周囲に卵管内に達する膿瘍形成を伴う強い炎症を認めたことより，S状結腸が左卵管に穿通していたと推測された．子宮内腔は好中球で満たされ，留膿腫の状態であった．子宮には悪性所見を認めなかった．

術後経過は良好で，初回手術4か月後に人工肛門閉鎖術を行った．

考　　察

子宮留膿腫は，子宮頸管の狭窄・閉塞を原因として子宮腔内からの分泌物の排出障害を生じ，これに細菌感染を来して子宮腔内に膿や壊死組織が貯留する疾患である[1]．そのほとんどは閉経後婦人にみられ，発生頻度は全婦人科入院患者の0.01～0.5%[4]で，60歳以上の外来患者では13.6%にみられると報告されている[5]．

子宮留膿腫の原因としては，悪性疾患，子宮筋腫，子宮頸部の手術既往，放射線治療による頸管炎，産褥による感染などが挙げられるが[6]，特に婦人科悪性腫瘍との合併が多く，子宮体癌・頸癌の54～72%に子宮留膿腫がみられたと報告されている[1)4)]．特発性に発症することも多く，加齢に伴う子宮頸管の狭窄や膣自浄作用の低下，日常生活動作の低下が発症要因となっているとの指摘もある[5]．本症例では，病理組織学的には子宮口閉鎖の原因を認めなかった．このことから，子宮口閉鎖の原因は加齢による変化であった可能性があり，そこにS状結腸憩室炎からの細菌感染を合併し，子宮留膿腫を生じたものと推察された．

子宮留膿腫が穿孔し汎発性腹膜炎を来す症例は子宮留膿腫症例の3.3～6.6%とされ，極めてまれである[2)3)]．今回，S状結腸憩室炎に起因すると考えられた子宮留膿腫穿孔から汎発性腹膜炎を来した1例を経験したが，医学中央雑誌にて「子宮留膿腫」「腹膜炎」をキーワードに1983年から2008年3月までの期間で検索しえた子宮留膿腫穿孔例は自験例を含め54例で，結腸憩室炎が原因であったものは今回が初めてであった．一方，結腸憩室炎の合併症の一つに隣接臓器との瘻孔形成があるが，本邦では今までに結腸卵管瘻の報告例はなく

(同様に「結腸瘻」をキーワードに検索)，結腸子宮瘻についても，関根ら[7]の14例の報告を認めるのみで，まれな疾患と考えられる．本症例では，S状結腸と左卵管との間に明らかな瘻孔は確認できなかったが，癒着部周囲に卵管内へ達する膿瘍形成を認め，その近くの卵管壁内に食物残渣を認めたことから，S状結腸が左卵管に穿通した非常にまれな症例であったと判断した．

子宮留膿腫の症状として発熱，閉経後の性器出血，膿性帯下，下腹部痛などがあるが，高齢者では特徴的な症状を示さず，子宮内圧上昇により子宮壁に穿孔を生じ，汎発性腹膜炎を起こして初めて気付かれることがある．今回の症例もS状結腸憩室炎に伴う左下腹部痛は以前よりたびたび認めていたものの，子宮留膿腫の特徴的所見である膿性帯下，不正性器出血を術前に自覚することはなく，腹痛が出現して数日で汎発性腹膜炎を呈する結果となった．高齢者において，自覚症状から早期に子宮留膿腫を診断することは必ずしも容易ではない．しかし，本症例では以前の大腸内視鏡検査で直腸S状部に高度狭窄を認めており，その後もS状結腸憩室炎を繰り返していたことから，大腸憩室炎に伴う合併症発生の危険性を考慮し，早い段階でCTなどによる周囲臓器を含めた精査をすることで穿孔にいたる前に子宮留膿腫を診断・治療できた可能性は十分にあったと考えられた．

子宮留膿腫の穿孔例では，初診時に正しく診断される場合は少なく，坂口ら[8]の本邦74例での検討では術前診断可能であったのはそのうちの20%であり，多くは消化管穿孔による汎発性腹膜炎の診断で緊急開腹手術が施行されていた．術前消化管穿孔と診断されやすい原因としては，ガス産生菌により腹部CTや腹部単純X線検査上遊離ガス像を認めるためと考えられ，坂口ら[8]は29%に腹腔内に遊離ガス像を認めたと報告している．一方，子宮留膿腫の特徴的画像検査所見として，CTでは腫大した子宮腔内にガスを伴った液体貯留を示す低吸収域がみられ[9]，また経膣超音波検査では年齢に相応しない子宮腫大と子宮腔内にecho free spaceが認められる．そのため，腹部CTと経膣超音波検査，婦人科的診察で術前診断は可能であるという意見もある[10]．今回の症例もretrospectiveに検討すると子宮留膿腫に特徴的なCT所見を呈していたが，術前に子宮留膿腫について念頭になく，また腹腔内遊離ガス像とS状結腸憩室炎の所見から，骨盤内の腫瘤について消化管由来の膿瘍と判断したため，子宮留膿腫を特定することができなかった．今後，人口の高齢化に伴い本疾患も増加すると考えられ，消化器外科医にとって高齢女性の急性腹症の鑑別診断として念頭におく必要があると考えられた．

子宮留膿腫の治療は子宮頸管の拡張による排膿と抗菌薬の投与が基本であるが，穿孔による汎発性腹膜炎を生じた場合は手術療法が必要となる．全身状態が安定していれば悪性疾患の合併を考え子宮摘出術が行われることが多いが，全身状態が悪い場合は，穿孔部単純閉鎖とドレナージ術および術後の子宮腔内の洗浄にて救命している報告もある[8)10]．自験例では，術前の全身状態が良好であったが，高齢者の腹膜炎であったため，子宮全摘左附属器切除・S状結腸切除，Hartmann手術を選択し，2期的に人工肛門閉鎖術を行った．本症は高齢者に発症することが多いため，汎発性腹膜炎の治療を第1に考え，患者背景や全身状態に応じた治療法の選択を行い，過大な手術侵襲による合併症を回避することが重要である．

文　献

1) Dodge JM：Pyometra. J Ark Med Soc **63**：152—156, 1966
2) Hansen PT, Lindholt J：Spontaneously perforated pyometra. A differential diagnosis in acute abdomen. Ann Chir Gynaecol **74**：294—295, 1985
3) Henriksen E：Pyometra associated with benign lesions of the cervix and the corpus. West J Surg Obstet Gynecol **60**：305—321, 1952
4) Muram D, Drouin P, Thompson FE et al：Pyometra. Can Med Assoc J **125**：589—592, 1981
5) 赤澤憲治，高森久純，安田　博：老年婦人の子宮留膿症—外来統計によるその特徴—. 日産婦外会誌　**43**：1539—1545, 1991
6) 岡崎　誠，山村　順，川崎靖仁ほか：直腸癌に併存した子宮留膿腫のため壁深達度診断が困難であった1例．日消外会誌　**34**：64—67, 2001
7) 関根　理，山本　宏，篠原浩一：結腸憩室炎に起因したS状結腸子宮瘻の1例. 自治医大紀　**29**：201—207, 2006
8) 坂口　聡，正木和人，岩倉伸次ほか：子宮留膿症

破裂による汎発性腹膜炎の2例．日臨外会誌 **65**：2246—2250, 2004
9) 山吉隆友，松本桂太郎，太田勇司ほか：子宮留膿腫穿孔による汎発性腹膜炎の1例．日腹部救急医会誌 **19**：609—612, 1999
10) 庄子忠宏，大野晶子，小原 眞ほか：術前診断し得た子宮留膿腫穿孔による急性汎発性腹膜炎の3症例．産と婦 **69**：945—952, 2002

A Case of Panperitonitis due to Perforation of the Pyometra caused by Diverticulitis of the Sigmoid Colon

Koji Tanaka, Hiroshi Nakamura, Hiroshi Kuwabara,
Kazumi Nakajima and Narihide Goseki
Department of Surgery, Shuwa General Hospital

A 79-year-old woman with abdominal pain and signs of peritoneal irritation on palpation was found in computed tomograghy to have a large amount of free air, many diverticula of the sigmoid colon, and a tumor with the collection of fluid and air in the pelvic cavity. Suspecting panperitonitis due to perforation of the sigmoid colon diverticula accompanied by an abscess, we conducted emergency surgery. Laparotomy showed perforation of the fundus uteri and purulent discharge. The sigmoid colon with a thickened wall adhered to the reddened and enlarged left oviduct, necessitating total hysterectomy with left salpingo-oophorectomy and sigmoidectomy with descending colostomy under diagnosis of panperitonitis caused by the perforation of pyometra and diverticulitis of the sigmoid colon. Pathological findings showed that the uterus was pyometric and suggested fistula formation between the sigmoid colon and the oviduct as evidenced by remains of food in the oviduct wall near the adherent sigmoid colon and the severe inflammation around it. This is an extremely rare case of panperitonitis due to perforation of pyometra associated with sigmoid colon diverticulitis.

Key words：pyometra, uterine perforation, diverticulitis

〔Jpn J Gastroenterol Surg 42：1743—1747, 2009〕

Reprint requests：Koji Tanaka Department of Proctology, Social Health Insurance Hospital
3-22-1 Hyakunintyo, Sinjuku-ku, 169-0073 JAPAN

Accepted：March 25, 2009

©2009 The Japanese Society of Gastroenterological Surgery Journal Web Site：http://www.jsgs.or.jp/journal/