日消外会誌　42（12）：1762～1767，2009年

症例報告

食道顆粒細胞腫の表面に併存した食道表在癌の1例

久留米大学医学部外科学，大牟田市立総合病院外科*

的野　吾　田中　寿明　田中　優一
西村　光平　村田　一貴　笹原　弘子*
末吉　晋*　白水　和雄　藤田　博正

顆粒細胞腫の表面に併存した食道表在癌を経験したので報告する．症例は50歳の男性で，表在型食道癌の診断で当院紹介となった．上部消化管内視鏡検査で，長径12mm大の粘膜下腫瘍様の病変で，頂部にヨード不染を示すびらんを認め，生検で高分化型扁平上皮癌と診断された．超音波内視鏡検査では，sm3の診断であった．食道癌Lt，0-Isep，T1bN0M0 Stage Iと診断し，根治的化学放射線療法を施行した．治療後，頂部のルゴール不染は消失したが，粘膜下腫瘍様の腫瘤は，丈は低くなったものの残存した．超音波内視鏡検査にて残存腫瘤は粘膜下層主体の粘膜下腫瘍と診断し，内視鏡的粘膜切除術を施行した．病理組織学的検査より食道顆粒細胞腫と診断された．最終的に顆粒細胞腫の表面に0-IIc型食道癌を合併したものと診断した．

はじめに

食道における顆粒細胞腫は，これまでに300例以上の報告[1]がなされているが，食道扁平上皮癌と顆粒細胞腫との合併例の報告[1)~7)]は少ない．今回，我々は食道顆粒細胞腫の表面に表在食道癌を併存した1例を経験したので若干の文献的考察を加え報告する．

症　例

患者：50歳，男性

主訴：自覚症状なし

既往歴：左腎癌にて左腎摘出術（42歳時）．

家族歴：特記すべきことなし．

現病歴：検診の上部消化管造影検査にて異常を指摘され，上部消化管内視鏡検査を受けた．胸部下部食道の表在癌の診断で精査加療目的にて，2004年9月当院紹介となった．

現症：身長171cm，体重64kg．表在リンパ節は触知しなかった．左側腹部にL字の手術痕認めた．Performance status：0.

血液検査所見：腫瘍マーカー（squamous cell carcinoma antigen；以下，SCC，CEA）を含め，異常値は認めなかった．

上部消化管内視鏡検査：門歯列より39cmの右側壁に，長径12mm大の頂部に粘膜不整を認める隆起性病変を認めた（**Fig. 1A**）．ヨード染色検査にて頂部の粘膜不整部位は不染であった（**Fig. 1B**）．同部位の生検で，高分化型の扁平上皮癌と診断された（**Fig. 2**）．

上部消化管造影検査：下部食道の右壁に粘膜下腫瘍様の隆起性病変を認めた．

胸腹部CT：腫瘍の位置は確認できず，リンパ節腫大も認めなかった．

^{18}F-fluorodeoxy glucose positron emission tomography所見：異常集積は認めなかった．

Endoscopic ultrasonography（以下，EUS）検査所見：腫瘍は粘膜下層を首座としisoエコー像を呈し，深部は不整形で，腫瘍の深達度をsm3と診断した（**Fig. 3A**）．

臨床経過：以上の検査所見より，食道癌Lt，0-Isep，T1bN0M0，Stage I（食道癌取扱い規約，第9版）[8]と診断した．インフォームド・コンセントの結果，根治的化学放射線療法を行うことになり，低用量FP療法｛5-fluorouracil 500mg/body/

＜2009年4月22日受理＞別刷請求先：的野　吾
〒830-0011　久留米市旭町67　久留米大学医学部外科学

Fig. 1 Endoscopy shows a round protruded lesion 12 mm in diameter having a slight rough mucosal surface (A), which is not stained with Lugol solution (B). Lugol solution unstained lesion disappears but a protruded lesion remains after chemoradiotherapy (C).

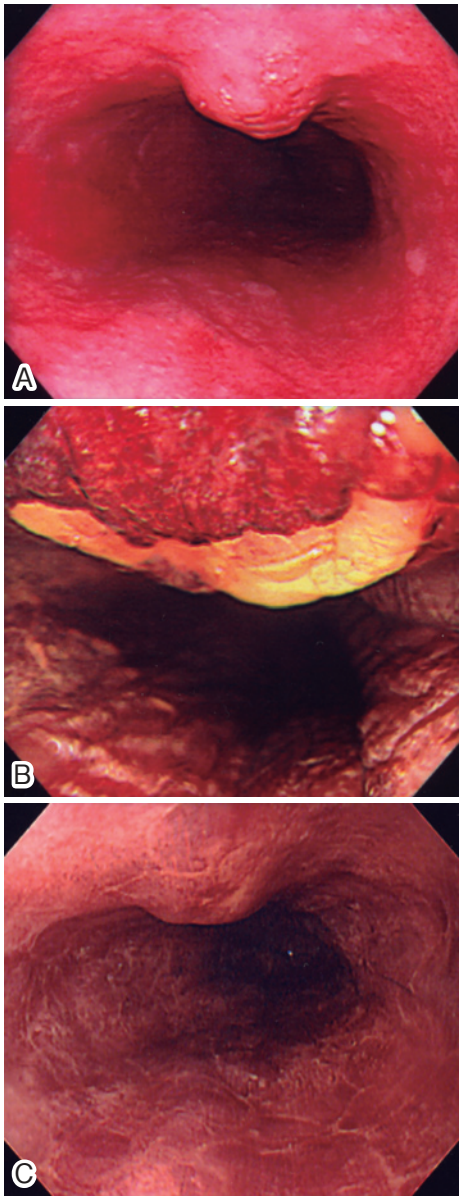

Fig. 2 Pathological findings of the biopsy specimens taken from Lugol solution unstained lesions are well differentiated squamous cell carcinoma (H.E. stain, ×40).

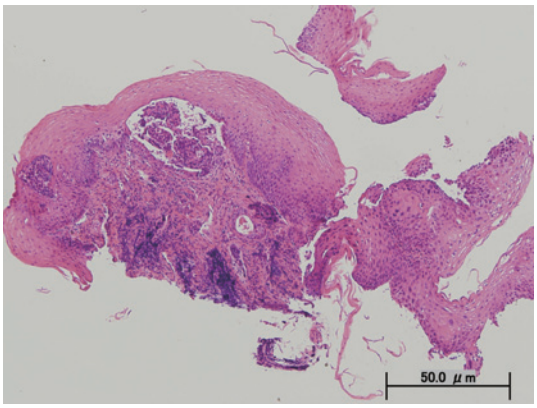

day＋cisplatin 10mg/body/day,（day1～5 投薬，day6～7 休薬），1，2，5，6 週目に投与｝と放射線療法｛1 日 1 回 2Gy（5 日/週）を 30 回，計 60Gy｝を施行した．

治療後の上部消化管内視鏡検査にて，腫瘍頂部の粘膜不整は消失し，ヨード染色でも不染は認めなかった．粘膜下腫瘍様の隆起性病変は腫瘤として残存したままであったが丈は低くなっていた（**Fig. 1C**）．同部の生検で癌細胞は検出されなかった．EUS にて，腫瘤は粘膜下層主体の low エコー像を呈し，深部の辺縁は明瞭であった（**Fig. 3B**）．粘膜下層への試験局注を行ったところ，腫瘍の lifting が可能であったため，確定診断および治療を目的として，内視鏡的切除術を施行した．

内視鏡的切除術：Endoscopic esophageal mucosal resection tube 法[9]にて 2 分割で切除した．

摘出標本検査所見：10×8×6mm 大の弾性軟，辺縁平滑な白色調の腫瘤であった（**Fig. 4**）．肉眼的に腫瘤は完全切除できた．

病理組織学的検査所見：ルーペ像にて，腫瘤は粘膜下層に存在した（**Fig. 5**）．Hematoxylin-eosin（以下，HE）染色検査で，類円形あるいは紡錘形の腫瘍細胞を認め，核は小さく，細胞質内にエオジン（好酸性）に染まる微細顆粒を有していた．これらの顆粒は periodic acid-Schiff（以下，PAS）染色陽性であった（**Fig. 6**）．免疫染色検査では，S-100 protein（**Fig. 7**）および CD67 陽性であり，最終診断を食道顆粒細胞腫と診断した．

Fig. 3　A：Endoscopic ultrasonography shows an iso-echoic tumor involving the submucosal layer (arrows). The depth of the tumor was diagnosed as sm3. B：Endoscopic ultrasonography findings after chemoradiotherapy, the lesion is diagnosed as a submucosal tumor pushing down the proper muscle (arrows).

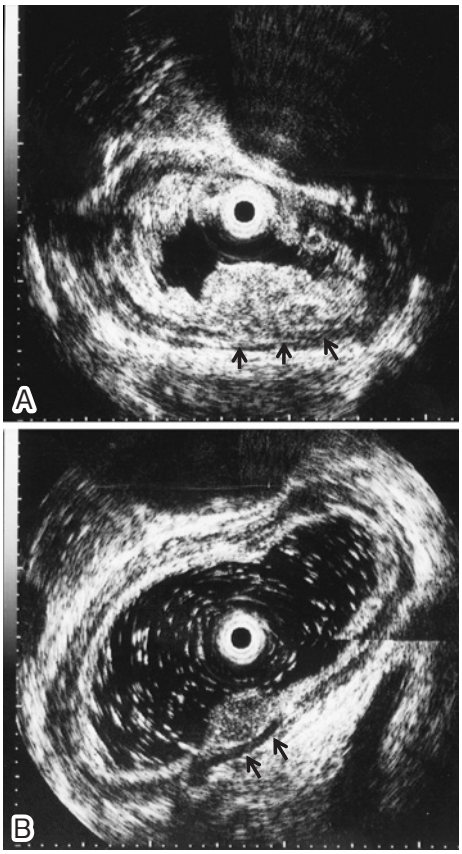

Fig. 4　The resected specimens. The tumor of 10×8×6mm in size exists in the subepithelial layer. The cut surface of the tumor is white, smooth and soft.

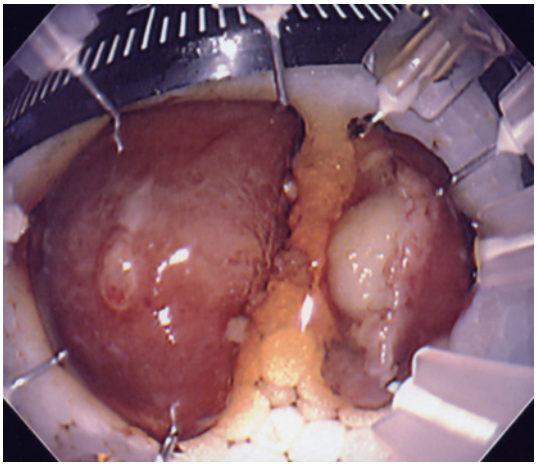

Fig. 5　Histological findings of the resected tumors. The tumor exists in the subepithelial layer (H.E. stain, loupe).

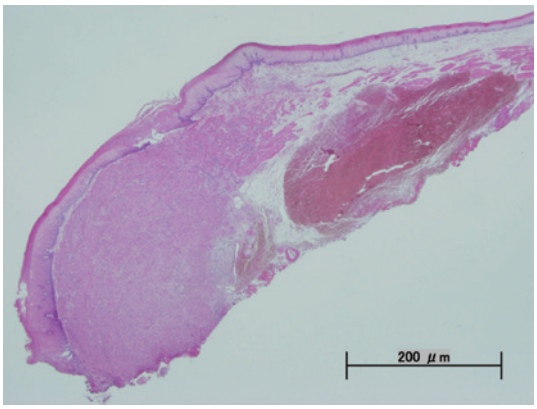

現在，食道癌および顆粒細胞腫切除後4年経過しているが，再発・再燃は認めていない．

考　察

顆粒細胞腫は，1926年にAbrikossoff[10]によって初めて報告された腫瘍であり，当初は筋原説が長く受け入れられていた．しかし，1962年にFisherら[11]がschwann細胞由来と報告し，現在では電顕的観察やS-100蛋白などによる免疫組織学的観点から神経由来，なかでもschwann細胞由来説が有力視されている[12)13]．全身のいかなる部位にも発生し，皮膚，口腔内に比較的多いとされている[13]．約5～9%は消化管に発生し[14]，なかでも食道での発生は比較的多いとされている[15)16]．食道における顆粒細胞腫は300例以上報告[1]されているが，食道扁平上皮癌に共存した食道顆粒細胞腫の報告は，7例[1)～7]と極めてまれである．その中で2例[1)6]のみが表在癌の下層に顆粒細胞腫が共存しており，自験例は3例目の報告となる．文献は医学中央雑誌およびPubMed（期間：1983年～2007年）で「食道顆粒細胞腫」,「食道癌」,「esophageal granular cell tumor（myoblastoma）」,「esophageal cancer」を

Fig. 6 Histological findings of the resected specimens show oval or spindle cells with small nuclei and granules in cytoplasm. The cytoplasmic granules are positive for PAS staining with diastase resistance（×400）.

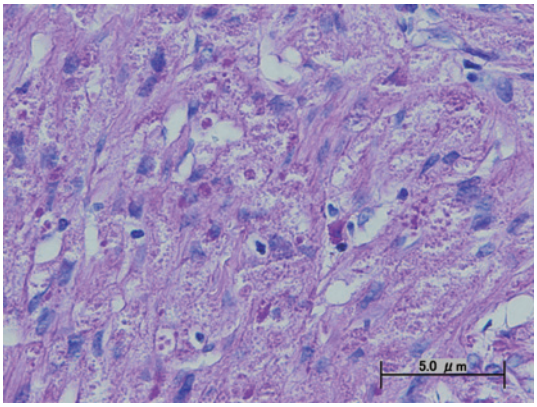

Fig. 7 The immunohistochemical staining shows the tumor cells being positive for S100 protein（×20）.

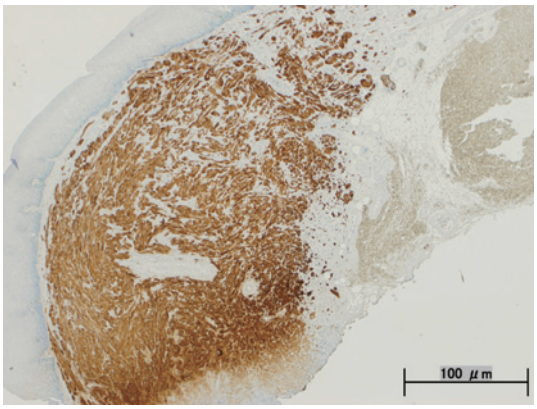

key words として検索した.

野澤ら[6]の報告例では,‘sm3 の 0-Isep 癌’と‘粘膜下腫瘍の表面にできた 0-IIc 癌’との鑑別診断が問題となり，まず内視鏡的切除を行い最終診断がついている. Saito ら[1]の報告例では, 表在食道癌に対して食道切除を行った後の切除標本で偶然発見されたものであった．自験例は，粘膜下腫瘍様にも見える 0-Isep 病変の頂部に粘膜不整を認め，その部分がヨード不染であった．同部の生検（3 か所）では扁平上皮癌が検出された．EUS で，腫瘍は粘膜下層を首座としており，粘膜下に深達する食道癌（0-Isep），深達度 sm3 と診断した.

顆粒細胞腫は通常の粘膜下腫瘍とは若干異なり，腫瘍組織が上皮直下に存在することが多いため，頂部の生検で診断できる可能性が高いといわれている[16]．我々は生検で診断しえた顆粒細胞腫の症例を報告している[17]. 一方, 顆粒細胞腫の頂部に扁平上皮の過形成,‘pseudoepitheliomatous hyperplasia’を呈することもあり[13], 扁平上皮癌との鑑別が問題となる．自験例でも治療前の生検組織を再検討したが，濃染した核を有する腫瘍細胞が胞巣形成し，上皮下を主体に増殖しており，胞巣内には角化も認められ，高分化型扁平上皮癌の診断は妥当なものと考えられた（**Fig. 2**）．また，生検組織のなかに顆粒細胞腫を示唆する所見は認めなかった.

生検結果で顆粒細胞腫合併が明らかであった場合には，その治療法は基本的に食道癌の壁深達度によると考える. 壁深達度 T1a(M) と診断すれば, 内視鏡的治療で，顆粒細胞腫も含め一括して切除する．壁深達度が T1b (SM) と診断されれば，手術，化学放射線療法が考えられるが，化学放射線療法の場合，食道癌が治癒しても顆粒細胞腫は残存するため，追加加療が必要である．しかし，癌が顆粒細胞腫の直上に存在し，食道癌の深達度診断が困難な場合は，内視鏡的切除をまず行い，さらに追加加療が必要かどうかを検討すべきであると思われる.

上皮下腫瘤型‘0-Isep 型’食道癌の病理組織について松田ら[18]は，扁平上皮癌が 37%，類基底細胞癌，腺癌および腺扁平上皮癌がそれぞれ 16%，粘表皮癌が 10%，内分泌細胞癌が 5% と報告している．ただし，扁平上皮癌全体からみると上皮下腫瘤型の形態をとる頻度は 2% 以下であると報告している. これに対し, 扁平上皮癌以外の特殊型は, 食道癌全体からみると出現頻度が低いにもかかわらず，上皮下腫瘤型の形態をとる頻度が高いとされている．自験例の生検による病理組織型は，扁平上皮癌であったが，上皮下腫瘤型の扁平上皮癌が少ないことを考慮すれば，他の可能性も検討すべきであったと反省される．今後，このような症

例を認めた場合，さらに慎重に診断を行うべきであると思われた．

稿を終えるにあたり，病理組織学的診断においてご教示いただきました久留米大学医学部病理学講座，真田咲子先生に深謝いたします．

文　献

1) Saito K, Kato H, Fukai Y et al：Esophageal granular cell tumor covered by intramucosal squamous cell carcinoma：report of a case. Surg Today **38**：651—655, 2008
2) Mannion P, Honan RP, Fitzgerald MD et al：Contiguous granular cell myoblastoma and squamous cell carcinoma in the esophagus. Thorax **40**：551—553, 1985
3) Radin DR：Coincidental granular cell tumor and squamous cell carcinoma of the esophagus. Am J Radiol **149**：863, 1987
4) Joshi A, Chandrasoma P, Kiyabu M：Multiple granular cell tumors of the gastrointestinal tract with subsequent development of esophageal squamous carcinoma. Dig Dis Sci **37**：1612—1618, 1992
5) Szumilo J, Dabrowski A, Skomra D et al：Coexistence of esophageal granular cell tumor and squamous cell carcinoma：a case report. Dis Esophagus **15**：88—92, 2002
6) 野澤麻枝，後藤裕夫，富松英人ほか：食道顆粒細胞腫の表面に0-IIc型早期癌を認めた1例．胃と腸 **39**：377—382, 2004
7) 磯貝圭輝，山本英一郎，山岡　聡ほか：悪性食道顆粒細胞腫と食道癌の共存した1例．日消誌 **102**：1025—1029, 2005
8) 日本食道疾患研究会編：食道癌取扱い規約．第9版．金原出版，東京，1999
9) Makuuchi H：Esophageal endoscopic mucosal resection for early esophageal cancer-indication and techniques. Dig Endosc **8**：175—179, 1996
10) Abrikossoff A：Uber Myome, ausgehend von der quergestneiften willkurlichen Muskulatur. Virchows　Arch Pathol Anat **260**：215—233, 1926
11) Fisher ER, Wechsler H：Granular cell myoblastoma—a misnomer. Electron microscopic and histochemical evidence concerning its Schwann cell derivation and nature（granular cell schwannoma）. Cancer **15**：936, 1962
12) Stefansson K, Wollmann RL：S-100 protein in granular cell tumors（granular cell myoblastomas）. Cancer **49**：1834—1838, 1982
13) Takubo K：An atlas and textbook, Granular cell tumor. Pathology of the esophagus. Second edition. Springer, Tokyo, 2007, p137—143
14) David O, Jakate S：Multifocal granular cell tumor of the esophagus and proximal stomach with infiltrative pattern：a case report and review of the literature. Arch Pathol Lab Med **123**：967—973, 1999
15) Johnston J, Helwig EB：Granular cell tumors of the gastrointestinal tract and perianal region：a study of 74 cases. Dig Dis Sci **26**：807—816, 1981
16) 高木靖寛，岩下明徳，山田　豊ほか：消化管顆粒細胞腫の診断と治療．胃と腸 **39**：628—639, 2004
17) 的野　吾，藤田博正，末吉　晋ほか：特集　癌と紛らわしい各領域の諸病変　食道癌と紛らわしい食道疾患．臨外 **58**：1199—1204, 2003
18) 松田圭二，渡辺英伸，桑原史郎ほか：粘膜下腫瘍様の食道表在癌：病理形態学的特徴．胃と腸 **32**：671—689, 1997

Superficial Esophageal Cancer Coexisting just on the Esophageal Granular Cell Tumor

Satoru Matono, Toshiaki Tanaka, Yuichi Tanaka,
Kohei Nishimura, Kazutaka Murata, Hiroko Sasahara*,
Susumu Sueyoshi*, Kazuo Shirouzu and Hiromasa Fujita
Department of Surgery, Kurume University School of Medicine
Department of Surgery, Omuta City General Hospital*

We report the case of minute superficial esophageal cancer coexisting on a granular cell tumor in the esophagus. A 50-year-old man referred for superficial esophageal cancer of lower esophagus was found in endoscopy to have a round protruding lesion 12mm in diameter having a slightly rough surface not stained by Lugol solution. Biopsy specimens pathologically indicated well-differentiated squamous cell carcinoma. Endoscopic ultrasonography showed an isoechoic mass in the submucosal layer, diagnosed as esophageal cancer cStage I (T1bN0M0) and necessitating chemoradiotherapy. Although the unstained lesion disappeared after chemoradiotherapy, the submucosal tumor-like lesion remained, and was resected endoscopically. Pathologically, it was diagnosed as a granular cell tumor. The definitive diagnosis was superficial esophageal cancer coexisting on a granular cell tumor.

Key words：superficial esophageal cancer, esophageal granular cell tumor

〔Jpn J Gastroenterol Surg 42：1762—1767, 2009〕

Reprint requests：Satoru Matono Department of Surgery, Kurume University School of Medicine
67 Asahimachi, Kurume, 830-0011 JAPAN

Accepted：April 22, 2009

©2009 The Japanese Society of Gastroenterological Surgery Journal Web Site：http://www.jsgs.or.jp/journal/