日消外会誌　42（12）：1773～1778，2009年

症例報告

胃壁原発 calcifying fibrous tumor の１例

富山赤十字病院外科，同　病理*

北村　祥貴　竹原　朗　島田　雅也　森山　秀樹
斉藤健一郎　羽田　匡宏　芝原　一繁　佐々木正寿
小西　孝司　前田　宜延*

極めてまれな胃壁原発 calcifying fibrous tumor の１例を経験した．症例は 44 歳の女性で，検診の上部消化管造影検査で胃体下部前壁に隆起性病変を指摘された．上部消化管内視鏡検査で同部位は硬い粘膜下腫瘍であり，腹部 CT では胃壁壁外に突出し内部に石灰化を伴っていた．Gastrointestinal stromal tumor 疑いと診断し，腹腔鏡下胃部分切除術を施行した．病理組織学的検査では，成熟した線維組織の増生が主体で硝子様の変化と一部に石灰化巣を伴っていた．線維組織間には異型性の目立たない紡錘形細胞が疎に増殖しており，形質細胞を主体とした小円形細胞の浸潤を認めた．紡錘形細胞は免疫組織染色検査で Vimentin 陽性も，CD34，*c-kit*，α-smooth muscle actin，Desmin，S-100，NSE すべて陰性であり，calcifying fibrous tumor と診断した．胃壁原発の calcifying fibrous tumor の報告は極めてまれであり，文献的考察を含めて報告する．

はじめに

Calcifying fibrous tumor（以下，CFT）はまれな良性腫瘍で，紡錘形細胞の疎な増殖と硝子化した膠原線維の増生から成り，リンパ球形質細胞の浸潤を伴う．砂粒状石灰化および異栄養性石灰化が特徴とされている[1]．当初は皮下および深部軟部組織原発のものが報告されたが，近年胸膜，腹膜，縦隔，肺，副腎，傍精巣，精索などさまざまな臓器を原発としたものが報告されている[2)～7)]．胃壁原発の CFT は我々が検索しえた範囲では本症例のほか本邦で１例を認めるのみであり，文献的考察を加えて報告する．

症　例

患者：44 歳，女性

主訴：特になし

現病歴：2006 年 10 月，検診の上部消化管造影検査にて胃体下部前壁に隆起性病変を指摘され，当院内科を受診した．上部消化管内視鏡検査，腹部 CT を施行され，gastrointestinal stromal tumor（以下，GIST）疑いとして手術目的に当科紹介となった．

理学所見：特記すべき所見は認めず．

入院時血液検査：特記すべき所見は認めず．

上部消化管造影検査：胃体下部前壁に 3cm 大の平滑な隆起性病変を認めた．粘膜面に異常を認めず胃粘膜下腫瘍が疑われた（**Fig. 1**）．

上部消化管内視鏡検査：胃体下部前壁に平滑な bridging fold を伴う隆起性病変を認めた．粘膜面に異常なく，Delle は認めなかった．鉗子での触診では硬い腫瘤であった（**Fig. 2**）．

腹部 CT：胃壁外に突出し胃壁よりやや高吸収値で内部に石灰化を伴う 28mm 大の腫瘤を認め，GIST を疑う所見であった．明らかな肝転移やリンパ節の腫大，腹膜播種は認めなかった．なお，造影剤アレルギーがあるため造影剤は投与していない（**Fig. 3**）．

以上より，GIST 疑いと診断し，腹腔鏡下胃部分切除術を施行した．腫瘍を挙上すると亜有茎性の胃壁外性腫瘍であり，自動縫合器を用いて縫合切

＜2009 年 5 月 27 日受理＞別刷請求先：北村　祥貴
〒930-0859　富山市牛島本町 2―1―58　富山赤十字病院外科

Fig. 1　A barium examination of her gastrointestinal tract revealed a round defect impinging on the lumen which was suggestive of a submucosal tumor of the stomach at the distal anterior wall.

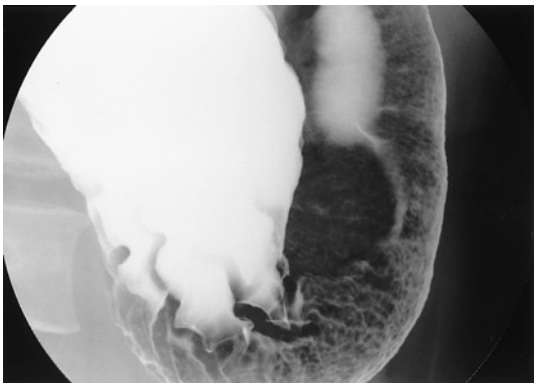

Fig. 2　Gastroscopy showed a 3×3cm bulge with normal overlying mucosa located in distal anterior. The tumor is firm when palpating it with the forceps.

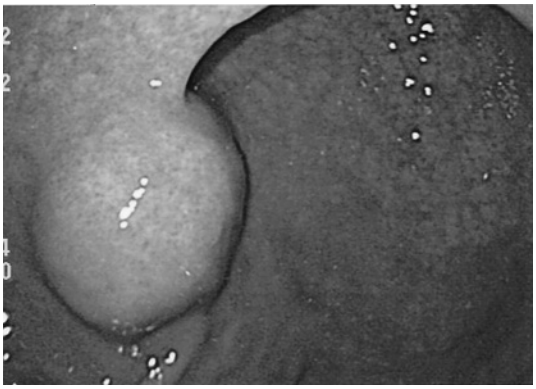

Fig 3　Computed tomography revealed tumor projected from gastric wall which contained calcification.

Fig. 4　Macroscopic features of the resected specimen. The surgical specimen measured 30×26×24 mm in size and was well-demarcated but unencapsulated, gray-white firm mass.

離した.

切除標本：大きさは 30×26×24mm. 割面で乳白色調を呈し，一部石灰化を伴っていた(**Fig. 4**).

病理組織学的検査：腫瘍は固有筋層深層より連続するように漿膜下に突出する増殖を示していた．被膜は認めないが境界は明瞭であった．成熟した線維組織の増生が主体で硝子様変化を伴っており，増生した線維組織間に紡錘形細胞の疎な増生を認めた．巣状のリンパ球形質細胞の浸潤を認めた．一部では血管周囲に onion like な線維増生を認めた．また，小石灰化巣を認め，一部に砂粒状石灰化を認めた．なお，核分裂像はほとんど見られず，metastatic potential などは否定的と考えられた（**Fig. 5a～c**).

免疫組織学的検査：Vimentin 陽性であったが，GIST に特徴的な *c-kit*，CD34 をはじめ，α-smooth muscle actin，desmin，S-100，NSE はすべて陰性であった（**Fig. 6**).

以上より，胃壁原発の CFT と診断した.

Fig. 5 a：On microscopic examination, the tumor showed an increase to be prominent in subserosa from the muscle layers in succession(HE×40). b：It consisted of dense hyalinized collagenous tissue containing sparse spindle cells and multifocal lymphoplasmocytic infiltrate (HE×40). c：Psammomatous or dystrophic calcifications are observed (HE×200).

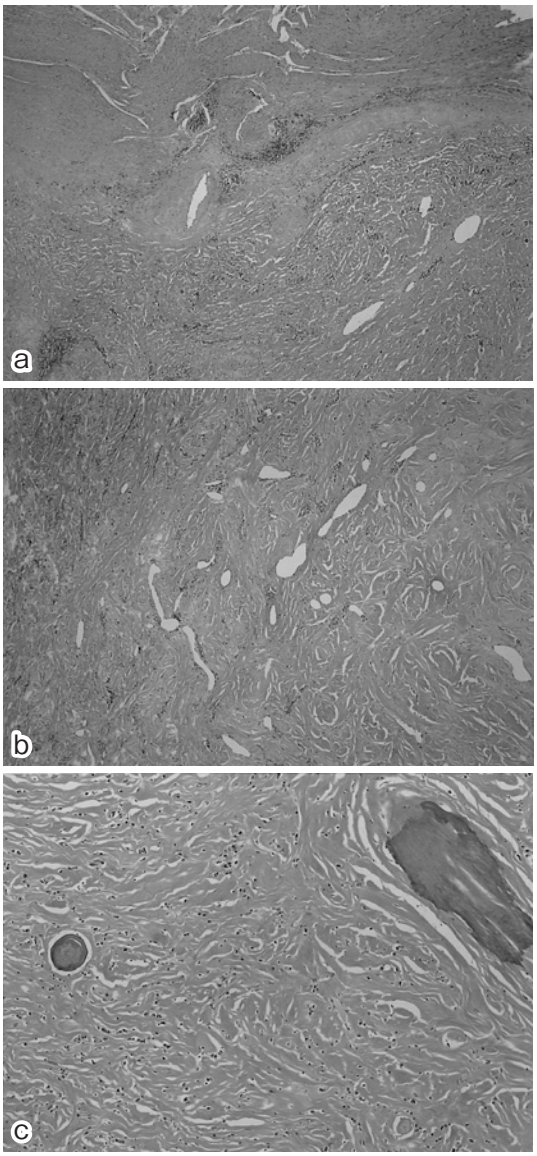

術後経過：経過良好で第8病日に退院した．術後3か月の腹部CTでも再発は認めていない．

Fig. 6 Immunohistochemically, the tumor was positive for vimentin.

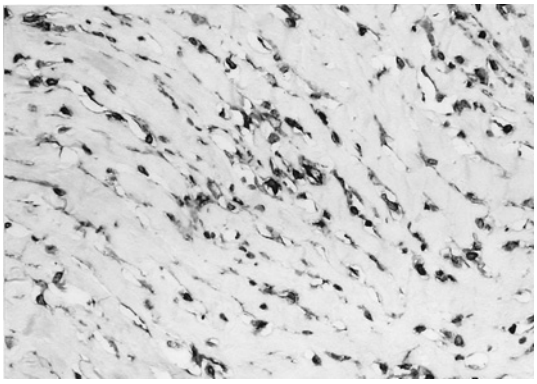

考　察

CFTはまれな良性腫瘍であり，Rosenthalら[8]によって子供の四肢に発生した軟部腫瘍として初めて報告された．一般的には，四肢や頸部の皮下および深部軟部組織原発のものが多く報告されているが，胸膜，腹膜，縦隔，肺，副腎，傍精巣，精索などさまざまな臓器を原発としたものも報告されている[2)~7)]．多くは子供や若年成人に発生するが，内臓由来のものは通常成人に発生するとされており，男女差はないと言われている．肉眼像としては，境界明瞭な1～15cmの腫瘤がほとんどだが，周囲組織に浸潤し境界がはっきりしないものも報告されている．時として，割面はざらざらで硬く，色調は白みを帯びている．病理組織学的検査像は，紡錘形細胞の疎な増殖および硝子化を伴う膠原線維の増生からなり，リンパ球および形質細胞の浸潤を伴う．また，砂状石灰化および異栄養性石灰化は顕著な特徴とされている．免疫組織学的には，Vimentin陽性，Factor XIII陽性だが，*c-kit*（CD117），CD34，desmin，actin，S100，ALKはすべて陰性と報告されている．原因としては外傷後，Castleman病や炎症性筋線維腫に合併したという報告があるが詳細は不明である[1)]．家族発症もあることから，遺伝的な要素も示唆される[3)]．

本症例では先に記述したように，形質細胞が優位の小円形細胞の浸潤を認めたことから，IgGおよびIgG4の検討を行ったところ，IgG4陽性形質

Table 1

No.	Author	Year	Age	Gender	Size	Opportunity	Treatment	Recurrence
1	Puccio[10]	2001	49	F	NM	epigastric pain, satiety, weight loss	LGWR	NM
2	Nascimento[7]	2002	64	M	1.1cm	incidental（laparotomy）	resection	none
3	Nascimento[7]	2002	65	M	0.8cm	incidental（laparotomy）	resection	none
4	Delbecque[11]	2004	63	M	2.0cm	epigastric pain	LGWR	none（6 months）
5	Gülsüm[12]	2006	25	M	1.0cm	incidental（penetrating injury）	LGWR	none（10 months）
6	Attila[13]	2006	47	F	3.2cm	halitosis	LGWR	NM
7	Sato[14]	2008	61	M	2.0cm	NM	ESD	NM
8	Chatelain[15]	2008	50	F	2.0cm	NM	GWR	none（12 months）
9	Our case		44	F	3.0cm	incidental（medical examination）	LGWR	none

NM = not to mention
laparoscopic gastric wedge resection = LGWR
endoscopic submucosal dissection = ESD
gastric wedge resection = GWR

細胞/IgG 陽性形質細胞が 10% であった．術後血中 IgG4 は 15μg/dl（4–108）と正常範囲であり，現段階では IgG4 関連疾患とは独立した腫瘍と考えるべきであろう．

胃壁原発の CFT の報告としては，PubMed および医中誌 Web で検索したかぎりでは 8 例のみであり，本邦では本症例の他 1 例の報告を認めるのみである[7)10)～15)]（**Table 1**）. PubMed, 医中誌 Web で「calcifying fibrous tumor」「calcifying fibrous pseudotumor」をキーワードとして 1988 年から 2008 年 10 月までで検索. 胃壁原発の CFT に限ると年齢は 25 歳から 65 歳で平均 52 歳．性差はなく，大きさは 10～32mm 大で平均 18.8mm であった．発見契機としては特徴的な症状はなく，偶然発見されているものがほとんどであった．画像検査所見としては，CT では線状もしくは点状の石灰化を認めるとされている[8)]．Endoscopic ultrasonography（以下，EUS）では低エコー腫瘤として描出され，内部に音響陰影を伴う点状の高輝度エコーを認めたと報告されている[11)13)14)]．また，Sato ら[14)]は EUS にて粘膜下層の境界明瞭な腫瘤と診断し，endoscopic submucosal dissection（以下，ESD）を施行し，calcifying fibrous pseudotumor に対する診断的治療としての ESD の有用性を示している．残念ながら，当院では日常的に EUS を施行していないため，施行しなかった．結果的には固有筋層から漿膜下に突出するような腫瘍であり，ESD の適応ではなかったが，診断および治療方針決定のために EUS は有用な検査であると考える．組織学的検査としては粘膜生検を行った報告もあるが，慢性胃炎の所見しか得られていない[13)]．粘膜下層もしくは固有筋層に存在する CFT に対する粘膜生検の意義は小さいと考える．また，EUS ガイド下 fine-needle aspiration（FNA）による細胞診は診断の補助にはなると考えるが, CFT の確定診断には紡錘形細胞や石灰化といった組織像が重要であり，細胞診での確定診断は困難と考える．

治療としては腹腔鏡下胃部分切除術が多く行われており，本例も術前に GIST 疑いと診断して腹腔鏡下胃部分切除術を行った．結果，被膜を有しない腫瘍であったが漿膜下に存在しており，境界明瞭で浸潤傾向もなかった．術中も組織を愛護的に扱うことで漿膜を損傷することなく摘出できた．現在までに局所再発やポート挿入部再発，播種の報告はないが，頸部に発症した Calcifying fibrous pseudotumor において局所再発の報告があることから，切除の際にはある程度の margin をとることの必要性が示唆されている[9)]. まだ症例数は少なく，粘膜下腫瘍切除の際には愛護的に処理し，再発予防に努める必要があると考える．

他の 8 例と本例を比較すると，発見年齢，腫瘍

径に大きな差異は認めなかった．しかし，報告例の多くは胃内腔に突出する増殖様式を示していたが，本例のように漿膜下に壁外性に増殖するものもあることが示された．

胃粘膜下腫瘍においてGISTが最も頻度が高く，本疾患においてもGISTとの鑑別が重要となる．鑑別点としてはCFTと比較するとGISTはより細胞密度が高く，石灰化を伴う硝子化膠原線維の増生はまれであることが挙げられる．また，免疫染色検査においてもGISTに特徴的なCD34, *c-kit*が陰性であることから鑑別可能と考える．しかし，生検での診断は困難であり，腹部CTで石灰化を伴う胃粘膜下腫瘤を認めたときは本疾患を念頭におく必要があると考える．

今後，症例が報告され，臨床病理組織学的特徴や起源が明らかとなることを期待する．

なお，本論文の要旨は第90回日本消化器内視鏡学会北陸地方会（2007年12月，金沢）にて発表した．

文　献

1) Montgomery E：Calcifying fibrous tumor. Edited by Fletcher CDM, Unni KK, Mertens F. World Health Organization Classification of Tumors. Pathology and Genetics of Tumors of Soft Tissue and Bone. IARC Press, Lyon, 2002, p77—78
2) Kawahara K, Yasukawa M, Nakagawa K et al：Multiple calcifying fibrous tumor of the pleura. Virchows Arch **447**：1007—1008, 2005
3) Chen KT：Familial peritoneal multifocal calcifying fibrous tumor. Am J Clin Pathol **119**：811—815, 2003
4) Jeong HS, Lee GK, Sung R et al：Calcifying fibrous pseudotumor of mediastinum—a case report. J Korean Med Sci **12**：58—62, 1997
5) Soyer T, Ciftci AO, Güçer Ş et al：Calcifying fibrous pseudotumor of lung：a previously unreported entity. J Pediatr Surg **39**：1729—1730, 2004
6) Lau SK, Weiss LM：Calcifying fibrous tumor of the adrenal gland. Hum Pathol **38**：656—659, 2007
7) Nascimento AF, Ruiz R, Hornick JL et al：Calcifying fibrous ‘pseudotumor’：clinicopathologic study of 15 cases and analysis of its relationship to inflammatory myofibroblastic tumor. Int J Surg Pathol **10**：189—196, 2002
8) Rosenthal NS, Abdul-Karim FW：Childhood fibrous tumor with psammoma bodies. Clinicopathologic features in two cases. Arch Pathol Lab Med **112**：798—800, 1988
9) Maeda A, Kawabata K, Kusuzaki K：Rapid recurrence of calcifying fibrous pseudotumor（a case report）. Anticancer Res **22**：1795—1798, 2002
10) Puccio F, Solazzo M, Marciano P et al：Laparoscopic resection of calcifying fibrous pseudotumor of the gastric wall. Surg Endosc **15**：1227, 2001
11) Delbecque K, Legrand M, Boniver J et al：Calcifying fibrous tumor of the gastric wall. Histopathology **44**：399—408, 2004
12) Gülsüm ÖE, Gökben YK, Mehmet Ö：Incidental calcifying fibrous tumor of the stomach presenting as a polyp. Pathol Int **56**：227—231, 2006
13) Attila T, Chen D, Gardiner GW et al：Gastric calcifying fibrous tumor. Can J Gastroenterol **20**：487—489, 2006
14) Sato S, Ooike M, Yamamoto T et al：Rare gastric calcifying fibrous pseudotumor removed by endoscopic submucosal dissection. Dig Endosc **20**：84—86, 2008
15) Chatelain D, Lauzanne P, Yzet T et al：Gastric calcifying fibrous pseudotumor, a rare mesenchymal tumor of the stomach. Gastroenterol Clin Biol **32**：441—444, 2008

Calcifying Fibrous Tumor of the Gastric Wall

Hirotaka Kitamura, Akira Takehara, Masanari Shimada, Hideki Moriyama,
Kennichiro Saito, Masahiro Hada, Kazushige Shibahara, Masatoshi Sasaki,
Koji Konishi and Yoshinobu Maeda*
Department of Surgery and Department of Pathology*, Toyama Red Cross Hospital

We report a rare case of calcifying fibrous tumor of the gastric wall. A 44-year old woman was seen by a health checkup barium study for an abnormal observation indicating a round defect impinging on the lumen suggesting submucosal gastric tumor at the distal anterior wall. Gastroscopy revealed a 3×3cm distal anterior bulge with normal overlying mucosa. Computed tomography (CT) indicated a gastric tumor with calcification projecting from the gastric wall excised in laparoscopic gastric wedge resection. On gross examination, the surgical specimen was a firm gray-white mass 30×26×24mm well-demarcated but unencapsulated. Microscopically it consisted of dense collagenous tissue containing sparse spindle cells, psammomatous calcification, and multifocal lymphoplasmocytic infiltrates. Immunohistochemically, cells were positive for vimentin and negative for CD34, *c-kit*, α-smooth muscle actin, desmin, S-100, and NSE. The histology was characteristic of a rare calcifying fibrous tumor-only the second, to our knowledge, reported in Japan.

Key words：calcifying fibrous tumor, calcifying fibrous pseudotumor, submucosal tumor

〔Jpn J Gastroenterol Surg 42：1773—1778, 2009〕

Reprint requests：Hirotaka Kitamura　Department of Surgery, Toyama Red Cross Hospital
2-1-58 Ushijimahonnmachi, Toyama, 930-0859 JAPAN

Accepted：May 27, 2009

©2009 The Japanese Society of Gastroenterological Surgery　Journal Web Site：http://www.jsgs.or.jp/journal/