日消外会誌　42（12）：1779～1784，2009年

症例報告

Stage IA 早期胃癌術後大腸転移が疑われた1例

済生会川口総合病院外科

髙橋　玄　佐藤　雅彦　渡部　英　根上　直樹
齋藤　徹也　石戸　保典　玉崎　秀次　山田　正樹

Stage IA 早期胃癌の術後に，原発性大腸癌を疑う形態を呈した大腸転移の1例を経験した．症例は69歳の男性で，平成19年3月に胃癌にて幽門側胃切除を施行した．病理組織学的検査所見では癌細胞の異型が強く，por1 with sig，pT1（SM2），pN0，sH0，sP0，sM0 で Stage IA であった．術後 CEA は徐々に上昇し，8か月後に 9.4ng/ml まで上昇したため positron emission tomography を施行したところ上行結腸に集積が認められた．大腸内視鏡検査を施行すると上行結腸に潰瘍性病変が認められ，生検では低分化腺癌であった．原発性の上行結腸癌の診断で平成20年1月に右結腸切除術を施行した．病理組織学的検査所見および Cytokeratin による免疫組織化学染色検査から胃癌の転移と診断した．Stage IA 早期胃癌からの大腸転移は極めてまれで本邦では他に例を見ない．早期胃癌であっても癌細胞の異型が強いと悪性度が高く転移を起こすことがあり，示唆に富む症例と思われたため文献的考察を加え報告する．

はじめに

転移性大腸癌は大腸癌全体の0.1～1％と報告されており，比較的まれな疾患である[1]．原発巣としては胃がもっとも多く約65％とされており，そのほとんどは進行胃癌からの転移であり，早期胃癌からの転移は極めてまれである[2)3)]．今回，Stage IA 早期胃癌の術後に大腸転移を来したと思われる1例を経験した．Stage IA 早期胃癌からの大腸転移の症例は現在までに他に報告がなく，示唆に富む症例と思われたため報告する．

症　例

患者：69歳，男性

主訴：特記すべきことなし

既往歴：30歳時，胃潰瘍を保存的に治療した．65歳時，上部消化管内視鏡検査でヘリコバクターピロリを指摘され除菌した．

家族歴：特記すべきことなし．

現病歴：平成19年1月下旬に，人間ドックの上部消化管内視鏡検査で幽門部 IIc 胃癌の診断を受け，当院紹介となった．

血液検査所見：CEA 6.6ng/ml と腫瘍マーカーの上昇が認められた．その他は特に異常は認められなかった．

上部消化管内視鏡検査：幽門部後壁に IIc 病変が認められた（**Fig. 1**）．生検の結果は低分化型腺癌であった．

胸部～腹部 CT：胃壁の肥厚など原発巣は描出されなかった．その他，腹水やリンパ節の腫大および他臓器への転移を示唆する病変は認められなかった．

注腸造影検査：上行結腸に憩室を数個認めたが，他に異常は認められなかった（**Fig. 2**）．

以上より，早期胃癌の診断で，平成19年3月中旬に手術を施行した．

手術所見：幽門側胃切除術（D1＋α，Billroth I 法再建）を施行し，T1（SM），N0，H0，P0，CY0，M0 の Stage IA，Cur A であった．

切除標本：幽門部後壁に約10mm大の IIc＋IIb 病変が認められた．

病理組織学的検査所見：好酸性の細胞質と核小体の目立つ類円形核を有した異型の強い癌細胞が充実状の増殖を呈した低分化腺癌が認められ（**Fig. 3A**），同様の癌細胞が微小腺腔形成や融合状の管状増殖を呈した領域も伴っていた（por1＞tub2）．また，低分化腺癌の一部は印環細胞状を呈

＜2009年4月22日受理＞別刷請求先：髙橋　玄
〒113-8421　文京区本郷2―1―1　順天堂大学外科

Fig. 1　Gastro intestinal endoscopy showed a IIc lesion at the posterior wall of the antrum.

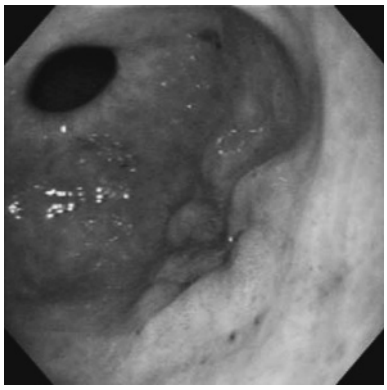

Fig. 2　In February 2007, barium enema showed no particularly lesion except some diverticula.

Fig. 3　Microscopic findings of the resected gastric specimen.（A）Solid type of poorly differentiated adenocarcinoma which was comprised of cells with eosinophilic cytoplasm and an elliptic nucleus with a prominent nucleolus, showing remarkable cellular atypia（HE×400）.（B）Carcinoma invasion of the wall of a submucosal vein demonstrated by elastic stain（arrow）（elastica HE×400）.

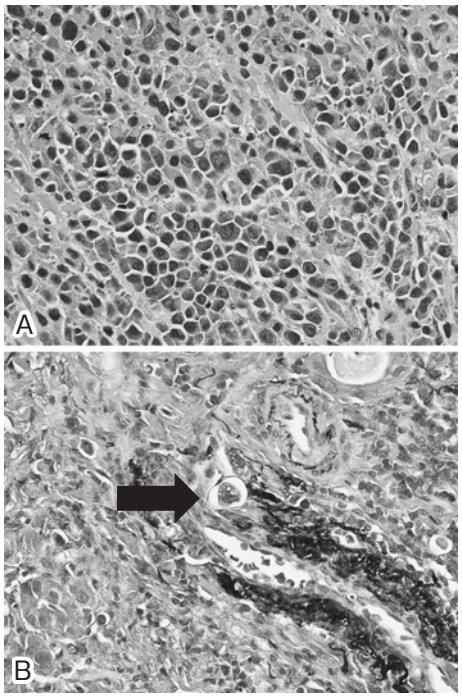

していた. 癌細胞は粘膜内を主体に増殖しており，一部で粘膜下組織に浸潤していた．浸潤距離は約1,000μm であり，深達度は SM2 であった．粘膜下組織浸潤部には静脈侵襲（v1）が認められた（**Fig. 3B**）．リンパ節には転移は認められず，pT1（SM2），pN0，sH0，sP0，pCY0，sM0 で Stage IA の原発性胃癌と診断した.

術後経過：経過良好にて第 17 病日に退院した. Stage IA の早期胃癌であり補助療法は施行しなかった．術後 6 か月で CEA は 9.1ng/ml と上昇が認められたため，胸部～骨盤 CT を施行したところ，縦隔左側に約 15mm 大の結節影が認められた．縦隔の結節影が胃癌からの転移も含めた悪性病変か否か，および他に腫瘍マーカーの上昇を来す病変がないかを診断するために positron emission tomography（以下，PET）を施行した.

PET：上行結腸および，CT と同様に縦隔左側に集積が認められた（**Fig. 4**）.

半年前の胃癌の手術前に注腸造影検査を施行していたが, PET で上行結腸に集積が認められたため大腸検査を施行した.

大腸内視鏡検査：Bauhin 弁と同側に周囲との境界が比較的明瞭な陥凹性病変が認められ，生検では低分化腺癌であった（**Fig. 5**）.

注腸造影検査：Bauhin 弁直上に前回は認めら

Fig. 4 PET showed hot spots at the left side of the mediastinum and ascending colon.

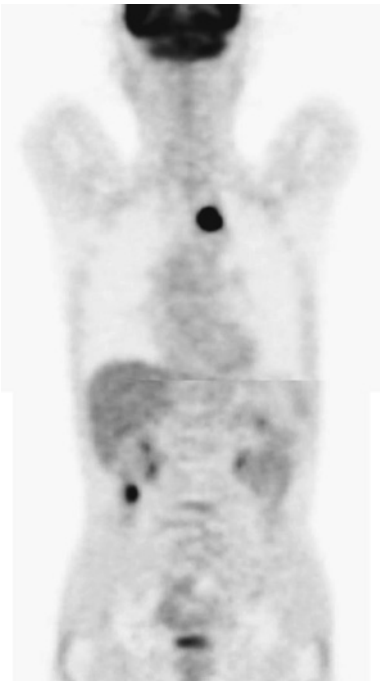

Fig. 5 Colonic endoscopy showed ulcerous lesion just like primary colon cancer at ascending colon.

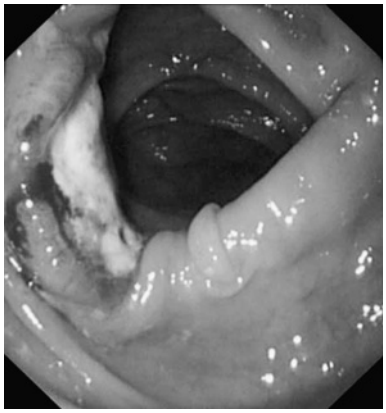

れなかった，壁の弧状変形を伴う隆起性の病変が認められた（**Fig. 6**）.

その他，上部消化管内視鏡検査では残胃に異常は認められなかった．縦隔左側の病変については患者が精密検査を希望せず経過観察とした．以上

Fig. 6 In December 2007, barium enema showed elevated lesion at ascending colon (black arrow), which was not recognized in February 2007.

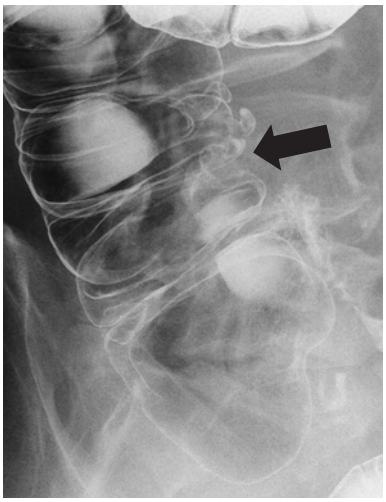

より，胃癌の大腸転移も念頭においたが，原発性の上行結腸癌を第1に考え，平成20年1月上旬に手術を施行した.

手術所見：腹膜播種や他臓器転移は認められず，腹水細胞診はClass IIであった．右結腸切除，D3を施行しSS，N1，H0，P0，M0のStage IIIaであった.

切除標本：上行結腸に，周囲との境界が非常に明瞭な，表面壊死傾向の強い類円形の潰瘍病変が認められたが，病変全体は3.0×2.7cmの平盤状の隆起性病変を呈していた．病変辺縁部は，急峻に立ち上がった正常粘膜によって覆われており，通常の潰瘍型大腸癌で見られるような，癌組織からなる周堤形成の所見ではなかった（**Fig. 7**）.

病理組織学的検査所見：病変辺縁部を覆う急峻に立ち上がった正常粘膜と癌巣との境界は非常に明瞭で，打ち抜き状に潰瘍性の病巣に移行しており，粘膜内の癌増殖成分はほとんど認められなかった(**Fig. 8A**)．癌は，好酸性の細胞質と核小体の目立つ類円形核を有する異型の強い癌細胞が充実状の増殖を呈した低分化腺癌（por1）の所見が主体であり(**Fig. 8B**)，索状・吻合状の形態や微小腺腔形成を呈する部分も認められた．深達度はSSであり，リンパ節転移は認められなかった(pN0).

免疫組織化学染色検査：Cytokeratin（以下，

Fig. 7　Gross appearance of the ascending colon tumor of the colectomy specimen. The lesion showed a plateau-like elevation measuring 3.0×2.7cm with a clearly demarcated large ulcer. The steep edge of the lesion was covered with normal colonic mucosa, simulating a submucosal tumor.

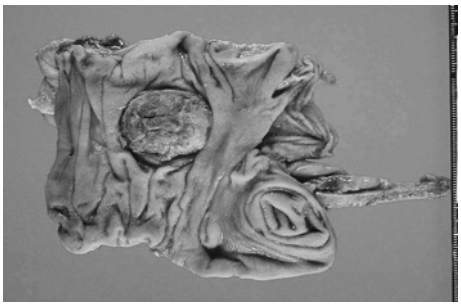

Fig. 8　Microscopic findings of the ascending colon tumor of the colectomy specimen. (A) The border between the carcinoma and the normal mucosa was abrupt (arrow), and intramucosal growth components of the carcinoma were not observed (HE×20). (B) Solid type of poorly differentiated adenocarcinoma comprised of cells with high grade atypia, resembling the gastric carcinoma cells (HE×400).

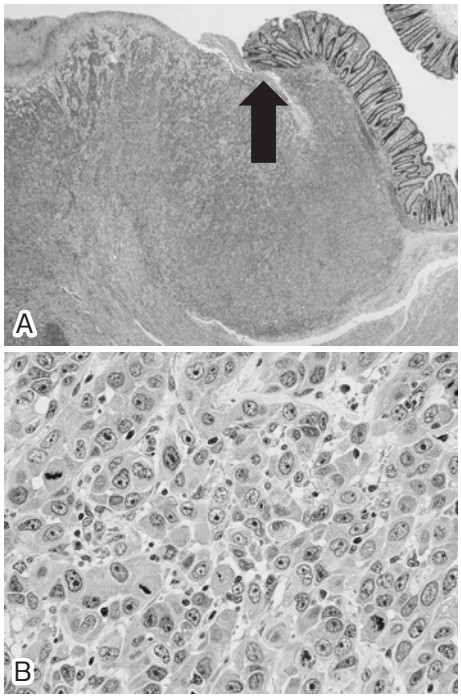

CK)7，CK20の染色を施行したところ，胃病変・大腸病変ともにほとんどの癌細胞がCK7陽性，CK20陰性であった(**Fig. 9**)．粘液形質をみるためにMUC5AC，MUC6，MUC2の染色を施行したが，胃癌細胞は約50%がMUC5AC陽性，約50%がMUC6陽性，10%未満がMUC2陽性であり，大腸の癌細胞は10%未満がMUC5AC陽性，ごく少数がMUC6陽性，MUC2陰性であった．

以上の病理組織学的検査所見および免疫組織化学染色検査所見から，最終的に胃癌およびその大腸転移と診断した．

術後経過：経過良好で第11病日に退院した．術後CEAは4.8ng/mlと正常化した．TS-1による化学療法を開始した．2回目の手術から3か月後，左手の痺れが出現したため頭部MRIを施行したところ，右頭頂葉に約2cmの造影効果を伴う境界明瞭な腫瘍が認められた．同時期に施行した胸部CTでは縦隔左側の結節影は約2cmにまで増大していた．患者は今回は縦隔の精密検査に同意し，経食道的腫瘍生検を施行した．その結果，胃癌・大腸転移巣と同様の組織像を呈する低分化腺癌が認められ，免疫組織化学染色検査でもCK7陽性・CK20陰性と同様の結果であった．

以上より，胃癌による転移性大腸癌術後，脳転移，縦隔転移の診断で，脳病変に対してγナイフを施行するとともに，TS-1による化学療法を継続した．しかし，その後肝転移も出現し，初回手術より1年8か月後に永眠した．

考　察

転移性大腸癌は比較的まれであり，大腸癌全体の0.1～1%と報告されている[1]．発症年齢は50代が最も多く，男女比は1：1.2と女性に多い．占居部位は横行結腸（44%）が最も多く，S状結腸（35%），直腸（33%）と続く．組織型はsig（60%）が最も多く，por（30%）が続き，両者で90%を占めていた．原発巣としては胃，子宮，卵巣，大腸，肺，膵臓，胆嚢，胆管，乳腺，前立腺などがあり，その中で胃は最も多く約65%とされており[2]，胃癌患者の剖検においても10.1%に大腸・

Fig. 9 Immunohistochemical staining of the colectomy specimen showing positive for CK7 (A), but negative for CK20 (B).

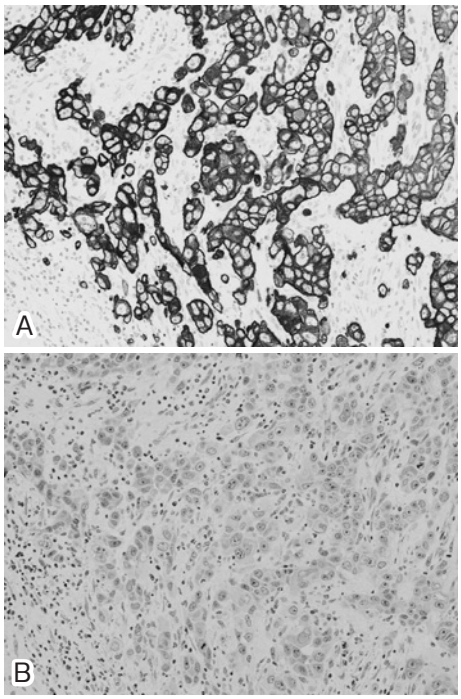

直腸転移が認められている[4].

転移性大腸癌は，注腸造影検査，大腸内視鏡検査，CT，PET などの画像検査と，病理組織学的検査で診断される．注腸造影検査の特徴は，癌細胞の浸潤・線維化のため漿膜側の大腸壁が硬化・収縮することにより生じる収束型が最も多く(74.4%)，圧排型 (6.8%)，混在型 (12.2%)，びまん型 (4.8%)，特殊型 (1.9%) と続く[5]．本症例では粘膜下腫瘍様の弧状変形が認められており(**Fig. 6**)，この所見は 10 か月前の胃癌手術時には認められていなかった (**Fig. 2**)．また，大腸内視鏡検査の特徴は狭窄 (46.9%)，発赤 (40.6%)，びらん (34.4%)，粘膜下腫瘍様隆起 (25.0%)，潰瘍 (12.5%)，IIc 様陥凹 (9.4%)，圧排 (9.4%)，横縞模様 (3.1%) であり[5]，本症例では一見原発性大腸癌を疑わせるような潰瘍型であったが，病変全体は平盤状の隆起を呈し，急峻に立ち上がった辺縁部は正常粘膜で覆われており，粘膜下腫瘍様の要素も伴っていた (**Fig. 5**)．PET では転移巣への集積が認められており，診断のきっかけとなり非常に有用であった．

最終的には，以下のような病理組織学的検査所見に基づいて胃癌とその大腸転移が最も考えられる診断であった．胃癌は粘膜内増殖が主体で一部が粘膜下に浸潤しており，原発として矛盾しない所見であり，胃・大腸のいずれの病変においても主体は異型の強い低分化腺癌であり，両者の組織型は類似していた(**Fig. 3, 8**)．また，大腸病変は上記のように粘膜下腫瘍様の要素を伴っていたが，組織学的にも粘膜内増殖成分に乏しく，癌巣と辺縁の正常粘膜との境界が非常に明瞭であり，転移性病変の可能性も考慮すべき一つの所見と思われた．免疫組織化学染色検査では胃・大腸のいずれの病変についても CK7 陽性・CK20 陰性のパターンであった (**Fig. 9**)．一般に，胃癌では CK7・CK20 の発現パターンは多様であるが，大腸癌では CK7 陰性・CK20 陽性が 95%，CK7 陽性・CK20 陽性が 5% で，基本的に CK20 が陽性になるという極めて特徴的な傾向が存在する[6]. 本症例では胃・大腸病変ともに完全に CK20 陰性であり，この点からも大腸病変は転移性である可能性が強く考えられた．胃癌の粘液形質は胃型形質が主体であった．大腸病変は粘液形質発現が弱かったが，一部ながら胃型粘液形質発現が認められ，その点でも胃癌と類似していた．

転移経路として，血行性，リンパ行性，播種性，直接浸潤などがある．本症例では 2 回の手術いずれも腹水細胞診で悪性所見は認められず，術中所見からも播種性や直接浸潤は考えにくく，またリンパ節転移も確認されなかった．初回に手術された胃癌の粘膜下層浸潤部に血管侵襲が認められたことより血行性転移の可能性が推測された．

1983～2008 年の範囲で，医学中央雑誌において「胃癌」,「早期胃癌」,「転移性大腸癌」をキーワードとして検索すると，早期胃癌の大腸転移は 2 例あり，それぞれ Stage IB と Stage II であった[3)7)]．自験例を含めた 3 例の早期胃癌を検討すると，2 例において占居部位が上行結腸であったことは，進行胃癌と異なり興味深い．Stage IA 早期胃癌からの大腸転移は本症例の他に例を見なかった．一般に，胃癌では高異型度癌は低異型度癌と比べて脈管侵襲およびリンパ節転移が有意に高く，生物学的悪性度が高いとされている[8]. 本症例では癌細胞の異型が強く認められ，生物学的悪性度が高く全

身に転移を起こしたものと思われた．胃癌の中でStage IA の占める割合は約45%と最も多いため[9]，早期胃癌であっても，細胞異型が強い症例では転移・再発を念頭においた厳重なフォローアップが必要と思われた．

転移性大腸癌の治療として，腸切除や人工肛門造設などの手術の他にステント，抗癌剤や放射線照射などがある．一般に，予後は不良で，転移性大腸癌術後の5年生存率は19.8%と報告されている[10]．しかし，転移性大腸癌の術後に抗癌剤の併用で長期生存した報告もあり[11]，状況に応じた集学的治療が必要であると思われた．

文　献

1) Balthazar EJ, Rosenberg HD, Davidian MM：Primary and metastatic scirrhous carcinoma of the rectum. Am J Roentgenol **132**：711—715, 1979
2) 太田博俊，畦倉　薫，関　　誠ほか：転移性大腸癌の臨床病理．胃と腸　**23**：633—643, 1988
3) 加藤貴司，井上善之，平山眞章ほか：切除後2年7カ月後にIIa＋IIc様の大腸転移にて再発した早期胃癌の1例. Gastroenterol Endosc **46**：925—931, 2004
4) 浦野順文，福島　徹，北村新三ほか：剖検から見たがんの転移．Oncologia **15**：46—71, 1985
5) 小林広幸，渕上忠彦，堺　勇二ほか：転移性大腸癌の形態学的特徴．胃と腸　**38**：1815—1830, 2003
6) Chu P, Wu E, Weiss LM et al：Cytokeratin 7 and cytokeratin 20 expression in epithelial neoplasms：a survey of 435 cases. Mod Pathol **13**：962—972, 2000
7) 大塚正彦，太田博俊，柳沢昭夫ほか：転移性大腸癌　開腹手術を施行した18例の報告．日本大腸肛門病会誌　**43**：354—360, 1990
8) 西倉　健，渡辺英伸，味岡洋一ほか：胃癌の病理分類と分子診断．日内会誌　**94**：16—24, 2005
9) Yamashita K, Sakuramoto S, Kikuchi S et al：Validation of staging systems for gastric cancer. Gastric Cancer **11**：111—118, 2008
10) 小野田敏尚，槙野好成，橘　　球ほか：胃癌術後大腸転移の1例．臨外　**63**：695—699, 2008
11) 金　成泰，田村茂行，松山　仁ほか：胃癌の大腸転移切除後長期生存した2症例．日消外会誌　**34**：1410—1414, 2001

A Case of Colonic Metastasis that was Considered to be Caused by Stage IA Early Gastric Cancer

Makoto Takahashi, Masahiko Sato, Suguru Watabe, Naoki Negami,
Tetsuya Saito, Yasunori Ishido, Shuji Tamazaki and Masaki Yamada
Department of Surgery, Saiseikai Kawaguchi General Hospital

We report a case of colonic metastasis initially suspected of being primary colon cancer following surgery for Stage IA gastric cancer. A 69-year-old man with gastric cancer who underwent distal pyloric gastrectomy in March 2007 was found pathologically to have highly atypical cancer cells diagnosed as Stage IA cancer（por1 with sig, pT1（SM2）, pN0, sH0, sP0, and sM0）. CEA gradually increased postoperatively to 9.4ng/ml eight months later, at which point positron-emission tomography indicated a mass in the ascending colon. Colonoscopy showed an ulcerous lesion suggested by biopsy to be poorly differentiated adenocarcinoma subsequently diagnosed as primary ascending-colon cancer necessitating right colectomy in January 2008. This was rediagnosed as gastric cancer metastasis based on pathological findings and cytokeratin-immunostaining. Colonic metastasis of Stage IA gastric cancer, which is early-stage, is extremely rare and no other such cases have, to our knowledge, been reported in Japan. Even early-stage gastric cancer can be highly malignant and metastatic when cancer cells are highly atypical, as this case suggests.

Key words：early gastric cancer, colonic metastasis

〔Jpn J Gastroenterol Surg 42：1779—1784, 2009〕

Reprint requests：Makoto Takahashi　Department of Surgery, Juntendo University School of Medicine
2-1-1 Hongo, Bunkyo-ku, 113-8421 JAPAN

Accepted：April 22, 2009

©2009 The Japanese Society of Gastroenterological Surgery　Journal Web Site：http：//www.jsgs.or.jp/journal/