日消外会誌　42（12）：1791～1794，2009年

症例報告

Micropapillary carcinomaを伴った早期胃癌の1例

市立砺波総合病院外科，同　病理科*

浅海　吉傑　酒徳　光明　金子　真美　野﨑　善成
大和　太郎　田畑　敏　家接　健一　清原　薫
中島　久幸　寺畑信太郎*

Micropapillary carcinomaは乳腺，肺，膀胱領域において悪性度が高い組織型とされ，その消化管領域での報告は少ない．今回，我々はmicropapillary carcinomaを伴った早期胃癌を経験したため報告する．症例は56歳の男性で，2000年に早期胃癌に対し噴門側胃切除術を施行されている．2006年に検診胃透視で異常を指摘され当科を受診した．胃内視鏡検査では残胃前庭部大彎に0-IIa＋IIc病変を認め生検で中分化型腺癌と診断された．腹部CTでは1群リンパ節転移が疑われ，残胃全摘を施行した．切除標本の病理組織学的検査にて深達度はsm1であったが腫瘍深部にmicropapillary carcinomaを認めリンパ節転移巣にも同様の所見を認めた．胃癌でもmicropapillary carcinomaは悪性度が高いことが示唆された．

はじめに

Micropapillary carcinomaは乳腺，肺，唾液腺，膀胱領域などで悪性度の高い組織型として知られているが消化管領域でその報告は少ない[1)～12)]．今回，我々はmicropapillary carcinomaを伴った早期胃癌を経験したため報告する．

症　例

患者：56歳，男性

主訴：検診異常

既往歴：特記すべきことなし．

現病歴：2000年12月に胃体上部の早期胃癌（tub1，sm，n0）に対し噴門側胃切除，空腸パウチ間置術を施行されている．2006年2月に上記を指摘され，当科を受診した．

受診時現症：身長162cm，体重60kg，結膜に貧血，黄疸なし．リンパ節触知せず．腹部は上腹部に手術痕を認め，平坦軟であった．

受診時検査成績：ALPの軽度高値を認めたのみでその他の異常値は認めなかった（**Table 1**）．

胃内視鏡検査：残胃前庭部大彎に0-IIa＋IIc病変を認め生検で中分化型腺癌と診断された（**Fig. 1**）．

腹部CT：十二指腸周囲にリンパ節の腫大を認め転移が疑われた（**Fig. 2**）．その他，肝・腹膜に転移を疑う所見は認めなかった．以上より，L，M-05-O，0-IIa＋IIc，cT1（SM），cN1，cH0，cP0 cStage IBの残胃癌と診断し，残胃全摘術（D2）を施行した．

切除標本：残胃前庭部大彎に1.6cm×1.0cmの0-IIa＋IIc病変を認めた（**Fig. 3**）．

病理組織学的検査：組織学的深達度はsm1で脈管侵襲はly1，v0であった（**Fig. 4**）．腫瘍はおもに高～中分化型腺癌よりなりほとんどが粘膜にとどまっているがわずかに粘膜下層浸潤を認めた．最深部には裂隙を伴う小乳頭状の癌細胞胞巣が認められ，micropapillary carcinomaの像と考えられた（**Fig. 5**）．

切除リンパ節では幽門下リンパ節に転移を認め，micropapillary carcinomaの像からなっていた（**Fig. 6**）．

術後はテガフール・ウラシル製剤による補助化学療法を行い，無再発生存中である．

＜2009年4月22日受理＞別刷請求先：浅海　吉傑
〒910-8526　福井市四ツ井2―8―1　福井県立病院外科

Table 1 Laboratory date on admission

WBC	4,400 /μl	T-Bil	1.0 mg/dl
RBC	453×10^4 /μl	AST	33 IU/*l*
Hb	14.1 g/dl	ALT	21 IU/*l*
Ht	41.8 %	LDH	168 IU/*l*
Plts	17.3×10^4 /μl	ALP	446 IU/*l*
BUN	13.8 mg/dl	γ-GTP	9 IU/*l*
Cr	0.7 mg/dl	TP	6.9 g/dl
Na	145 mEq/*l*	Amy	48 IU/*l*
K	4.5 mEq/*l*	AFP	3.9 ng/ml
Cl	107 mEq/*l*	CEA	5.0 ng/ml
Ca	9.3 mg/dl	CA19−9	14.7 U/ml

Fig. 1 An endscopy showed 0-IIa+IIc lesion at the antrum of resected stomach.

Fig. 2 CT showed lymph node swelling around the duodenum. (arrow)

Fig. 3 The specimen showed 0- IIa+IIc lesion at the antrum of resected stomach, measuring 1.6×1.0 cm in size. (arrow)

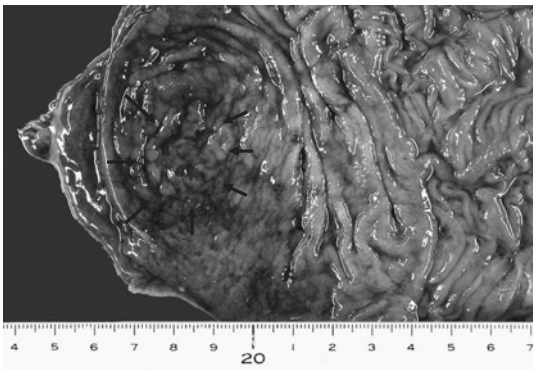

Fig. 4 The tumor was consisted mainly of well to moderately differentiated adenocarcinoma (a) and invaded to submucosal invasion (sm1). (b) (H-E stain)

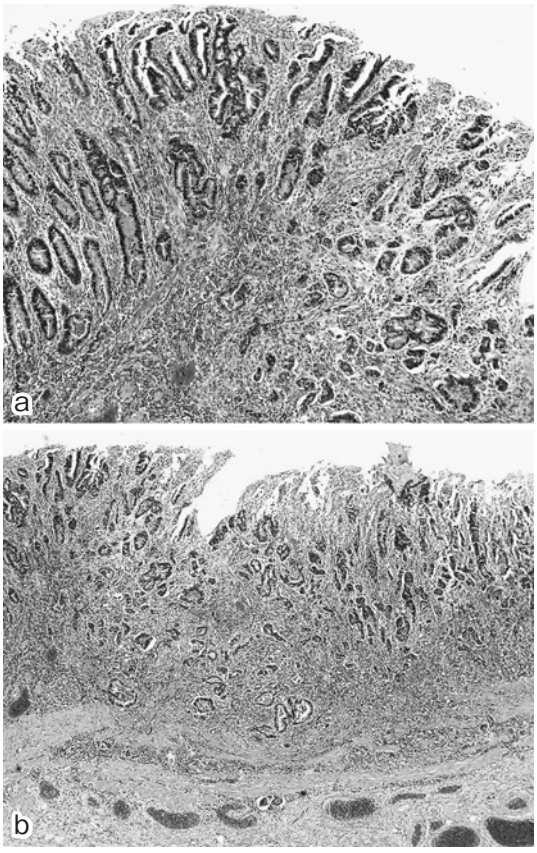

Fig. 5 The deepest part of the carcinoma showed micropapillary carcinoma.（Inside of a circle）（H-E stain）

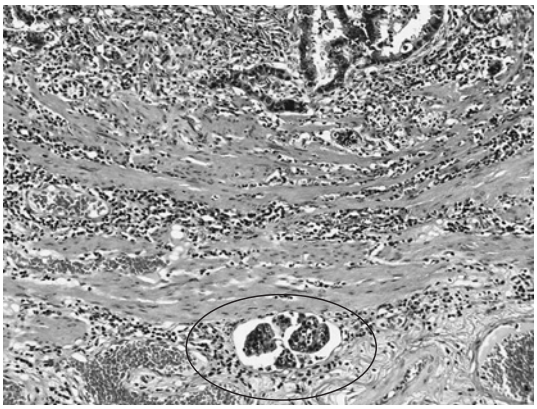

Fig. 6 Metastatic lymph nodes consisted of micropapillary carcinoma.（H-E stain）

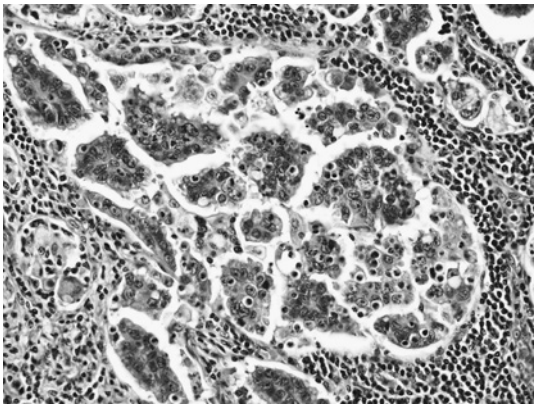

考　察

Micropapillary carcinoma は乳腺，肺，唾液腺，膀胱領域で認められ，リンパ管侵襲を高率に認める悪性度の高い組織型とされている[1)~12)]．特に，乳腺領域では 2003 年発行の WHO 分類で浸潤性乳癌の一亜型として新しく採用された．

病理組織学的には微小乳頭状の癌細胞のみで形成される胞巣が結合織性の間質に囲まれた微細な網状の空間の中に浮遊するように存在し，癌胞巣において上皮の極性が反転している．また，純粋な型で存在することはほとんどなく従来の組織型と同時に存在するのがその特徴である[1)~4)]．

Micropapillary carcinoma は消化管領域ではその報告は少ない．PubMed および医学中央雑誌にて 1989 年 1 月から 2008 年 12 月まで「micropapillary carcinoma」「micropapillary pattern」をキーワードとして検索したところ会議録を除き消化器領域では結直腸癌での文献が 4 編，胃癌は 2 編のみであった．Kondo ら[9)]，Shimoda ら[10)]は胃癌の micropapillary carcinoma を報告し他臓器における micropapillary carcinoma と同様に予後不良因子である可能性を考察している[10)]．Bisong ら，Kim らは結腸直腸癌でのその頻度は 9.4%～19.1% でそれほど頻度の低いものではなく，また結腸直腸癌でも micropapillary carcinoma は脈管侵襲が高率でリンパ節率も高いと報告している[11)12)]．

自験例では，病理組織学的には前述の特徴のように腫瘍は主に高分化から中分化型腺癌よりなり，粘膜筋板から粘膜下層の腫瘍最深部に micropapillary carcinoma を認めた．また，リンパ管侵襲および 1 群リンパ節転移を認め，転移リンパ節は micropapillary carcinoma で構成されていた．

以上より，胃領域でも micropapillary carcinoma はリンパ管侵襲を伴いリンパ節転移を来しやすく，悪性度が高い可能性が示唆されたが，今後の症例集積による報告が期待される．

本症例の要旨は，第 63 回日本消化器外科学会総会（2008 年 7 月，札幌）において発表した．

文　献

1) Sakamoto K, Watanabe M, De La Cruz C et al：Primary invasive micropapillary carcinoma of the colon. Histopathology **47**：479—484, 2005
2) Siriaunkgul S, Tavassoli FA：Invasive micropapillary carcinoma of the breast. Mod Pathol **6**：660—662, 1993
3) Nassar H：Carcinomas with micropapillary morphology：clinical significance and current concepts. Adv Anat Pathol **11**：297—303, 2004
4) Amin MB, Ro JY, el-Sharkawy T et al：Micropapillary variant of transitional cell carcinoma of the urinary bladder. Histologic pattern resembling ovarian papillary serous carcinoma. Am J Surg Pathol **18**：1224—1232, 1994
5) Johansson SL, Borghede G, Holmang S：Micropapillary bladder carcinoma：a clinicopathological

study of 20 cases. J Urol **161**：1798—1802, 1999
6) Amin MB, Tamboli P, Merchant SH et al：Micropapillary component in lung adenocarcinoma：a distinctive histologic feature with possible prognostic significance. Am J Surg Pathol **26**：358—364, 2002
7) Nagao T, Gaffey TA, Visscher DW et al：Invasive micropapillary salivary duct carcinoma：a distinct histologic variant with biologic significance. Am J Surg Pathol **28**：319—326, 2004
8) 津曲幸二，坂元吾偉，秋山 太ほか：乳腺の invasive micropapillary carcinoma の病理診断と臨床的意義．乳癌の臨 **16**：411—447, 2001
9) Kondo T, Kitazawa R, Kitazawa S：Gastric remnant adenocarcinoma with micropapillary component. Dig Dis Sci **53**：2287—2289, 2008
10) Shimoda M, Okada Y, Hayashi Y et al：Primary invasive micropapillary carcinoma of the stomach. Pathol Int **58**：513—517, 2008
11) Haupt B, Ro LY, Schwartz MR et al：Colorectal adenocarcinoma with micropapillary pattern and its association with lymph node metastasis. Mod Pathol **30**：729—733, 2007
12) Kim MJ, Hong SM, Jang SJ et al：Invasive colorectalmicropapillary carcinoma：an aggressive variant of adenocarcinoma. Hum Pathol **37**：809—815, 2006

A Case of Early Gastric Carcinoma with Micropapillary Carcinoma

Yoshihide Asaumi, Mitsuaki Sakatoku, Mami Kaneko, Zensei Nozaki,
Taro Yamato, Satoshi Tabata, Kenichi Ietsugu, Kaoru Kiyohara,
Hisayuki Nakashima and Shintaro Terahata*
Department of Surgery and Department of Pathology*, Tonami General Hospital

Micropapillary carcinoma is reported to be an aggressive variant of carcinoma afflicting organs including the breast, lung, urinary bladder, and major salivary glands. It is associated with frequent lymph vascular invasion and dismal clinical outcome. A 56-year-old man seen for an abnormality in fluoroscopy and having undergone proximal gastric resection for early gastric carcinoma 5 years earlier was found in endoscopy to have an 0-IIa＋IIc lesion at the greater curve of the antrum. Biopsy results indicated moderately differentiated adenocarcinoma. Computed tomography (CT) showed lymph node swelling around the duodenum. We resected the remnant stomach in D2 lymphadenectomy. The carcinoma consisted mainly of well to moderately differentiated adenocarcinoma. The tumor invaded deepest to the slightly submucosal layer (sm1) and showed micropapillary carcinoma in pathology. Metastatic lymph nodes consisted mostly of micropapillary carcinoma. Micropapillary carcinoma may also have higher malignancy potential in gastric cancer.

Key words：early gastric cancer, micropapillary carcinoma, lymph node metastasis
〔Jpn J Gastroenterol Surg 42：1791—1794, 2009〕

Reprint requests：Yoshihide Asaumi Department of Surgery, Fukui Prefectural Hospital
2-8-1 Yotsui, Fukui, 910-8526 JAPAN
Accepted：April 22, 2009

©2009 The Japanese Society of Gastroenterological Surgery Journal Web Site：http://www.jsgs.or.jp/journal/