日消外会誌　42（12）：1802～1807，2009年

症例報告

完全内臓逆位症にみられた胆管癌の１例

国立病院機構南九州病院外科，済生会川内病院外科[1]，鹿児島大学大学院腫瘍制御学・消化器外科学[2]，
鹿児島大学フロンティアサイエンス研究推進センター[3]

前田　真一　　小倉　芳人　　内倉敬一郎　　前村　公成[1]
新地　洋之[2]　　高尾　尊身[3]　　夏越　祥次[2]

完全内臓逆位を伴った胆管癌の１例を経験したので報告する．症例は75歳の女性で，前医にて閉塞性黄疸を指摘され，当院へ紹介入院した．腹部CTで完全内臓逆位および胆管腫瘍による閉塞所見を認め，経皮経肝胆道造影検査にて肝門部胆管から中部胆管に隆起性の腫瘍性病変が認められた．以上より，胆管癌の診断にて，手術を施行した．開腹時，肝門部より膵内胆管まで広がる比較的やわらかい腫瘍が認められたため，胆管切除・リンパ節郭清術・胆管空腸吻合術を施行した．腫瘍は表層拡大進展を伴った乳頭型の早期胆管癌であり，病理組織学的には中分化型腺癌であった．完全内臓逆位に伴った胆管癌の本邦での報告は自験例を含め７例目であり報告した．

はじめに

内臓逆位は，２千人から１万人に１人の割合で認められるまれな先天異常で[1]，近年は悪性腫瘍との合併の報告が増加している．今回，我々は完全内臓逆位症に合併した早期乳頭型胆管癌の１手術例を経験したので，若干の文献的考察を加え報告する．

症　　例

症例：75歳，女性

主訴：黄疸

家族歴：近親者に内臓逆位者は認められない．その他，特記すべきことなし．

既往歴：1951年職場検診にて内臓逆位を指摘された．1998年より高血圧，糖尿病にて加療中であった．

現病歴：2008年７月尿の黄染に気付き，前医を受診した．血液検査と腹部CTで肝門部腫瘍による閉塞性黄疸が疑われたため当院へ紹介入院となった．

入院時現症：利き手は右手．身長142cm，体重53kg．眼球結膜に軽度の黄染と軽度の左悸肋部痛が認められた．

入院時検査所見：T-Bil 2.6mg/dlと軽度の黄疸が認められた．その他に血清酵素のAST・ALT・ALP・γ-GTPや腫瘍マーカーのCA19-9の上昇も認められた（**Table 1**）．

胸部X線検査所見：右胸心が認められた（**Fig. 1**）．

腹部CT所見：腹部内臓の左右逆位が認められた．肝門部胆管から中部胆管にかけて拡張が認められ，内部に淡い造影効果を持つ腫瘤陰影が認められた（**Fig. 2**）．

経皮経肝胆道造影検査（percutaneous transhepatic cholangiography；以下，PTC）所見：PTC造影検査にて肝門部・上部・中部胆管内の陰影欠損像が認められ，隆起性の病変の存在が疑われた．腫瘍進展範囲は肝側においては，B2＋3とB4の分岐部，前区域枝，後区域枝の２次分岐部近傍まで病変の進展が疑われた（**Fig. 3**）．また，胆汁細胞診検査にて異型な細胞集塊が認められ，class Vと診断された．

腹部血管造影検査所見：肝後区域枝のA7が胃十二指腸動脈から分岐していたが，その他の主要

＜2009年４月22日受理＞別刷請求先：前田　真一
〒899-5293　姶良郡加治木町木田1882　国立病院機構南九州病院外科

Table 1 Laboratory data on admission

WBC	3,800 /mm^3	ALP	2,059 IU/*l*
RBC	3.4×10^6 /mm^3	γ-GTP	282 IU/*l*
Hb	10.3 g/dl	AMY	49 IU/*l*
Hct	30.3 %	BUN	24.7 mg/dl
Plt	21.8×10^4 /mm^3	Cr	0.7 mg/dl
TP	6.7 g/dl	Na	139 mEq/*l*
T-Bil	2.6 mg/dl	K	4.7 mEq/*l*
D-Bil	1.6 mg/dl	Cl	104 mEq/*l*
AST	49 IU/*l*	CRP	1.5 mg/dl
ALT	51 IU/*l*	CEA	2.1 ng/ml
LDH	187 IU/*l*	CA19−9	78.3 U/ml

Fig. 1 A chest X-ray film showed dextrocardia.

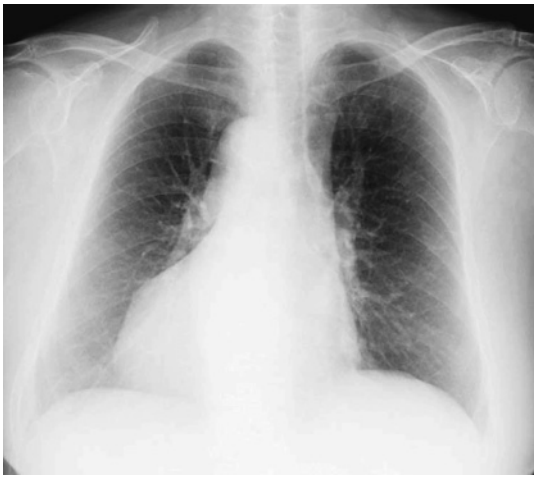

血管には異常は認められなかった(**Fig. 4**). また, 門脈には分岐の異常は認められなかった.

以上より, 完全内臓逆位を伴った早期の乳頭型胆管癌の診断で2008年7月手術を施行した.

手術所見：L字切開にて開腹した. 開腹時, 腹腔内臓器の左右逆転位が認められた. 肝外胆管径は約2cmの拡張が認められ, 内部に比較的柔らかい腫瘍が触知され, 腫瘍は肝門部より膵上縁まで広がっていた(**Fig. 5**). 手術操作は, 十二指腸間膜右側を走行する固有肝動脈を剥離し従来と反対の右側へ牽引した後, 肝外胆管・胆嚢を左方へ剥離し十二指腸間膜内リンパ節と一塊にして切除した. 肝側胆管はB2+3とB4の合流部・前区域枝・B6・B7の4か所にて, 十二指腸側胆管は膵上縁にてそれぞれ切離した. 十二指腸側胆管切離

Fig. 2 Abdominal CT examination showed situs inversus totalis and an enhanced tumor of the upper bile duct (arrow).

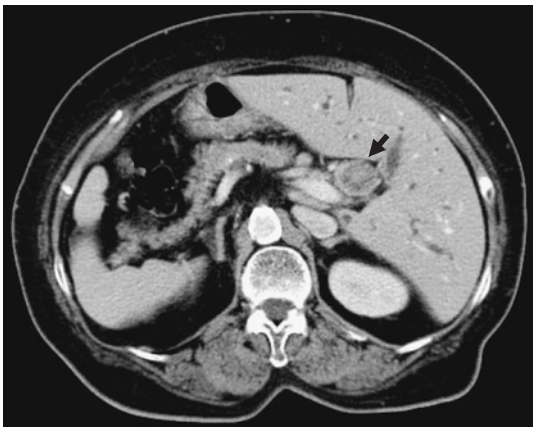

Fig. 3 Percutaneous transhepatic cholangiography (PTC) revealed an elevated tumor of the common bile duct from the upper to the middle (arrowhead).
C：cholecystis

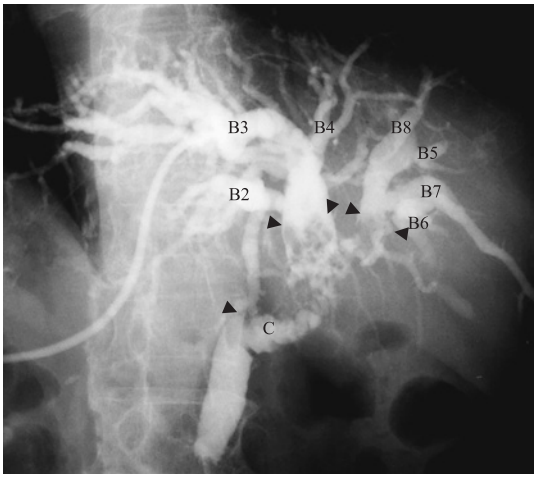

端に腫瘍が認められたため, 総胆管を約1cm膵内へ剥離し追加切除を施行した(**Fig. 6**). 再建はトライツ靭帯より20cm肛門側にて空腸を切離し, Roux-en-Y法にて空腸を挙上し胆管空腸吻合(4穴)を行った.

切除標本肉眼検査所見：切除した胆管表面全体に広がる顆粒状の低い隆起性病変が認められ, 肉眼形態は乳頭型胆管癌と考えられた. 胆嚢内には

Fig. 4　Abdominal angiography revealed no encasement of the common hepatic artery, and the variant of a right posterior hepatic artery arising from the gastroduodenal artery (GDA) (arrow).
SMA：superior mesenteric artery
SA：splenic artery LGA：left gastric artery

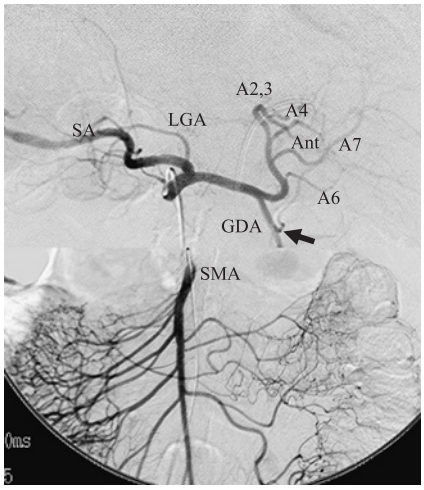

Fig. 5　Photograph on surgery showed the dilated common bile duct (CBD), the inversus of gallbladder and stomach.
CHA：common hepatic artery

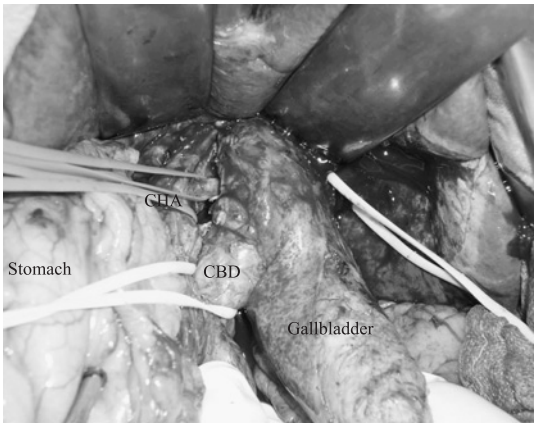

異常は認められなかった（**Fig. 7**）.

病理組織学的検査所見：病理組織学的には中分化型の腺癌であった．胆道癌取扱い規約[2]で，Mod＞Pap，Bspm，Circ，fm，H0，Hinf0，Ginf0，Panc0，Du0，PV0，A0，P0，n0，M（－），St（－），DM0，HM1（B5，8），EM0，fStage I，D1

Fig. 6　The scheme of the resected line of an operation. The right extrahepatic bile duct was resected below to the bifurcation of the lateral branch and the B4 branch. The left extrahepatic bile duct was resected above to the bifurcation of the anterior branch, B6, and B7 branch.

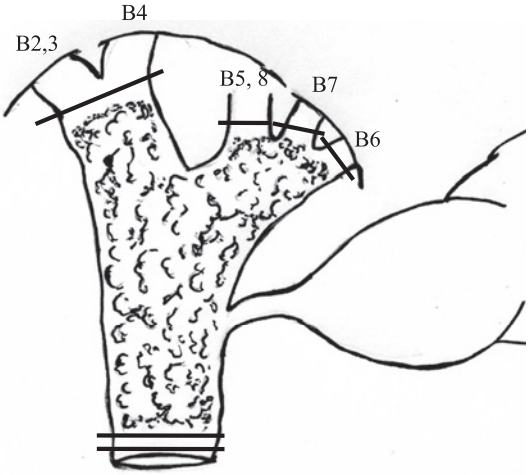

郭清，fCur B で早期胆管癌と考えられた（**Fig. 8**）.

術後経過：術後経過は良好で手術後第28病日に退院した．その後，胆管断端・尾状葉に対し，50Gy の放射線照射を行った.

考　察

内臓逆位症は，先天性の内臓位置異常で，胸腹部内臓器が正常の状態と鏡面的に左右逆位となるものである．本邦においては2千人から1万人に1人の割合で認められ，男性にやや多いまれな変異である[1]. 内臓逆位には全内臓が逆位を呈する完全内臓逆位と，一部の臓器のみ認められる部分内臓逆位があり，5：1の割合で完全内臓逆位が多いといわれている[3]．その成因として，胎生初期に主要臓器原器の局所的配置が乱れ多臓器の逆位形成を誘発するという全臓器転移説[4)5)]，発生途上胎芽が正常とは逆に右へ回転し卵黄嚢が胎芽の右へくることにより本症が誘発される胎芽回転説[6]，Kartagener 症候群にみられるような胎児の線毛運動の欠如に伴い偶然に支配されるという説[7]，その他に多胎説，遺伝説などが報告されているがいまだ定説はない．本症例では，副鼻腔炎・気管支拡張症は認められず Kartagener 症候群には関係

Fig. 7 Macroscopic finding of the resected specimen showed an elevated papillary tumor 4.0×3.5-cm in size. The edge of surgical margin was DM0 and HM1.

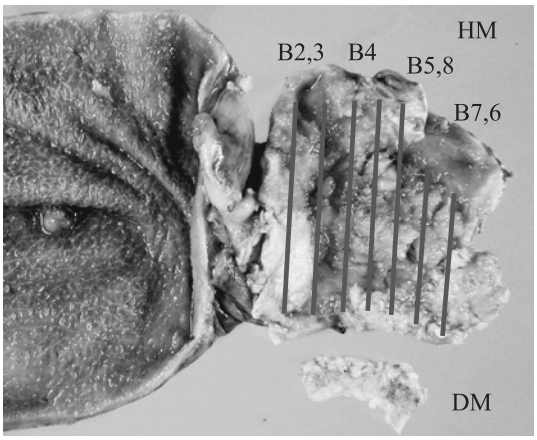

Fig. 8 Microscopic finding of the resected specimen showed the moderately differentiated adenocarcinoma.

していないと考えられた．

近年，悪性腫瘍の増加に伴い，内臓逆位と悪性疾患との併存の報告の増加傾向が認められる[8)9)]が，その因果関係については明らかにされていない．また，悪性腫瘍の中でも，消化器系の癌，特に胃癌が多く報告されている[10)]．胆管癌との合併は比較的まれで，医学中央雑誌にて「内臓逆位」，「胆管癌」をキーワードとして1983年1月から2008年10月までについて検索したところ（会議録は除く）6例のみで[11)~16)]，自験例が7例目と考えられた（**Table 2**）．さらに，本症例はまれな乳頭型の深達度fmの早期胆管癌で，内臓逆位に認められた初めての報告例と考えられる．今回，我々は術前のCTおよび胆管造影検査で肝内胆管の2次分岐手前まで進展する早期の乳頭型胆管癌と考えた．年齢・本人の全身状態を考慮し，肝切除は行わず胆管切除の術式を選択し，胆管断端は術中迅速病理診断にて確認する方法とした．術後の病理組織学的検査にて前区域枝部にHM1が認められたこと，術前のPTC造影にて尾状葉枝が描出されず浸潤も疑われたため，術後に胆管断端・尾状葉に放射線治療を追加施行した．現在再発なく経過しているが，今後の経過観察が重要と考えられる．

内臓逆位に悪性疾患が合併した場合の治療については，癌治療の標準治療として外科手術が多く施行されている．内臓逆位症の手術では，逆位に伴う手術手技の困難さと合併する奇形，変異が問題となる．まず，手術手技については，その多くは従来通りに術者が患者の右側にて手術操作を行ったと報告されている．本症例でも従来通りの手術方法で行ったが安全に施行することが可能であった．ただし，臓器の位置逆転に伴う異和感もあり，術前に十分な解剖の把握が必要と考えられた．また，助手とのコミュニケーションにおいては右・左の言葉を使用せず，胆管枝の名称などで行うことが望ましいと思われた．次に，奇形，変異の合併が挙げられる．内臓逆位症には心血管系の合併奇形が8～10％認められ，正常人の10倍と報告されている[17)]．その他にも，腸回転異常症・胆道閉鎖症・前十二指腸門脈などの消化管系の奇形も多く認められる[3)16)17)]．本症例のような胆管癌合併症例でも7例中4例に脈管の分岐形態の異常が認められ（**Table 2**），注意を要すると考えられた．内臓逆位を理由に手術治療を避ける必要はないと思われるが，手術に際しては十分な画像診断により病状の進展とともに解剖の把握を確実に行うことが重要で，これらの術前検査により安全に外科治療が可能になると考えられた．

稿を終えるにあたり，病理組織診断に御指導を頂きまし

Table 2　Reported cases of common bile duct carcinoma with situs inversus in Japan

Author	Year	Age/Sex	Location	Operation	Associated malformation	Situs inversus type
Maguchi[11]	1989	58/F	Bmsp	resection of bile duct left lobectomy	pancreaticobiliary maljunction anomaly of the GDA*	totalis
Kohara[12]	1990	62/M	Bsmc	resection of bile duct	preduodenal portal vein lt. hepatic artery from SMA**	totalis
Kojima[13]	1990	64/F	Bm	resection of bile duct	giant aneurysm of carcoid artery polysplenia	partialis
Kurokawa[14]	1996	63/M	Bm	resection of bile duct	none	totalis
Sano[15]	1998	76/F	Bm	resection of bile duct right lobectomy	none	totalis
Hosoi[16]	2001	70/M	Bsmp	resection of bile duct right lobectomy	none	totalis
Our case		75/F	Bspm	resection of bile duct	rt. post. hepatic artery from GDA*	totalis

* gastroduodenal artery
** superior mesenteric artery

た病理部の脇本譲二先生に深謝いたします.

文　献

1) 安藤健治：内臓逆位症に就いて. グレンツゲビート　**14**：1127―1161, 1940
2) 日本胆道外科研究会編：外科・病理　胆道癌取扱い規約. 第5版. 金原出版, 東京, 2003
3) 勝木茂美, 深町信一, 小林　肇ほか：内臓逆位症に合併した右外鼠径 Richter hernia の一例. 日臨外医会誌　**52**：2734―2741, 1991
4) 筒井一興, 松沢信五：完全内臓逆位者の胃癌手術例. 臨放　**1**：637―640, 1956
5) 安田峯生：内臓逆位症. 木本誠二監修. 現在外科学体系8-B. 中山書店, 東京, 1974, p261―263
6) Schmuter KJ, Linde LM：Situs inversus totalis associated with complex cardiovascular anomalies. Am Heart J **56**：761―768, 1958
7) 久保田伊知郎, 平川信之, 豊田清一ほか：Kartagener 症候群に膵体尾部癌を合併した1例. 消外 **12**：2005―2008, 1989
8) 金子　唯, 澤田　傑, 角　泰廣ほか：全内臓逆位症と腸回転異常症を合併したS状結腸癌の1例. 日消外会誌　**35**：556―560, 2002
9) 松川啓義, 八木孝仁, 貞森　裕ほか：Kartagener 症候群を伴う完全内臓逆位症に対して肝切除を施行した1例. 日消外会誌　**40**：1915―1920, 2007
10) 小島則昭, 坂下文夫, 本多俊太郎ほか：完全内臓逆位症を併存した進行胃癌の1例. 日消外会誌 **32**：2649―2653, 1999
11) 真口宏介, 村住和彦, 伊藤彰規ほか：完全内臓逆位症に膵・胆管合流異常と膵の形成異常を伴った総胆管癌の1例. 胆道　**3**：307, 1989
12) 小原則博, 森　宣陽, 水田一正ほか：全内臓逆位症, 前十二指腸門脈に合併した肝門部胆管癌の1例. 胆道　**4**：90―96, 1990
13) 小島弘之, 鈴木　裕, 徳永恵子ほか：内臓逆位および巨大内頚動脈瘤を伴う胆管癌の1例. 日臨内医会誌　**4**：308, 1990
14) 黒河　聖, 阿部　敬, 酒井　基ほか：完全内臓逆位症に総胆管癌を合併した1例. 市立釧路医誌 **8**：174―177, 1996
15) 佐野　力, 神谷順一, 椰野正人ほか：内臓逆位を伴う肝門部胆管癌に対する肝右葉切除, 尾状葉切除術. 日臨外会誌　**59**：659, 1998
16) 細井則人, 斎藤　孝, 鈴木克彦：完全内臓逆位症に合併した総胆管癌の1例. 日消外会誌　**34**：1419―1423, 2001
17) 三浦敏夫, 内田雄三, 飛永晃二ほか：内臓逆位症を伴った若年者胃癌症例. 外科診療　**7**：871―876, 1973

A Case of Bile Duct Carcinoma with Situs Inversus Totalis

Shinichi Maeda, Yoshito Ogura, Keiichirou Uchikura, Kousei Maemura[1)],
Hiroyuki Shinchi[2)], Sonshin Takao[3)] and Shoji Natsugoe[2)]
Department of Surgery, National Hospital Organization MinamiKyusyu Hospital
Saiseikai Sendai Hospital[1)]
Department of Surgical Oncology and Digestive Surgery, Kagoshima University Faculty of Medicine[2)]
Frontier Science Research Center, Kagoshima University Faculty of Medicine[3)]

We report a case of bile duct carcinoma with situs inversus totalis. A 75-year-old woman referred for obstructive icterus was found in abdominal computed tomography (CT) to have situs inversus totalis and bile duct obstruction due to a tumor. Percutaneous transhepatic cholangiography (PTC) showed an elevated tumor from the upper to the middle of the common bile duct. In surgery based on a diagnosis of bile duct carcinoma, we found a soft tumor of the common bile duct, resecting the bile duct with lymphadenectomy and reconstruction with an extrahepatic bile duct jejunostomy. The definitive diagnosis was early bile duct cancer, papillary with superficial spreading, and moderately differentiated adenocarcinoma. This is only the seventh case of bile duct carcinoma with situs inversus, to our knowledge, reported in the Japanese literature.

Key words：situs inversus totalis, bile duct carcinoma

〔Jpn J Gastroenterol Surg 42：1802—1807, 2009〕

Reprint requests：Shinichi Maeda Department of Surgery, National Hospital Organization MinamiKyusyu Hospital
1882 Kida, Kajiki-cho, 899-5293 JAPAN

Accepted：April 22, 2009

©2009 The Japanese Society of Gastroenterological Surgery Journal Web Site：http://www.jsgs.or.jp/journal/